Plzeň. lék. Sborn., 82, 2016: 79–86

NAŠE ZKUŠENOSTI S PEROPERAČNÍ ULTRASONOGRAFIÍ PŘI OPERACÍCH JATERNÍCH NÁDORŮ

E. Korčáková[1], H. Mírka[1], T. Skalický[2], V. Třeška[2], V. Liška[2], K. Štajdlová[1]

Klinika zobrazovacích metod FN Plzeň a LF UK Plzeň[1], Chirurgická klinika FN Plzeň a LF UK Plzeň[2]

Peroperační ultrasonografie – intraoperative ultrasonography (IOUS) se v současné době standardně využívá při všech operacích jaterních nádorů. Jedná se o diagnostický úkon prováděný během operačního zákroku přímo na operačním sále. Ultrazvukový přístroj, který používáme má speciálně tvarované sondy, které umožňují vyšetření přímo v břišní dutině pacienta a lze je v celé délce ošetřit antiseptickým roztokem. U klasické otevřené břišní operace jsou používány ploché sondy s kabelem odstupujícím v dlouhé ose sondy, aby bylo možno proniknout do úzkého prostoru mezi játra a hrudní koš (obr. 1). Druhou variantou je laparoskopická sonda, se kterou se pracuje obdobně jako s laparoskopickým operačním nástrojem a je používána při laparoskopických operacích.

Obr. 1 Ultrazvuková sonda přiložená na povrch jater

Díky možnosti přiložit ultrazvukovou sondu přímo na vyšetřovaný orgán odpadají artefakty vznikající na rozhraní tkání při abdominální ultrasonografii. Používáme sondy s vyšší frekvencí, v našem případě 4–10 MHz, což zvyšuje rozlišovací schopnost a tím přesnost vyšetření.

Cílem IOUS je posouzení operované jaterní léze v okamžiku operace. Jeho přítomnost, lokalizace a přibližný rozsah je znám z předoperačního diagnostického vyšetření (CT, PET/CT, MR, PET/MR). Mezi vyšetřením a nástupem pacienta k operačnímu zákroku však často uplyne několik týdnů, proto se může stav tumoru v okamžiku operace od předoperačního vyšetření lišit, mohou zde být i okultní ložiska. Důležité je především posouzení vztahu nádoru k strukturám jaterní triády, operatéra zajímá vzdálenost tumoru od velkých cév a žlučovodů, eventuální prorůstání do nich či přítomnost nádorového trombu, který by mohl být zdrojem šíření nádorových hmot či embolizace (1). Vyšetřujeme celá játra s cílem vyloučit či potvrdit přítomnost dalších ložisek v jaterní tkáni a rozhodnutí, zda se jedná o další tumorózní léze či o benigní ložiska (hemangiom, cysta). Abychom mohli spolehlivě posoudit celá játra je nezbytná tzv. mobilizace jater, tedy přetnutí ligamentum falciforme hepatis a luxace jater kaudálněji, aby bylo možnost proniknout sondou podél celé přední plochy jater až do prostoru mezi játra a bránici a zároveň zhodnotit i levý jaterní lalok.

IOUS se využívá i pro navigaci intervenčních výkonů, diagnostických (biopsie) či terapeutických (radiofrekvenční ablace, mikrovlnná ablace), kdy pod ultrazvukovou kontrolou zavádíme bioptickou jehlu či ablační elektrodu do nádorového ložiska (2).

Cílem této práce bylo posouzení senzitivity předoperačně prováděných diagnostických metod v porovnání s IOUS a zhodnocení role IOUS v léčbě jaterních nádorů.

MATERIÁL A METODA

Retrospektivně jsme zhodnotili soubor pacientů, kteří byli operovaní na chirurgické klinice FN Plzeň v letech 2009–2014 pro zhoubný jaterní nádor. Podmínkou pro zařazení do zkoumaného souboru bylo: 1) předoperačně provedené CT (PET/CT) či MR na našem pracovišti či dostupná dostatečně kvalitní předoperační obrazová dokumentace v klinickém systému, 2) provedení IOUS s dostupnou obrazovou dokumentací a popisem vyšetření, 3) vyšetření CT a PET/CT bylo provedeno na multidetektorovém CT přístroji s intravenózní aplikací kontrastní látky (neionické jodové kontrastní látky s koncentrací min. 300 mgI/ml) v rozsahu celých jater v minimálně dvou fázích (arteriální a portální), v případě PET/CT jsme pro potřebu této studie použili jen CT dokumentaci, 4) MR vyšetření byla provedena na minimálně 1,5T přístroji s nativními obrazy a postkontrastními obrazy po intravenózní aplikaci orgánově specifické kontrastní látky v minimálně 5 fázích, 5) časový odstup mezi diagnostikou a operací byl maximálně 8 týdnů (3).

Pacientů, kteří splnili uvedené podmínky, bylo 269. S diagnózou jaterních metastáz bylo operováno 229 pacientů, významně převažovali pacienti s anamnézou kolorektálního karcinomu. Primární jaterní nádor byl operován ve 40 případech (34× hepatocelulární karcinom (HCC), 6× cholangiogenní karcinom). Hodnotili jsme samostatně skupinu primárních a sekundárních jaterních nádorů. Obě skupiny jsme rozdělili ještě na podskupiny

se vstupním CT a skupinu se vstupním MR vyšetřením. Hodnotili jsme počet nádorových ložisek známých ze vstupního vyšetření a zároveň známá benigní ložiska a srovnávali jsme se skutečným stavem zjištěným na podkladě IOUS (4).

VÝSLEDKY

Výsledky jsou prezentovány (tab. 1). Správně pozitivní jsou ta ložiska, která byla popsána na vstupním grafickém vyšetření jako nádor a shodně byla jako nádorová popsána i na IOUS. Falešně negativní jsou ložiska, která nebyla patrna na vstupní obrazové dokumentaci a byla nalezena na IOUS během operačního výkonu. Správně negativní jsou ložiska, která byla vstupně popsána jako benigní léze (cysta, hemangiom) a také se jako benigní jevila při IOUS. Jako falešně pozitivní hodnotíme léze, které byly popsány jako maligní na vstupním vyšetření, ale na IOUS měly typické znaky benigních ložisek.

Ve skupině sekundárních jaterních nádorů je senzitivita CT ve srovnání s IOUS 75 %, specificita 94 %, pro MR je senzitivita 73 % a specificita 87,5 %. Ve skupině primárních jaterních nádorů je senzitivita pro CT (resp. PET/CT) 82 % a specificita 93,7 %, pro MR senzitivita 89,3 % a specificita 92,3 %. Pozitivní prediktivní hodnota (PPH) ve skupině metastáz shodně pro CT i MR 98 %, negativní prediktivní hodnota (NPH) pro CT 54 %, pro MR 66 %. Ve skupině primárních jaterních nádorů je PPH pro CT 96,9 %, pro MR 96,8 % a NPH pro CT 61 % a pro MR 31 %.

Tab. 1

	primární tu CT	**primární tu MR**	**metastázy CT**	**metastázy MR**
počet pacientů	27	13	197	32
správně pozitivní	63	31	465	50
falešně negativní	21	11	102	6
správně negativní	33	5	120	12
falešně pozitivní	2	1	8	1
senzitivita	82 %	89,3 %	75 %	73 %
specificita	93,7 %	92,3 %	94 %	87,5 %
PPH	96,9 %	96,8 %	98 %	98 %
NPH	61 %	31 %	54 %	66 %

DISKUZE

Z našich výsledků vyplývá, že senzitivita předoperačních vyšetření je nižší ve srovnání s IOUS (5, 6). Nálezy IOUS jsme pro potřeby této práce použili jako zlatý standard.

K tomuto rozhodnutí nás vedou jednak výsledky prací publikovaných v zahraniční literatuře, kde je senzitivita IOUS ve srovnání s ostatními grafickými metodami nejvyšší (7). Dalším důvodem je osobní zkušenost s metodou a fakt, že nález nových ložisek na IOUS je relativně častý. Třetím důvodem proč korelujeme metody vzájemně a nikoliv s histologií je skutečnost, že v současnosti převažují parenchym šetřící výkony (parciální resekce) nad rozsáhlými hepatektomiemi a tudíž korelace s histologií je obtížná.

MR vykazuje vyšší senzitivitu oproti CT ve skupině primárních jaterních nádorů, ve skupině metastáz má naopak CT vyšší senzitivitu než MR. Tento výsledek může být částečně ovlivněn rozdílným počtem zařazených pacientů v jednotlivých kategoriích. Senzitivita obou předoperačních diagnostických metod je nižší ve skupině metastáz, které jsou často mnohočetné a z počátku malých rozměrů. Ložiska pod 5 mm jsou na CT a MR nedetekovatelná. IOUS díky použití vysokých frekvencí a možnosti přiložit sondu přímo na povrch jater má vysokou rozlišovací schopnost a dokáže detekovat velmi drobná ložiska až do velikosti 3 mm. Velkou výhodou IOUS je možnost korelovat nález s palpací, což může pomoci při detekci drobných povrchově uložených ložisek a rozhodování o jejich povaze. Pokud není nález jednoznačný je možno doplnit ultrasonografické vyšetření po aplikaci kontrastní látky intravenozně (8).

Jistý vliv na nižší senzitivitu předoperačních diagnostických metod může mít i časový odstup mezi diagnostikou a operací. V našem souboru jsme časový odstup omezili na maximálně 8 týdnů, kdy předpokládáme, že progrese tumoru či metastáz nebude ve většině případů velká a zároveň se jedná o čas, kdy je možné provést veškeré přípravy pacienta k operaci. Specificita všech předoperačních metod je vysoká, což vypovídá o faktu, že pokud je ložisko v játrech označeno diagnostikou metodou za nádor, ať již primární či sekundární, pak se o tumor s vysokou pravděpodobností (87–94 %) skutečně jedná.

Na základě výsledku IOUS se operatér rozhoduje o rozsahu a provedení operačního výkonu. K ukončení výkonu dochází v případech: 1) velký objem nádoru, který přesahuje rozsah bezpečné resekce s malým objemem ponechaného jaterního parenchymu a rizikem akutního pooperačního jaterního selhání, 2) infiltrace portální žíly či jaterní žíly s nádorovou trombózou, 3) přítomnost satelitních ložisek v druhostranném laloku, radiálně neošetřitelná, 4) infiltrace okolních struktur (bránice, střevo). Pod kontrolou IOUS lze provést lokální ablaci drobných ložisek (radiofrekvenční ablace, mikrovlnná ablace) či drobné resekční výkony. Pacient profituje z radikality operace a možné okamžité kontroly odstranění celého tumoru s bezpečnostní lemem (9).

Nevýhodou IOUS je subjektivita, kterou jsou zatížena všechna ultrasonografická vyšetření. Výtěžnost vyšetření je závislá na zkušenostech a schopnostech vyšetřujícího. IOUS v našem souboru prováděla skupina atestovaných radiologů s minimálně 10letou praxí v abdominální sonografii specializovaných na peroperační vyšetřování či atestovaný chirurg specializující se na jaterní chirurgii s 20letou praxí a minimálně 5letou praxí s USG vyšetřováním jater.

Komplikovat IOUS může obezita či vysoko uložená bránice, kdy jsou obtížně dostupné horní partie pravého laloku a přítomnost srůstů v dutině břišní, která může ovlivňovat dostupnost levého jaterního laloku.

Kazuistika

Prezentujeme případ 52leté ženy, která měla v minulosti provedenu parciální resekci levého jaterního laloku pro dobře diferencovatelný HCC. Po 2 letech se objevila recidiva v blízkosti původní resekce, která se na vícefázovém CT jevila jako solitární (obr. 2). Pacientka tedy podstoupila operační zákrok s cílem odstranit recidivu HCC. Při IOUS byla kromě známého tumoru velikost 20 mm v levém jaterním laloku (obr. 3), patrna vícečetná

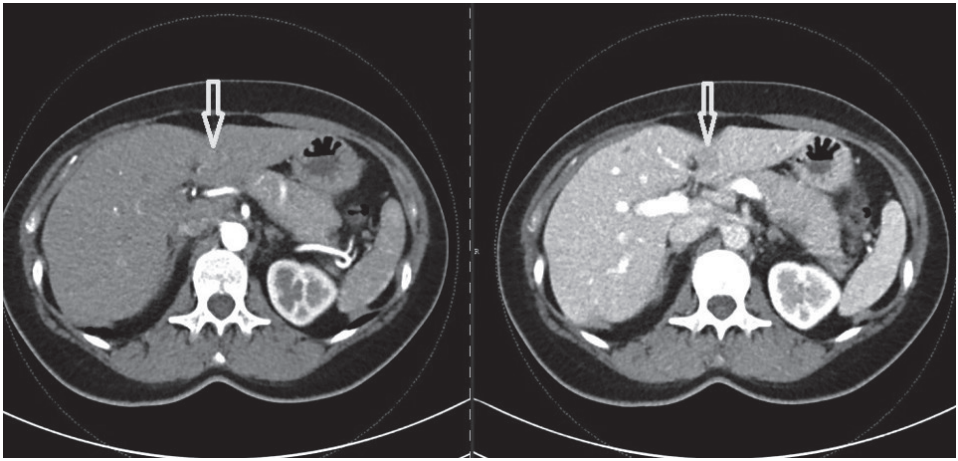

Obr. 2 Dvaapadesátiletá pacientka, v minulosti odstraněn dobře diferencovaný hepatocelulární karcinom (HCC). CT vyšetření v arteriální a portální fázi nástřiku kontrastní látky. Šipka ukazuje recidivu hepatocelulárního karcinomu v místě původní resekce. Jiná ložiska na CT nejsou patrna. Pacientka indikována k resekci tumoru

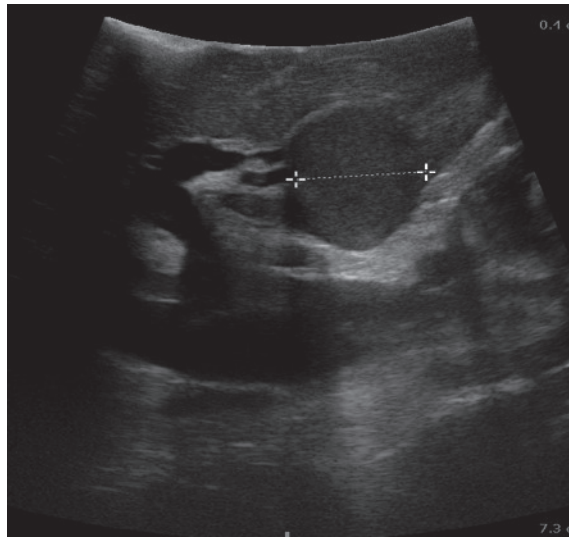

Obr. 3 Operace 4 týdny po CT vyšetření. IOUS prokazuje tumor odpovídající nálezu na CT velikosti 20 mm

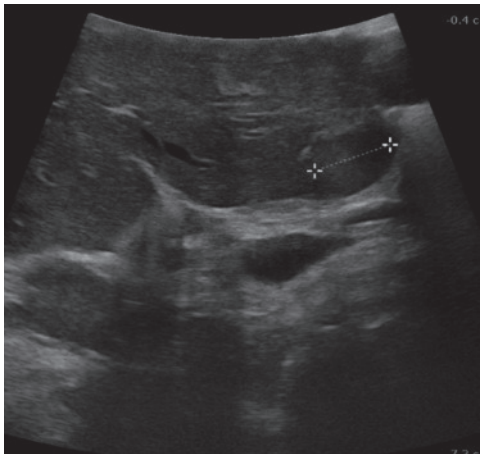

Obr. 4 IOUS prokazuje vícečetná ložiska velikosti 4–12 mm v obou lalocích. Hodnoceno jako multiokulární HCC, provedena resekce největšího ložiska, ostatní vzhledem k multiplicitě nelze odstranit

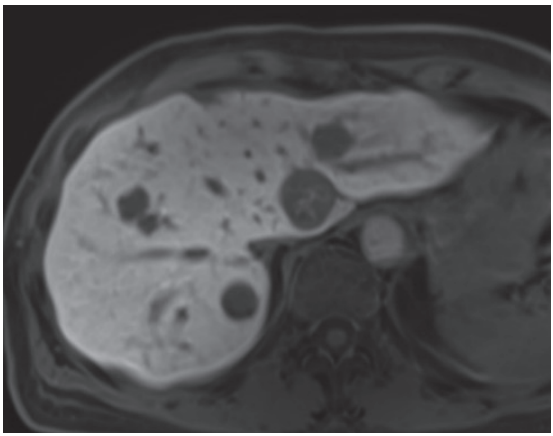

Obr. 5 Kontrolní MR 4 měsíce po operaci – jsou patrna vícečetná ložiska v játrech zvětšená ve srovnání s IOUS. Pacientka podstoupila transarteriální radioembolizaci (TARE), 24 měsíců po operaci stále žije s dobrou kvalitou života

ložiska podobného vzhledu velikosti 4–12 mm v obou jaterních lalocích (obr. 4–5). Jednalo se o multilokulární formu HCC. Vzhledem k nemožnosti radikálně odstranit všechny tumory byla provedena jen parciální resekce největšího nádoru a ostatní léze byly ponechány. Pacientka byla podána chemoterapie a s odstupem 4 měsíců bylo provedeno kontrolní MR, kde je patrno, že se mnohočetná ložiska v játrech zvětšila. Následně podstoupila transarteriální radioembolizaci (TARE) s dobrým efektem. 1 rok po výkonu žije s dobrou kvalitou života.

SOUHRN

Peroperační ultrasonografie (IOUS) je nejsenzitivnější metodou k detekci nádorových ložisek v jaterním parenchymu a má nezastupitelnou roli při operaci jaterních nádorů. V současnosti je standardní součástí operačních výkonů a je prováděna týmem specializovaných radiologů a chirurgů. Provedení IOUS napomáhá eliminovat přítomnost reziduálních tumorů a umožňuje operatérovi seznámit se s aktuálním stavem nádoru v okamžiku operace. Zároveň IOUS umožňuje kontrolu lokální ablace ložisek a parciálních resekčních výkonů s vyloučením přítomnosti rezidua nádorové tkáně. Naše práce se zaměřuje na zjištění senzitivity a specificity předoperačních diagnostických metod (CT, MR) ve srovnání s IOUS, kterou pro potřebu našeho výzkumu považujeme za zlatý standard. Prokazujeme, že senzitivita předoperačních diagnostických metod je nižší u pacientů operovaných pro sekundární jaterní nádor, než u skupiny operované pro primární jaterní nádor. Hlavním důvodem vyšší senzitivity IOUS ve srovnání s ostatními metodami je bezesporu vysoká rozlišovací schopnost této metody.

Our experience with intraoperative ultrasonography (IOUS) in the liver surgery

SUMMARY

IOUS is the most sensitive method for detection of tumors in the liver parenchyma and has an irreplaceable role in the liver surgery. IOUS is currently the standard part of surgical procedures and is performed by a team of specialized radiologists and surgeons. Performance of IOUS helps to eliminate the presence of residual tumors and provides the surgeon the information about the state of the tumor at the time of surgery. IOUS also allows monitoring of the local ablation and control the surrounding of partial resection and exclude the residues of tumor tissue. Our research is focused on the sensitivity and specificity of preoperative diagnostic methods (CT, MRI) compared with IOUS. For the requirement of our research, we consider the IOUS as the gold standard. We confirm that the sensitivity of preoperative diagnostic methods is lower in a group of patients operated for secondary liver tumors compared with the group operated for primary liver tumors. The main reason of the highest sensitivity IOUS in comparison with other diagnostic metods is its higher resolution.

LITERATURA

1. Sahani D. V., Kalva S. P., Tanabe K. K. et al.: Intraoperative US in patients undergoing surgery for liver neoplasms: comparison with MR imaging. Radiology 232, 2004: 810–14. – 2. Skalický T., Třeška V., Sutnar A. et al.: Radiofrekvenční ablace sekundárních jaterních tumorů. Ref. výběr onkologie 3–4, 2009: 60–2. – 3. Ferda J. et al.: Detekce metastáz kolorektálního karcinomu v játrech: porovnání magnetické rezonance s podáním hepatocelulární kontrastní látky (Gd-EOB-DTPA) a peroperační ultrasonografie. Čes. Radiol. 62, 2008: 60–5. – 4. Korčáková E., Mírka H., Skalický T. et al.: Role peroperační ultrasonografie v léčbě jaterních metastáz kolorektálního karcinomu – srovnání s výsledky předoperačních zobrazovacích metod. Čes. Radiol. 69, 2015: 37–47. – 5. van Viedder M. G., Pawlik T. M., Munireddy S. et al.: Factors determining the sensitivity of intraoperative ultrasonography in detecting colorectal liver metastases in modern era. Ann. Surg. Oncol. 17, 2010: 2756–2763. – 6. Niekel M. Ch., Bipat S., Stoker J.: Diagnostic Imaging of colorectal liver Metastases with CT, MR imaging, FDG PET and/or FDG PET/CT. Radiology 257, 2010: 674–684. – 7. Marcal L. P., Patnana M., Bhosale P. et al.: Bedi DG. Intraoperative abdominal ultrasound in oncologic imaging. World J. Radiol. 5, 2013: 51–60. – 8. Lu Q. et al.: Value of contrast-enhanced intraoperative ultrasound for cirrhotic patients with hepatocellular carcinome: a report of 20 cases. World J. Gastroenterol. 14, 2008: 4005–10. – 9. Torzilli G., Montorsi M., Donadon M. et al.: „Radical but conservative“ is the main goal for ultrasonography-guided liver resection: prospective validation of this approach. J. Am. Coll. Surg. 201, 2005: 517–527.

Adresa autorky: E. K., KZM FN Plzeň, Alej Svobody 80, 304 60 Plzeň