PLZEŇSKÝ LÉKAŘSKÝ SBORNÍK
PILSEN MEDICAL REPORT

85. SVAZEK

PLZEŇSKÝ LÉKAŘSKÝ SBORNÍK

PILSEN MEDICAL REPORT

85. SVAZEK

UNIVERZITA KARLOVA
NAKLADATELSTVÍ KAROLINUM
LÉKAŘSKÁ FAKULTA UNIVERZITY KARLOVY V PLZNI
2019

© Univerzita Karlova, 2019

ISBN 978-80-246-4465-3
ISSN 0551-1038

OBSAH

M. Mareš, O. Fialka, K. Ježek:
Setting up a method of Calcium cellular imaging in hippocampus of freely moving mice 9

P. Sobotka:
Strychnine as a poison and or matter in experimental epileptology 19

J. Kotyza:
NGAL (neutrophil gelatinase-associated lipocalin): biomedicinský význam 23

T. Pavelka, M. Salášek:
Léčení subtrochanterických zlomenin, naše zkušenosti, komplikace 31

R. Mašek, J. Dort, M. Skalová, V. Vyskočil, P. Hošek:
Vliv prodloužené suplementace vitamínem D a kostními minerály na stav kostní denzity u původně nedonošených dětí s extrémně nízkou porodní hmotností v prvních letech života 37

E. Korčáková, H. Mírka, J. Ferda:
Současný přístup k diagnostice akutní střevní neprůchodnosti 47

J. Klaboch, J. Baxa, J. Eiselt:
Achalázie jako vzácná překážka zavedení tunelizovaného dialyzačního katétru 55

M. Chalupová, B. Valentová, L Marková:
Současný pohled na pulpo-parodontální léze. 61

L. Čeledová, R. Čevela:
Jan Evangelista Purkyně 75

J. Novák:
Malíř F. V. Eisenreich stál u zrodu Plzeňského lékařského sborníku. 91

J. Novák:
Lékaři stáli u založení Sokola v Praze i v Plzni 93

F. Vožeh:
Historie Ústavu patologické fyziologie Univerzity Karlovy, Lékařské fakulty v Plzni 101

J. Hudeček, J. Vevera:
Nová budova psychiatrické kliniky FN Plzeň 109

Ze života fakulty 113
Večery spolku lékařů 115
Za Pavlem Těšínským 127
Vzpomínka na prof. MUDr. Vladislava Eybla, DrSc. 129
Vzpomínka na PhDr. Milenu Mudruňkovou 131
Životní jubileum doc. MUDr. Milana Štengla, Ph.D. 133

Bibliografie vědeckých prací ústavů a klinik
Lékařské fakulty Univerzity Karlovy v Plzni za rok 2018. 135

CONTENTS

M. Mareš, O. Fialka, K. Ježek:
Setting up a method of Calcium cellular imaging in hippocampus of freely moving mice 9

P. Sobotka:
Strychnine as a poison and or matter in experimental epileptology 19

J. Kotyza:
NGAL (Neutrophil Gelatinase-Associated Lipocalin): Biomedical Significance 23

T. Pavelka, M. Salášek:
Treatment of subtrochanteric fractures of femur, our experience and complications 31

R. Mašek, J. Dort, M. Skalová, V. Vyskočil, P. Hošek:
The effect of prolonged vitamin D and bone minerals on the condition of bone density in initially prematures infants with extremely low birth weight in their first years of life 37

R. Korčáková, H. Mírka, J. Ferda:
Current diagnostic approach to acute bowel obstruction 47

J. Klaboch, J. Baxa, J. Eiselt:
Achalasia as a rare obstacle to insert tunnelled dialysis catheter 55

M. Chalupová, B. Valentová, L. Marková:
Current view of endodontic-periodontal lesions 61

L. Čeledová, R. Čevela:
Jan Evangelista Purkyně 75

J. Novák:
Painter F. V. Eisenreich stood at the beginning of Pilsen Medical Report 91

J. Novák:
Medical doctors belong to founders of ‘Sokol’ organisation in Prague and in Pilsen 165 years ago 93

F. Vožeh:
History of the Department of Pathological Physiology, Charles University, Faculty of Medicine in Pilsen 101
J. Hudeček, J. Vevera:
The new building of the Psychiatric Clinic at the Pilsen University Hospital 109

From the life of Faculty 113
Evenings of Pilsen Medical Association 115
In memoriam of prof. MUDr. Pavel Těšínský, DrSc. 127
In memoriam of prof. MUDr. Vladislav Eybl, DrSc.. 129
In memoriam PhDr. Milena Mudruňková 131
Birth Anniversary of doc. MUDr. Milan Štengl, PhD. 133

The 2018 Bibliography of Scientific Publications Issued by the Departments and Clinics of the Faculty of Medicine in Pilsen, Charles University 135

Plzeň. lék. Sborn., 85, 2019: 9–17

SETTING UP A METHOD OF CALCIUM CELLULAR IMAGING IN HIPPOCAMPUS OF FREELY MOVING MICE

M. Mareš, O. Fialka, K. Ježek

Laboratory of experimental neurophysiology, Biomedical centre, Charles University, Faculty of Medicine in Pilsen

The universal principle of information processing in the nervous system is built on transient ionic flow across the polarized cell membrane with a highly nonlinear kinetics. By temporal or spatial summation of tiny depolarizing postsynaptic voltage changes, the transmembrane potential eventually reaches the point that triggers a qualitatively unique electrochemical response called action potential or a spike. Spiking activity of a neuronal unit is generated close to its body and spreads along its output fiber (called axon) towards synapses connecting it with other cells as well as back-propagates to the dendritic tree where it might modulate neuron's postsynaptic responses. All the currents generated in response to incoming action potential at the synapse form a local dipoles between the dendrites and soma, do propagate through the surrounding electrolyte and can be recorded as an electroencephalogram (or 'EEG record'). Given its longer latency and sufficiently high amount, it is rather postsynaptic electric response that constitutes the EEG phenomenon than the spiking activity itself. Because of its relative rare occasion and short duration, recording of spiking activity requires more invasive approach – getting into a direct vicinity of the cell bodies. Therefore, even if the electroencephalography as a method got established in the 1920s, just further development of electrode construction enabled to restrict recording area solo to the tip of glass micropipette as well as the use of amplifiers required to detect the individual neurons activity and finally, the success come in the late 1930s. Despite a large eruption of cell and molecular physiology techniques in the remaining 70 years, in the field of single-unit recording, nothing substantial has changed. Using extracellular electrodes, we can record up to approximately one hundred cells simultaneously but this is an immensely smaller amount compared to a number of neurons in any area of mammalian brain.

Whereas electrophysiology provides either a very narrow (in the case of single-unit recordings) or too general (for field recordings with some dipoles summing up and others weakening each other) picture of the brain activity, advances in Magnetic Resonance Imaging techniques offer almost an orthogonal view. Their resolution dropped down to cubic millimeters across the whole nervous system and various algorithms made it possible to assess the changes in the signal strength in time. The combination of global view with relatively good spatial resolution and repetitive scanning provided a strong tool for detecting events related to an activation (or deactivation) of any structure across the brain. On the

contrary, it cannot, by the principle, contribute to understanding of the information processing inside the neural networks at the cellular resolution. The broad, empty gap between the single cell electric activity recording and MRI technique limited the insight into the inner dynamics of cellular populations in vivo, until recently.

Since 90s, researchers have started to develop techniques detecting chemical signaling between the neurons (1, 2). The most widely used cell-activity reporter is Ca^{2+} ion – an intracellular messenger modulating a wide variety of functions e.g. cellular excitability, gene expression, myocyte contraction, etc. In nervous system, understanding Ca^{2+} redistribution is the key for getting the insight into how the neural cell generates synaptic response, how is the synaptic plasticity modulated and certainly, how the action potential gets generated (3). Since 90s, Ca^{2+} indicator dies have been used for staining acute brain slices to investigate physiology and pharmacology of Ca^{2+} ions in cells (4). However soon it became recognized the detected activity in the slice preparation is strongly influenced by the lack of local microcircuits, natural ionic composition and by the absence of excitatory and inhibitory inputs. A strong progress was achieved by using natural Ca^{2+} indicators, mainly the luminescent Ca^{2+} protein called apoaequorin (initially in insects, worms and in small vertebrates like zebrafish (2, 3) and a group of organic fluorescent probes, initially designed for fluorometric microscopy. Finally, by combining green fluorescent protein (GFP) and Ca^{2+} binding protein, it provided the new generation of fluorescent protein Ca^{2+} indicators (FPI, ref. 4). These constructs allow detection of different Ca^{2+} signal levels within the cells and their compartments (5, 6). Expression of constructs can be specifically targeted towards a certain cell type and respective neural activity can be monitored in freely behaving animals with the use of appropriate optical methods (7). For in vivo experiments, the cell-specific targeting of inserts is achieved by using genetically encoded FPIs, moreover, this approach offers a significant long-term signaling across the interval of months and the latest engineered FPIs have chimeric design plus suitable signal-to-noise ratio ensuring that the obtained signal levels from literally any portion of the brain of laboratory rodents can be recorded effectively (8, 9, 10).

Recent advances in miniaturization of digital camera chips made it possible to knock on the door and step into the field of fluorescent signal recording even in freely running mice (11, 12). Depending on the depth of target site, the signal is carried on a cranial window or an implanted endoscope and continues further to the objective lens of a micro camera to be detected. The rigid endoscopes are of GRIN lens types and variation in their lengths and widths allow registering activity in any targeted structure of mouse or supposedly rat brain.

Here, we report recently established protocol of Calcium imaging in CA1 of the dorsal hippocampus in mice with an improved surgical technique of endoscope insertion.

METHODS

Subjects: All protocols followed in this study were approved by Ethical committee of the Ministry of Education, Youth and Sports of the Czech Republic (approval no. MSMT-10669/2016) according the Guide for the Care and Use of Laboratory Animals (Protection

of Animals from Cruelty law Act No. 246/92, Czech Republic. Three to twelve months old male and female mice of C57BL/6J strain were used in the study. They were initially handled to get familiar with the experimenter and to reduce the natural anxiety level connected with later manipulations.

VIRUS INJECTION SURGERY

According to our prior dilution study to obtain the concentration of the virus for optimal expression of the inserted gene in the target hippocampal layer we decided to use viral vector AAV1.CamKIIa.GCaMP6f. WPRE.SV40 (UPenn, USA) in a titre of 1 : 48 (diluted in sterile PBS).

Prehandled mice was anesthetized by combination of ketamine (100 mg/kg) and xylazine (12.5 mg/kg) diluted 1 to 1 by sterile saline. The initial dose was then followed by increments of one-fifth of the initial dose per every 50 minutes or in case of need earlier during the surgery.

The mice was positioned in a stereotactic frame, the respective area was trimmed and treated with iodine solution. An incision for approximately 1.5 cm was cut alongside the sagittal suture, providing enough space on the scull in regions around bregma and lambda for the upcoming steps of the protocol.

The epicranial aponeurosis was thoroughly set apart by a blade and fine-tipped tweezers and the area was treated with 5% peroxide and wiped up with a sterile cotton bud.

A drill with burr (0.5 mm) fixed in the stereotactic frame was used to measure the dorsoventral levels at both bregma and lambda and the head was adjusted so the measurements were identical. The same procedure was applied to diminish a possible lateral inclination in the bregma-crossing line, measured in 1.5 mm distance propelling from bregma to both sides in the coronal axis.

In the next step, we drilled a 0.5 mm opening at coordinates AP –1.90 mm and ML 1.40 mm (right side) from bregma and cut the underneath dura with a sharp needle. Then we covered the area with a little piece of gel foam moisturized in saline to prevent drying.

Then we changed to 1.2 mm drill burr and made two other trepanations in the contralateral parietal and ipsilateral frontal bone distant from any cranial suture and spacious enough. Two stainless steel jeweler screws were placed to anchor the implant. We prepared the acrylic mixture and applied it gently from the bottom up around the screws to bridge the area between them but to avoid. We carefully prevented any acrylic to flow and obstruct the injection scull opening.

At the time of injection, a Hamilton 10 μL syringe mounted into an automatic stereotactic injector (Neurostar, Germany) with customized needle tip (ga22s/51mm/pst3 with inserted and properly sealed glass capillary of internal diameter 100 μm, part No. 1068150020 by Molex) was prefilled with a small amount of virus solution.

The protocol of needle insertion and vector injection involves several steps: namely 1. a slow insertion of needle tip by increments in the period of several minutes to reach the desired tissue depth of DV = 1.45 mm, 2. a five minutes break before the proper injection,

3. the injection performed by an automatic injector within the rate of 0.05 μL per minute (the applied volume of 0.5 μL in 10 minutes), 4. followed with another five minutes break before 5. a slow needle retrieval.

ENDOSCOPE INSERTION

Before the endoscope insertion, it was necessary to widen the original trepanation. To do this, we used again the 0.5 mm burr and enlarged the opening with a drill in bare hands to approximately 1.2 mm to fit an endoscope of a 1 mm in diameter.

Next, we secured the drill back to the holder of the stereotactic frame, changed to a 0.85 mm burr, positioned the its tip just atop the exposed cortex and drilled away the brain tissue to make a shaft for the endoscope. For placing the endoscope above the pyramidal layer of CA1 region, we drilled into the depth of 1 mm.

An endoscope of a grin lens type (Inscopix, USA), rinsed in ethanol, was placed in the holder and positioned at the shaft in the cortex and carefully nested by little increments to reach its desired depth of 1.25 mm, corresponding approximately to 200 micrometers above the pyramidal layer. Once nested in the proper position, the endoscope was fastened by another portion of the acrylic mixture spilled generously around its body propelling from the surface of the skull in a similar way when fixing the screws.

Final steps of our protocol include covering the protruding end of the endoscope as well as the other parts of the head cap by silicone mixture (we use Body Double® FAST by SMOOTH-ON), and placing the animal in fresh clean box under an infrared lamp for up to two hours.

MICROSCOPE BASEPLATE INSERTION

After 4–6 weeks necessary for the neural cell infection and the respective gene expression, the animal was anesthetized again and the baseplate for the microscope camera (Inscopix, USA) was cemented so the camera provided a sharp picture of flashing cells, or in case of their absence (usually due to anesthesia driven inhibition) a sharp view of the vessels.

RESULTS

We recorded 620 transiently flashing light sources (Regions of Interest, ROIs) from 3 mice (Fig. 1) at frame rate 25 Hz. Post mortem histology revealed the origin of signal was located in the CA1 of dorsal hippocampus, while in the third mouse transfection propagated into dentate gyrus as well. A closer inspection of the fields of view (FOIs) confirmed the image processing software identified light sources from potential pyramidal cell bodies as well as from the fiber-like structures which were more likely dendrites from cells outside of

the focal plane of the microscope. We marked all elongate-shaped objects and disregarded them from the next processing steps. Consequently, 347 objects remained in the recording.

We further explored the kinetics of the signal (Fig. 2). The typical calcium transient had a faster fluorescence onset with a prolonged decay. The rising part of the wave lasted on average 620.48 milliseconds, while the return to the baseline was 2351.81 milliseconds long. In total, each calcium spike had on average 2972.29 milliseconds. These parameters well correspond to the standards described in the related literature (7). In the recording, we could easily segregate time intervals when the animal was walking and when it was resting. When comparing activity during periods of locomotion and stillness, apparently only a small fraction of identified units returned some activity while the mice were walking. On the contrary, while the animal was behaviorally still the visual field expressed occasional transient population discharges masked in the moderate background activity. The overall signal characteristics and consequent histology examination indicate the introduction of in vivo calcium cell imaging method in freely behaving mice was successful.

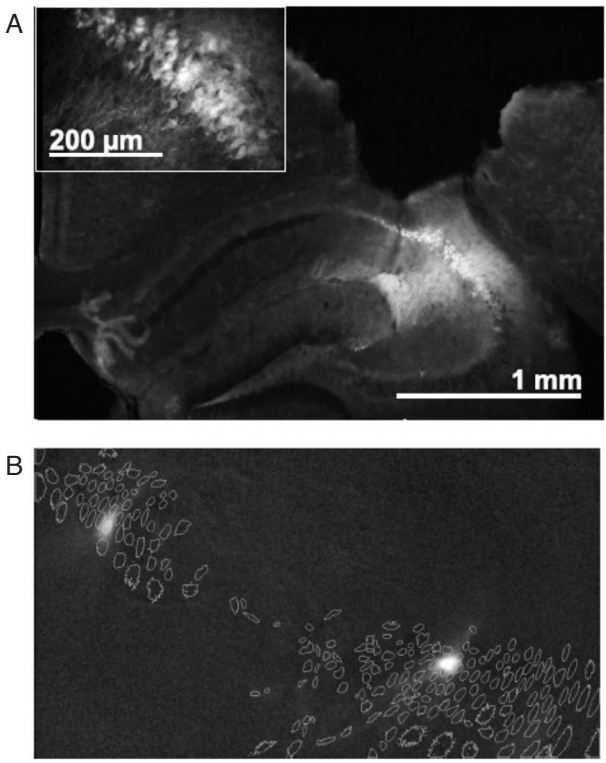

Fig. 1 A. Example of histology section from fluorescent microscope. Background fluorescent activity in dorsal hippocampus. Inserted window shows a detailed view on the CA1 pyramidal layer. Note individual pyramidal cells with dark nuclei. B. Field of View with more than a hundred highlighted Regions of Interest and two active neurons.

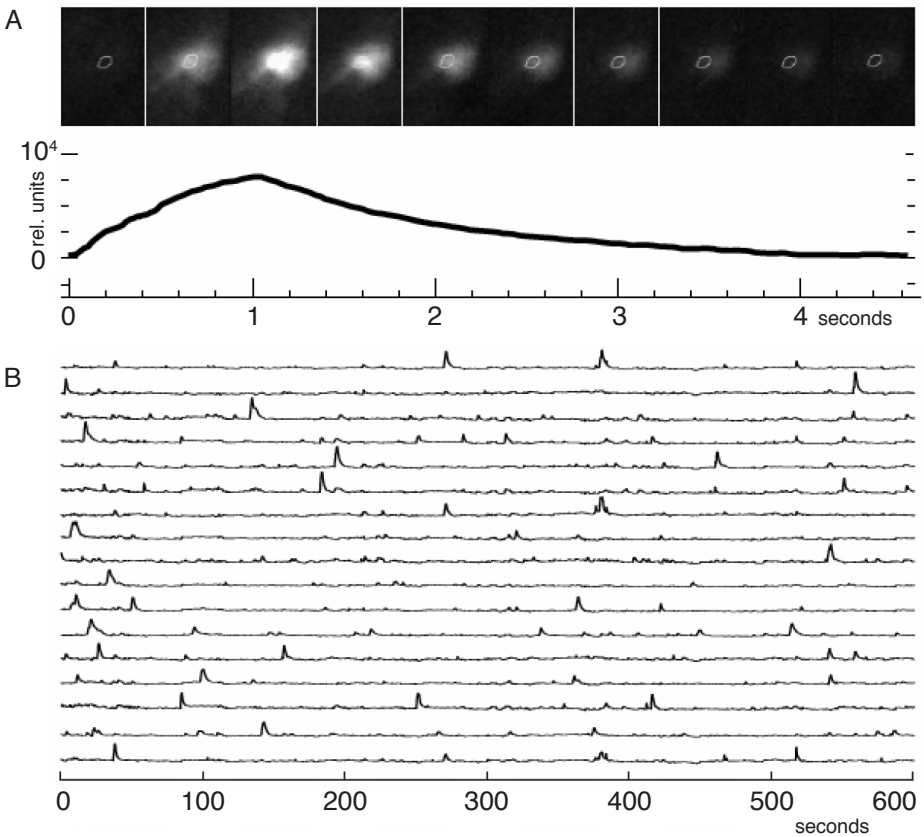

Fig. 2 A. Onset and decay of the calcium transient signal. Top of the figure – ten zoomed views of the same cell body with highlighted borders of ROI, with time resolution of 500 ms. The difference in the fast onset and slow decay can be easily spotted. Bottom – the same activity presented in a continuous trace. B. Selected traces of spiking activity in a 10-minute-long session. Each trace represents an activity in specific ROI corresponding supposedly to one pyramidal cell of dorsal CA1 of hippocampus. The Inscopix Data Processing Software was used to detect the respektive ROIs. Note the sparse activity, typical for pyramidal cells during locomotion.

DISCUSSION

Recent advances in molecular biology opened door to an unprecedented possibilities to interact with biological systems and to modify their inherent properties. Bioengineering makes possible not only to insert genes taken from other organisms into a selected genome, but also to develop a novel gene constructs that provide unique features to the cells of the host. Transfections using programmed viral vectors enabled to target gene insertion to a very specific cell types and thus selectively manipulate their properties. Such target specificity has wide implications not only for basic research, but provides a straightforward method to be widely translated into human medicine.

Calcium in vivo imaging in freely behaving subjects represents a novel technique to record neuronal activity in a single cell resolution in large numbers of units in parallel. Here we report the basic method with a modified protocol of endoscope insertion, using the slow drilling procedure to remove the block of brain tissue instead of the recommended suction. Using the drill we found better control over the extent of tissue removal both in its diameter and depth. The resulting hole was perfectly symmetric and tightly enveloped the inserted endoscope. The histology across reported animals performed between 5 weeks to 2 months after the endoscope implantation showed a cylindrical shaft without an extensive tissue loss. This was rather surprising because we expected a resorption of the tissue surrounding the perimeter of the well as a consequence of damage by mechanical forces during the drilling. On the other hand, we rather expect a posttraumatic gliosis in the zone near the walls of the hole.

To conclude, the possibility to imagine activity of large population of individual neurons in freely behaving animals substantially shifts our potential to study the correlates between the recorded neural information and observed behavior, including memory formation and retrieval. The extent of recorded cell ensembles is especially vital in an attempt to understand neural processing in complex neural networks as is the mammalian central nervous system. On the contrary, the fluorescence signal has its limits. Mainly, it is not sensitive enough to reflect a single action potential, rather it marks a massive depolarization caused by several spikes generated in a short interval, such as the characteristic bursts of hippocampal pyramidal cells. Therefore, it lacks information about the momentary frequency of the cell's activity. This brings a serious disadvantage in temporal resolution of the signal and makes the method in the time dimension far behind the classic electrophysiology recordings whenever the sub-second resolution is required. Despite, the development of new gene constructs provides a strong belief the sensitivity of in vivo calcium the calcium imaging gets substantially better in the next couple of years.

SUMMARY

Recent advances in genetics made possible to direct the gene transfection in a cell specific way and thus selectively manipulate with the target cell properties, including the central nervous system. Here we report establishing a novel technique of Calcium cellular imaging using miniaturized fluorescent cameras with endoscopes to image activity of large populations of individual neural cells. We describe surgery technique of injecting the viral vector with a gene construct and the subsequent implantation of the intracerebral endoscope. We introduced a modified protocol of preparing the endoscope shaft in the brain tissue. Standard tissue suction has been replaced by a usage of slow speed drilling technique that enables substantially better control over the diameter and depth of the hole. We recorded several hundreds of cells and established the protocol for the routine use.

Zavedení techniky kalciového buněčného zobrazování v hipokampu volně se pohybujících myší

SOUHRN

Nedávné pokroky v genetice umožnily vnášet genetickou informaci do předem definovaných typů buněk a selektivně tak měnit jejich fyziologické vlastnosti, centrální nervový systém nevyjímaje. Zde představujeme protokol metodiky zobrazování buněčné aktivity prostřednictvím vstupu vápenatých iontů do neuronů za pomoci miniaturizovaného fluorescenčního mikroskopu s kamerou umístěného přímo na hlavě pokusné myši. Tato technika tak umožňuje sledovat současnou aktivitu velkých populací individuálních neuronů během volného pohybu zvířete. Popisujeme kroky chirurgické procedury intracerebrální injekce virového vektoru a následné implantace miniaturní endoskopické čočky nad sledovanou oblast hipokampu s transfekovanými buňkami. Doporučený postup jsme optimalizovali nahrazením klasické techniky odsátí mozkové tkáně metodou jejho pomalého odvrtání, která přináší podstatně přesnější kontrolu průměru i hloubky preparovaného kanálu pro následné zavedení endoskopu. Ve výsledku jsme registrovali aktivitu několika set buněk hippokampu a konsolidovali protokol pro rutinní užití.

ACKNOWLEDGEMENTS

MM, OF and KJ performed the surgeries, MM recorded and extracted the data, MM and KJ wrote the manuscript.

The work was supported by Progres Q39, NPU I LO1503 of the Czech Republic and by SVV 260 394.

REFERENCES

1. Huang Z. J., Zeng H.: Genetic Approaches to Neural Circuits in the Mouse. Ann.. Rev. Neurosci. 36, 2013: 183–215. – 2. Friedrich R. W., Korsching S. I.: Combinatorial and Chemotopic Odorant Coding in the Zebrafish Olfactory Bulb Visualized by Optical Imaging. Neuron 18 (5), 1997: 737–752. – 3. Storace D. A., Braubach O. R., Jin L. et al: Monitoring Brain Activity with Protein Voltage and Calcium Sensors. Sci. Rep. 5, 2015. DOI: 10.1038/srep10212. – 4. Chen T. W., Wardill T. J., Sun Y. et al.: Ultrasensitive fluorescent proteins for imaging neuronal activity. Nature 499, 2013: 295–300. – 5. Dana H., Chen T. W., Hu A. et al.: Thy1-GCaMP6 Transgenic Mice for Neuronal Population Imaging In Vivo. PLoS ONE 9 (9), 2014. DOI: 10.1371/journal.pone.0108697. – 6. Burger C., Gorbatyuk O. S., Velardo M. J. et al.: Recombinant AAV Viral Vectors Pseudotyped with Viral Capsids from Serotypes 1, 2, and 5 Display Differential Efficiency and Cell Tropism after Delivery to Different Regions of the Central Nervous System. Molecular Therapy 10 (2), 2004: 302–317. – 7. Ghosh K. K., Burns L. D., Cocker E. D. et al.: Miniaturized integration of a fluorescence microscope. Nat. Methods 8, 2011: 871–878. – 8. Resendez S. L., Jennings J. H., Ung R. L. et al.: Visualization of cortical, subcortical and deep brain neural circuit dynamics during naturalistic mammalian behavior with head-mounted microscopes and chronically implanted lenses. Nature Protocols 11, 2016: 566–597. – 9. Rubin A., Geva N., Sheintuch L. et al.: Hippocampal ensemble dynamics timestamp events in long-term memory. eLife 4, 2015. DOI: 10.7554/

eLife.12247. – 10. Zhou P., Resendez S. L., Rodriguez-Romaguera J. et al.: Efficient and accurate extraction of in vivo calcium signals from microendoscopic video data. eLife 7, 2018. DOI: 10.7554/eLife.28728. – 11. Ziv Y., Burns L. D., Cocker E. D. et al.: Long-term dynamics of CA1 hippocampal place codes. Nat. Neurosci. 16, 2013: 264–266. – 12. Ziv Y., Ghosh K. K.: Miniature microscopes for large-scale imaging of neuronal activity in freely behaving rodents. Current Opinion in Neurobiol. 32, 2015: 141–147.

Author's address: M. M., alej Svobody 1655/76, 323 00 Pilsen, Czech Republic

Plzeň. lék. Sborn., 85, 2019: 19–21

STRYCHNINE AS A POISON AND OR MATTER IN EXPERIMENTAL EPILEPTOLOGY

P. Sobotka

Department of pathological physiology, Charles University, Faculty of Medicine in Pilsen, Czech Republic

Strychnine C21-H-22-N2-02 is an alkaloid occuring naturally in the seeds of the plant Strychnos nuc vomica and is also a compound of curare poison (8, 15). It is colorless, odorless with bitter metallic taste. It inhibits glycine binding to the chloride channel in the spinal cord.

Strychnine is used mainly as a pesticida and rodenticide. In man strychnine is quickly resorbed from the gastrointestinal tract. Rapid initial symptoms of poisoning are stiffness and twitching of the face and neck muscles followed by tetanic convulsions and opisthotonus, tachycardia, hyperthermia, apnoe and cardiac arrest. In contrast to other seizures the patient remains alert. In the therapy there are used mechanical ventilation, neuromuscular blockers, agressive sedation, management of hyperthermia and iv. fluid application. Lethal dose is estinated to be 30–60 mg/kg.

Shortly after strychnine discovery in 1818 (9) there appeared casuistics of intoxication, rarely as a result of suicide (3) and accidentally in children (14). The first conviction for murder by strychnine poisoning took place in 1856 followed by another murder in 1890. Both criminals were hanged. Inspite the asumption that strychnine is a killer from the past (4, 7) casuistics of intoxication are published up to present time (1, 5, 6, 10, 16, 17). According to mortality data gathered by the New Zeland Ministry of Health 29 people died by strychnine poisoning from 1955 to 2005.

Strychnine intoxications are reported also in veterinary medicine. Cowan and Blakley described cases of strychnine poisoning in 93 dogs from 1998 to 2013 in western Canada (2).

Strychnine belongs to substances which are used for the creation of focal epileptogenic discharges after the topical application to the brain cortex (12). It may be also used as a tool for the evaluation of antiepileptic substances (12). Thanks to strychnine it could be proved that the brain of the experimental dog is able to restore its electrogenesis even after 60 minutes lasting complete brain ischemia (11). Similar result could be achieved in rats with isoelectric EEG during deep hypothermia (13). Strychnine can also be used for the search of new antiepileptic substances. Thus we synthetized aminopropanic acid, an GABA analog, which effectively depressed the strychnine, tetramine and penicilline epileptogenic focus (12).

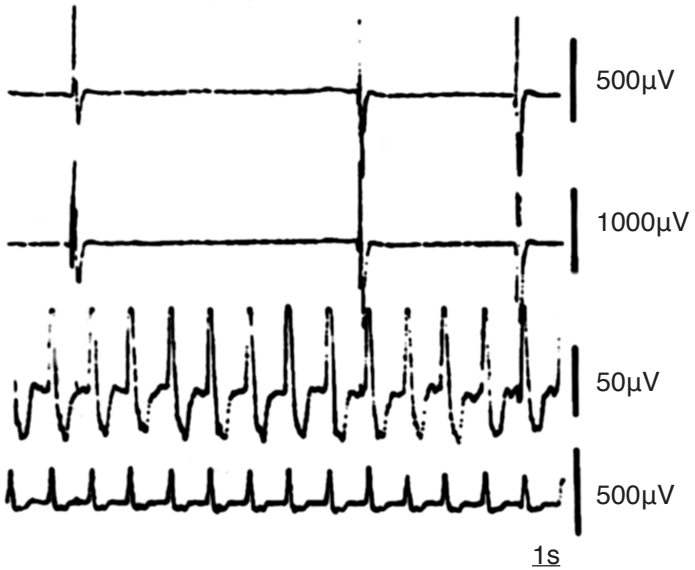

Fig. 1 Strychnine discharges (firts and second row) and acetylcholine discharges (third and fourth row) in the tenth hour of reperfusion after 60 min. lasting brain ischemia.

SUMMARY

There are described the properties of strychnine and its toxicological effects in clinical and veterinary medicine with casuistics of deadly intoxications. Presented are examples of its use in experimental epileptogenesis.

Strychnin jako jed nebo jako prostředek v experimentální epileptologii

SOUHRN

Popsány jsou vlastnosti strychninu a jeho toxikologické účinky s kasuistikami smrtelných otrav v klinické a veterinární medicíně. Jsou uvedeny příklady jeho uplatnění v experimentální epileptologii.

REFERENCES

1. Anderson C. I.: A case of strychnine poisoning. Can. Med. Assoc. J. 33, 1935: 307. – 2. Cowan V. E., Blakley B. R.: A retrospective study of canine strychnine poisoning from 1998 to 2013 in western Canada. Ca. Vet. J. 56, 2015: 587–590. – 3. Lages A., Pinho J., Alves R. et al.: Strychnine intoxication: A case report. J. Med. Cases 4, 2013: 385–388. – 4. Makarovsky I., Markel G., Hoffman A.: Strychnine – a killer from the past. Isr. Med. Assoc.

J. 10, 2008: 142–145. – 5. O´Callaghan V., Joyce N., Counihan H. E. et al.: Unusual strychnine poisoning and its treatment: report of eight cases. Br. Med. J. Clin. Res. 285, 1982: 478. – 6. Oliver J. S., Smith H., Watson A.: Poisoning by strychnine. Med. Sci. Law. 19, 1979: 134–137. – 7. Parker A. J., Lee J. B., Redman J. et al.: Strychnine poisoning: gone but not forgotten. Emerg. Med. J. 28, 2011: 84. – 8. Philippe G., Angenot L., Tils M. et al.: About the toxicity of some Strychnos species and their alkaloids. Toxicon 44, 2004: 405–416. – 9. Prat S., Hoizey G., Lefranca T. et al.: An unusual case of strychnine poisoning. J. Forensic Sci. 60, 2015: 816–817. – 10. Rosano T. G., Hubbard J. D., Meola J. M. et al.: Fatal strychnine poisoning: application of gas chromatography and tandem mass spectrometry. J. Anal. Toxicol. 24, 2000: 642–647. – 11. Sobotka P.: Experimental long term normothermic ischemia of the brain. Plzeň. lék. Sborn., Suppl. 36, 1977: 5–135. – 12. Sobotka P.: Topical application of epileptogenic substances to the brain cortex. Plzeň. lék. Sborn. 69, 2002: 11–26. – 13. Sobotka P.: Isoelectric EEG and the function of the brain cortex. Plzeň. lék. Sborn. 70, 2003: 15–22. – 14. Starretz Hachem O., Sofer S., Lifstitz M.: Strychnine intoxication in a child. Isr. Med. Assoc. J. 5, 2003: 531–532. – 15. Volfová A., Patočka J.: Strychnin – historie a současnost. Voj. Zdrav. Listy 72, 2003: 110–113. – 16. Wang Z., Zhao J., Xing J. et al.: Analysis of strychnine and brucine in postmortem specimens by RP-HPLC: a case report of fatal intoxication. J. Analyt. Toxicol. 128, 2004: 141–144.

Author's address: P. S., alej Svobody 1655/76, 323 00 Pilsen, Czech Republic

Plzeň. lék. Sborn., 85, 2019: 23–30

NGAL (NEUTROPHIL GELATINASE-ASSOCIATED LIPOCALIN): BIOMEDICINSKÝ VÝZNAM

J. Kotyza

Ústav lékařské chemie a biochemie LF UK v Plzni

STRUKTURA A FUNKCE LIPOKALINŮ

Název *lipokalin* označuje příslušnost k rodině sekrečních proteinů účastnících se nejčastěji přenosu malých lipofilních molekul. Přes rozdíly v primárních sekvencích sdílejí členové rodiny lipokalinů výraznou podobnost na úrovni sekundárních a terciárních struktur. Jádrem lipokalinové prostorové struktury je antiparalelní beta barel, tvořený sedmi beta úseky (L1–L7), bohatě provázanými vodíkovými vazbami (obr. 1). Jednotlivé řetězce jsou mezi sebou propojeny krátkými smyčkami, z nichž první (L1) má funkci víčka, kryjícího dutinu ve tvaru pohárku. Odtud název *„lipocalin"(„lípos"* ř. tuk, *„calix"* ř. pohár).

Podobnost prostorových struktur však nevylučuje různorodost funkční. Již jeden z prvních tematických přehledných článků autorů Xu a Venge (7) upozorňuje na překvapivou funkční diverzitu sedmi medicínsky významných lipokalinů. Například *protein HC*, známý spíše jako *alfa-1-mikroglobulin*, cirkuluje v krvi jednak volný, jednak v komplexech, zejména s IgA. Volná forma je v ledvinách filtrována, následně však reabsorbována a degradována v tubulech. Při postižení tubulů se nachází zvýšené množství v moči. Další sérový protein *orosomukoid (alfa-1-kyselý glykoprotein)* je řazen mezi proteiny akutní fáze exprimované v játrech pod vlivem prozánětlivých cytokinů a jeho stanovení je možno využít diagnosticky. Diagnostický význam má i *apolipoprotein D,* disulfidicky vázaný s apo-A-II v HDL a s apo B-100 v LDL a VLDL. Vzhledem k tomu, že je přítomen v řadě variant karcinomů prsu, byl navržen jako nádorový marker. *Retinol-binding protein (RBP)* vzniká v jaterních buňkách a navzdory svému názvu je schopen vázat i transthyretin (T3 binding protein). Podobně jako protein HC je volný RBP filtrován v ledvině a poté katabolizován. Řetězec gama *komplementu C8* spadá rovněž do rodiny lipokalinů, je schopen vázat retinol a retinovou kyselinu. Jako protein akutní fáze bývá vytvářen pod vlivem interleukinů 1-beta, 6, a INF-gama. Dalším lipokalinem je *slzný prealbumin*, tvořící až 30 % veškerých proteinů v slzách. Jeho koncentrace je ukazatelem funkce slzných žláz. *Prostaglandin D synthasa* je prozatím jediným lipokalinem s enzymovou aktivitou. Tvoří 3 % veškerých proteinů mozkomíšního moku. Vzniká v chorioidálním plexu a připisuje se jí řada funkcí včetně zábrany agregace krevních destiček.

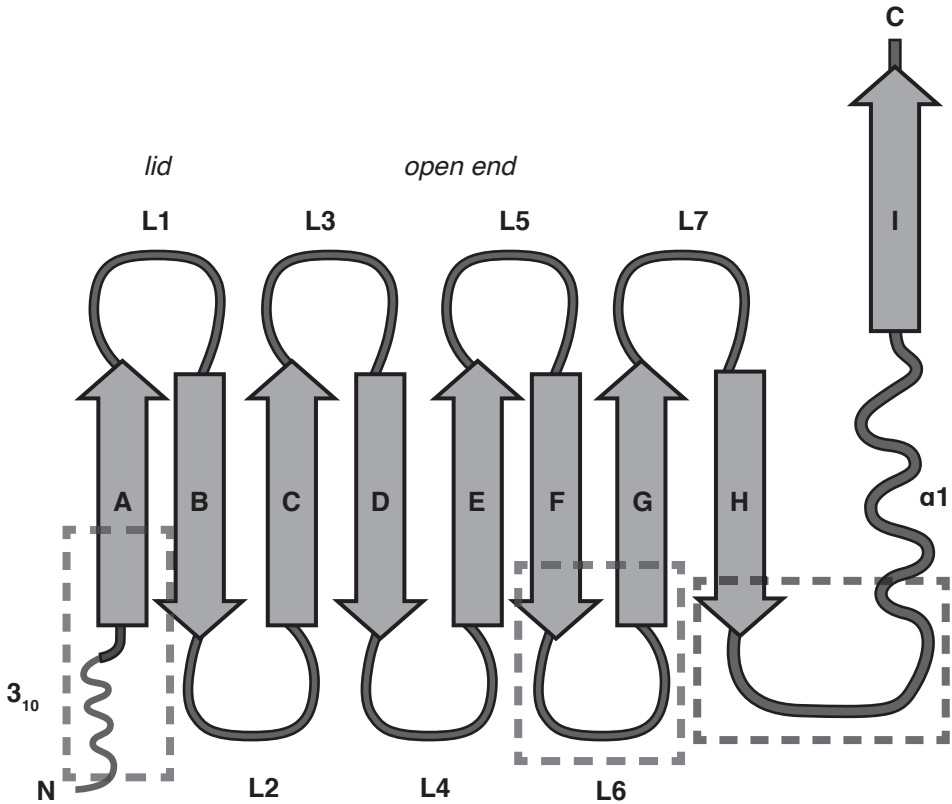

Obr. 1 Schema strukturního uspořádání lipokalinů („lipocalin fold“).
Na N-terminální šroubovici (vlevo dole) navazuje systém 8 beta-úseků v přísně antiparalelní orientaci. Osmý beta-řetězec je napojen na další šroubovici (alfa-1), která přechází do posledního, devátého beta-úseku na C-konci (vpravo nahoře). Všechny beta-listy jsou spojeny smyčkami, z nichž L1, L3, L5 a L7 ohraničují otevřený pól kalichu lipokalinu, ve kterém dochází k vazbě ligandů. Smyčka L1 slouží jako víčko vstupního prostoru. Čerchované obdélníky vytyčují oblasti konzervovaných sekvencí. Upraveno podle Chakraborty S. et al. (3).

V poslední dekádě se spektrum lipokalinů dále rozšířilo (2, 3) na zhruba 20 molekul s definovanou biologickou aktivitou. Mimořádná pozornost je věnována lipokalinu známému pod zkratkou NGAL, jehož vlastnosti a biomedicinské funkce jsou shrnuty v následujícím textu.

NGAL

Mezi strukturními variantami *želatinázy B (MMP-9)* lidských neutrofilů byl v 90. letech minulého století identifikován heteroduplex obsahující proželatinázu B kovalentně propojenou s dosud neznámým proteinem o hmotnosti 25 kDa (6). Později byl tento 25 kDa

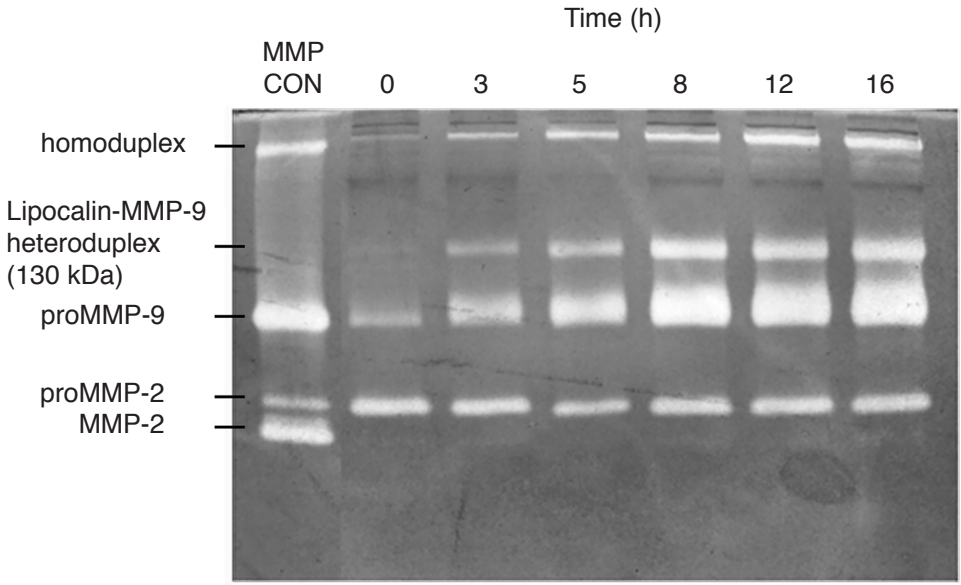

Obr. 2 Zymografická analýza pleurálních tekutin s heteroduplexem obsahujícím lipokalin.
Želatinový zymogram představuje proteolytické aktivity matrixových metaloproteináz (želatináz), uvolňovaných do pohrudničního prostoru pacienta s dlaždicovým karcinomem plic po vpravení sklerotizující dávky talku pro zamezení tvorby výpotku. Zymografický záznam demonstruje výraznou, časově závislou produkci proMMP-9, provázenou nižší aktivitou homodimeru stejného enzymu, spolu se souběžnou produkcí 130 kDa heterodimeru téhož enzymu s lipokalinem. Konstantní koncentrace proMMP-2 ve všech časově uvedených odběrech lze považovat za proteolytický standard. Převzato z práce Kotyzy J. et al. (5).

protein izolován i jako samostatná molekula mezi exocytotickými produkty stimulovaných neutrofilů (4) a zjištěna jeho podobnost s proteinem laboratorních potkanů, řazeným do skupiny lipokalinů. Byl proto nazván *„lipokalinem sdruženým s želatinázou neutrofilů“ (neutrophil gelatinase-associated lipocalin, NGAL)*. NGAL se řadí do kmenové skupiny lipokalinů, vyznačujících se přítomností všech strukturně konzervovaných úseků. Jedná se o malou molekulu snadno vylučovanou do primární moči a odolnou proti proteázám. Je exprimován z *NGAL* genu o sedmi exonech v lokusu 9q34.11. Exprese NGAL může být výrazně modifikována u různých benigních i maligních chorobných stavů, což vede k jeho využívání jako *diagnostického* a/nebo *prognostického markeru* s ideálními vlastnostmi jako je sekreční původ, malé rozměry a relativní stabilita.

NGAL existuje ve formě 25 kDa monomeru a 46 kDa dimeru, který je nejčastější formou NGAL u zdravých jedinců. Kromě toho se vyskytuje NGAL ve formě *130 kDa heterodimeru*, ve kterém je vázán disulfidickou vazbou na proželatinázu-9 (proMMP-9). Zda si NGAL v tomto komplexu zachová svou aktivitu, není zatím jasné. Uvažuje se, že by NGAL mohl chránit proMMP-9 před proteolytickou degradací (8) nebo podporovat její alosterickou aktivaci. Další možností je, že by asociace mohla modulovat navázání obou složek na povrchové receptory (1). Obr. 2 demonstruje přítomnost heterodimeru NGAL

při uměle navozené zánětové reakci za účelem zamezení tvorby pleurálního výpotku u pacienta s dlaždicovým karcinomem plic. Zánět byl vyvolán vpravením sklerotizující dávky talku do pleurálního prostoru. Zymografický záznam monitoruje vzrůstající produkci proteolytických frakcí proMMP-9, homodimeru proMMP-9, i zmíněného heterodimeru proMMP-9 s lipokalinem. Proteolytickým standardem nezávislým na průběhu zánětu je aktivita proMMP-2.

Zatím byly identifikovány dva buněčné povrchové receptory pro NGAL: *low-density lipoprotein receptor-related protein-2* (LRP-2, megalin) a *solute carrier family 22 member 17* (NGAL-receptor 2). Oba receptory jsou schopny vázat jak volný, tak železo vázající NGAL a zahajovat endocytózu. Zatím není známo, zda receptory váží všechny strukturní formy NGAL (1).

NGAL U MEDICINSKY VÝZNAMNÝCH STAVŮ NENÁDOROVÉ ETIOLOGIE

Zdá se, že NGAL může být do jisté míry exprimován u většiny buněk. Ukazuje se však, že jeho tvorba je výraznější u buněk epiteliálních včetně buněk renálních tubulů, a také u imunitních buněk, zejména u neutrofilů. Ve tkáních se NGAL zapojuje do regulace buněčné proliferace a diferenciace, podílí se na obraně proti bakteriální infekci, příznivě ovlivňuje oxidační stres a homeostázu železa. Je popisován pozitivní vliv na proliferaci renálních tubulárních buněk, nikoli však buněk glomerulárních. Podporuje rovněž proliferaci imortalizovaných normálních mamárních buněk, na nádorové buňky stejného tkáňového původu však nepůsobí (3).

Při posuzování biologických vlastností genových produktů jsou standardně využívány zvířecí modely. V případě lipokalinu je k dispozici myší model. Gen myšího homologu, označovaný jako *Lcn2*, obsahuje 6 exonů a vykazuje 62 % homologií s lidským NGAL. Postrádá však nepárový cystein, účastnící se u lidského NGAL tvorby homo- a heterodimerů, takže nelze vyloučit, že se specifické role mezi oběma homology lipokalinů budou lišit (1). Myší lipokalin-2 byl hojně využíván v počátečních funkčních studiích, mimo jiné díky dostupnosti Lcn2-null varianty. Potomstvo *knockout* zvířat je života schopné a normálně se množí, za určitých fyziologických a patologických podmínek však reaguje nestandardně. Jako příklad lze uvést modulaci již zmíněné antimikrobiální aktivity. Genový produkt se u divokého kmene účastní na odpovědi akutní fáze *sekvestrací bakteriálních sideroforů*, tj. bakteriálních molekul s vyšší afinitou k železu než vykazují hostitelské železo vázající proteiny. Tím zbavuje bakterie vitálního nutrientu a inhibuje jejich růst a množení, což je podstatou bakteriostatického efektu. Tento efekt je u nulové varianty genu potlačen. Nedávno objevený savčí siderofor, který může být rovněž navázán na lipokalin vysvětluje alternativní, na transferinu nezávislý mechanismus přesunů železa u vyšších organizmů.

LCN2 účinkuje jako chemoatraktant pro neutrofily. Srdce transplantované zvířeti s vyblokovaným genem vykazovalo signifikantní redukci neutrofilů v porovnání s transplantátem přeneseným normálnímu hostiteli (3).

Exprese LCN2 je snáze vyvolána u tkání náchylnějších k infekci jako jsou slizniční a epiteliální bariery. Mezi induktory exprese patří cytokiny (IL-1-beta, IL-6, 10, 17), tumor

necrosis faktor (TNF), růstové faktory (insulin-like growth factor-1, TGF-alfa, kyselina retinová), glukokortikoidy, forbolové estery a lipopolysacharidy. Dexametazon ovlivňuje expresi pozitivně, progesteron negativně. Exprese je rovněž závislá na aktivaci NF-kB, působícím jako pozitivní regulátor. Tato skutečnost vysvětluje zapojení lipokalinu do vrozených i adaptivních imunitních reakcí a potvrzuje jeho imunomodulační roli (2). NGAL se chová jako *protein akutní fáze*. U zánětových chorob tlustého střeva byla zjištěna zvýšená exprese v terminálních partiích střeva korelující s cytokinem IL-8 a granulocyte macrophage-colony stimulating faktorem (GM-CSF). Zvýšená exprese NGAL u ambulantních zánětů bakteriální etiologie se užívá s úspěchem při vylučování virových etiologií s pozoruhodnou 95% senzitivitou a specifitou, čímž předčí běžně užívaný CRP (7).

Na druhé straně jsou však popisovány i protizánětové aktivity. LCN2 je schopen zamezit účinku TNF na adipocyty a makrofágy a potlačit stimulační efekt lipopolysaharidů na expresi IL-6 a MCP-1 u adipocytů. Jeho protizánětový efekt se projevuje i redukcí účinku LPS na aktivaci makrofágů (2).

K expresi lipokalinu dochází již u prekurzorových imunitních buněk. NGAL a jeho 130 kDa komplex byl prokázán u aktivovaných monocytů a neutrofilů, hlavní secernovanou formou u neutrofilů však byl dimer. Je zajímavé, že exprese nebyla nikdy zjištěna u neaktivovaných B a T lymfocytů. Malá množství NGAL v moči a krvi jsou běžně detegována i u zdravých jedinců, jako zdroj se uvažují neutrofily a renální epitelie. K výraznému vzestupu dochází u zánětových stavů, ischemických poruch a transplantací orgánů (Tab. 1).

Akumulace lipokalinu v některých tubulárních renálních segmentech při ledvinových poruchách řadí NGAL mezi časné markery renálního poškození (Tab. 1).

Tab. 1 Medicínsky významné stavy nenádorového charakteru spojené se zvýšením exprese NGAL (zpracováno podle Chakraborty a spol. (3))

Typ poruchy	**Diagnostické skupiny**
Zánětové stavy	významné zvýšení u psoriasy v porovnání s atopickým ekzémem; neutrofilový původ u periodontitidy; autoimunní myokarditis (potvrzeno na krysím modelu); u HIV infekce výrazné zvýšení po nasazení antiretrovirální terapie; aktivní ulcerativní colitis a Crohnova choroba
Ischemické poruchy	plazmatické zvýšení u cerebrovaskulárních afekcí se zvýšenou expresí v makrofázích, endoteliálních a svalových buňkách plak; plazmatické zvýšení u akutního infarktu myokardu v porovnání se stabilními formami ICHS; navýšení v moči provází ischemické reperfuzní poškození ledvin a jater
Metabolické poruchy	navýšení v tukové tkáni u myšího modelu lidské obesity; sérové hladiny zvýšeny u gestačního diabetu a preeklamptických stavů; zvýšená exprese po infuzi inzulinu
Renální poruchy	zvýšená exprese v ledvinách je výrazným ukazatelem závažosti akutního renálního poškození (acute kidney injury, AKI), užívá se proto jako diagnostický a prognostický marker AKI, zdrojem NGAL renální tubulární buňky, systémová cirkulace, neutrofily a makrofágy; chronická renální choroba (CKD); myší model polycystické renální choroby
Intoxikace	nadprodukce typická pro intoxikace drogami (metamfetamin, phencyclidin), alkoholem a hepatotoxickými látkami, kde pokusy na zvířatech poukázaly na korelaci mezi sérovou hladinou, hepatocytární experesí a vyvolávajícími dávkami, na produkci se podílejí i renální epitelie

Transplantace orgánů	signifikantní navýšení NGAL v séru a proximálním tubulu příjemce po reperfuzi transplantovaných orgánů se považuje za součást prozánětové imunitní reakce příjemce, zdrojem NGAL jsou granulocyty infiltrující transplantovaný orgán jehož ischemické změny stimulují produkci NF-kB a p53

NGAL U MALIGNÍCH STAVŮ

Podle přehledného článku (1) jsou maligní stavy charakterizovány dysregulací exprese NGAL, což zdůvodňuje využití této molekuly jako *onkologického markeru*. NGAL je signifikantně navýšen u solidních nádorů bez mikrobiální etiologie nejrůznějších orgánů a tkání a u hematologických malignit. Během maturace granulocytových prekurzorů kostní dřeně je NGAL téměř výhradně produkován myelocyty a metamyelocyty. Exprese NGAL včetně 130 kDa heteroduplexu byla pozorována i u aktivovaných monocytů a neutrofilů. S výraznou expresí NGAL jsou spojeny všechny typy leukemií, u chronické myeloidní leukemie se NGAL osvědčil jako ukazatel reakce na léčbu. Několik studií sledovalo význam *130 kDa komplexu,* který často koreluje se stupněm agresivity řady tumorů, a lze jej stanovit v séru, moči, případně v leukemických buňkách, jak ilustruje tab. 2.

Podle některých pozorování neovlivňuje NGAL rovnováhu mezi přežitím a úhynem kmenových a progenitorových buněk kostní dřeně, blokuje ale vyzrávání diferencovaných buněk. S tím ovšem nesouhlasí údaje o vyvolání buněčné smrti jiných progenitorových buněk, a to díky produkci reaktivních forem kyslíku (ROS) a rovněž pozitivním vlivu na diferenciaci dřeňových a mezenchymálních buněk. Mezi nežádoucí účinky patří stimulační efekt NGAL na nárůst T-regulačních buněk (Tregs). NGAL může také chránit maligní buňky některých karcinomů před oxidačním stresem aktivací antioxidačních systémů, u dalších linií pak podporuje migraci a invazivitu (1).

Tab. 2 Nálezy 130 kDa heteroduplexu NGAL v tělních tekutinách a buňkách solidních nádorů a leukemií (sestaveno z dat autorů Bauvois a Susin (1))

Typ nádoru	**Původ 130 kDa NGAL heteroduplexu**
prs	sérum/moč
endometrium	sérum
močový měchýř	sérum/moč
prostata	moč
ledvina	sérum/moč
chronická myeloidní leukemie	plazma/sérum/buňky
akutní lymfoblastická leukemie chronická lymfocytická leukemie akutní myeloidní leukemie	buňky

Výsledky dosavadních studií zpochybňují NGAL jako spolehlivý onkomarker pro časnou diagnózu maligního stavu. Zdá se, že je spíše vhodný pro posouzení celkového stavu

s ohledem na prognózu a/nebo indikaci chirurgického řešení. Je nepochybné, že na buněčné úrovni dochází mezi nádorem a NGAL ke vzájemnému ovlivňování („*crosstalk*“). Exprese NGAL je určována stimuly nádorového mikroprostředí, přítomnost hypoxie a prozánětlivých cytokinů vyvolávají samy o sobě nadprodukci NGAL. Nedostatkem dosavadních studií je, že zatím jednoznačně nevysvětlují, jak mohou jednotlivé molekulární formy NGAL ovlivňovat různé složky maligního procesu. Výsledky studií na buňkách tkáňových linií nemohou rovněž reflektovat odlišná stadia vývoje daného nádoru. Dokud nebudou tyto otázky hlouběji prozkoumány, je předčasné uvažovat o modulaci exprese NGAL jako nástroje kontroly maligního procesu.

SOUHRN

Lipokaliny zahrnují skupinu kolem 20 secernovaných proteinů vykazujících vysoce konzervované prostorové struktury kontrastující se značnou diverzitou primárních sekvencí. Typickou součástí těchto molekul je uzavřený kalich schopný transportovat a vystavovat ligandy a vázat se na buněčné receptory. NGAL je prominentním členem lipokalinové rodiny, původně identifikovaný jako 25-kDa glykoprotein kovalentně vázaný na matrixovou metaloproteinázu-9 (MMP-9) lidských neutrofilů. Proto je také uváděn jako neutrophil gelatinase-associated lipocalin (NGAL). NGAL může vázat a využívat siderofory produkované bakteriemi k zachytávání železa, čímž inhibuje bakteriální růst. Nedávný objev savčího sideroforu reagujícího s NGAL pak nabízí novou, na transferinu nezávislou alternativu k zásobení savčích buněk železem. Bylo zjištěno, že NGAL je zvýšeně exprimován u chorobných stavů zahrnujících zánět, ischemické a metabolické choroby, poruchy ledvin, otravy a orgánové transplantace. NGAL se rovněž účastní buněčných procesů jako je proliferace, diferenciace a apoptóza. NGAL je výrazně produkován u nádorů bez mikrobiální účasti a u hematologických malignit, přičemž zvýšené hladiny u většiny nádorů bývají signifikantně korelovány se závažností choroby a omezenou dobou přežití. Na druhé straně se však uvádí řada paradoxních, to jest jak příznivých, tak nežádoucích účinků NGAL na procesy vázané na rozvoj nádorové choroby.

NGAL (Neutrophil Gelatinase-Associated Lipocalin): Biomedical Significance

SUMMARY

Lipocalins represent a group of about 20 diverse secreted proteins that exhibit limited amino acid sequence similarity but share a highly conserved 3D structure containing an enclosed calyx, which is capable to transport and present ligands, and bind to cellular receptors. NGAL is a prominent member of the lipocalin family, originally identified as a 25-kDa neutrophil glycoprotein bound to matrix metalloproteinase-9 (MMP-9) in human neutrophils. Thus, it is also referred to as neutrophil gelatinase-associated lipocalin (NGAL). NGAL can bind to the siderophores which are secreted by bacteria to capture

iron which prevents bacteria from iron acquisition and inhibits bacterial growth. The recent identification of a mammalian siderophore reacting with NGAL provides an alternative to transferrin-dependent iron delivery to mammalian cells. Furthermore, NGAL has been assigned critical roles in pathological organ conditions including inflammation, ischemic and metabolic diseases, renal damage, intoxications and organ transplantations. NGAL participates, as well, in a variety of cellular processes, including cell proliferation, differentiation and apoptosis. NGAL is overexpressed in non-microbe-associated cancers and haematological malignancies and elevated levels in most cancers appear significantly correlated with disease severity and poor survival. However, a growing body of evidence is pointing to NGAL´s paradoxical, i.e. both beneficial and detrimental effects on distinct processes associated with tumour development.

LITERATURA

1. Bauvois B., Susin S. A.: Revisiting neutrophil gelatinase-associated lipocalin (NGAL) in cancer: saint or sinner? Cancers 10, 2018: doi:10.3390/cancers10090336. – 2. Ferreira A. C., Mesquita S. D., Sousa J. C. et al.: From the periphery to the brain: Lipocalin-2, a friend or foe? Progress Neurobiol. 131, 2015: 120–136. – 3. Chakraborty S., Kaur S., Guha S., Batra S. K.: The multifaceted roles of neutrophil gelatinase associated lipocalin (NGAL) in inflammation and cancer. Biochim. Biophys. Acta 1826, 2012: 129–169. – 4. Kjeldsen L., Bainton D. F., Sengelov H., Borregaard N.: Identification of neutrophil gelatinase-associated lipocalin as a novel matrix protein of specific granules in human neutrophils. Blood 83, 1994: 799–807. – 5. Kotyza J., Bunatova K., Pesek M., Puzman P.: Pleural injury and pleurisy-induced progelatinase B/proMMP-9 is associated with markers of neutrophil degranulation. Scand. J. Lab. Invest. 66, 2006: 487–496. – 6. Triebel S., Blaser J., Reinke H., Tschesche H.: A 25 kDa alfa-2-microglobulin-related protein is a component of the 125 kDa form of human gelatinase. FEBS Lett. 314, 1992: 386–388. – 7. Xu S., Venge P.: Lipocalins as biochemical markers of disease. Biochim. Biophys. Acta 1842, 2000: 298–307. – 8. Yan L., Borregaard N., Kjeldsen L., Moses M. A.: The high molecular weight urinary matrix metalloproteinase (MMP) activity is a complex of gelatinase B/MMP-9 and neutrophil gelatinase-associated lipocalin (NGAL). J. Biol. Chem. 276, 2001: 37258–37265.

Adresa autora: J. K., Karlovarská 48, 301 00 Plzeň

Plzeň. lék. Sborn., 85, 2019: 31–35

LÉČENÍ SUBTROCHANTERICKÝCH ZLOMENIN, NAŠE ZKUŠENOSTI, KOMPLIKACE

T. Pavelka, M. Salášek

Klinika ortopedie a traumatologie pohybového ústrojí

Subtrochanterická krajina je anatomická oblast pod malým trochnaterem v délce 5 cm. Subtrochanterické zlomeniny představují asi 15–20 % všech zlomenin proximálního femuru. Jsou způsobeny násilím vysoké úrazové energie u mladých jedinců, u starší generace s osteoporózou nebo při léčení bisfosfonáty se objevují jako atypická zlomenina (4, 9, 10, 12). Léčení subtrochanterické zlomeniny stále představují výzvu pro každého chirurga (4, 7, 8, 11). Nitrodřeňové hřebování je obecně považováno za zlatý standard při léčení subtrochanterických zlomenin (2, 4, 6, 8, 12). Koncentrace napětí při fyziologické zátěži je v subtrochanterické oblasti vyšší než v jakékoli krajině v lidském těle. Prokrvení kortikální kosti horší než v jakékoli oblasti diafýzy femuru (4, 7, 8, 10, 13). Typická dislokace subtrochanterické zlomeniny je flexe, abdukce proximálního fragmentu se zevní rotací a významné zkrácení. To jsou také faktory, které v subtrochanterické krajině vedou k zvýšené incidenci počtu poruch hojení a pakloubů. Dalšími faktory jsou varózní nebo flekční osová dislokace, nedostatečná mediální opora a léčba bisfosfonáty (1, 4, 5, 7, 8, 13, 14).

MATERIÁL A METODA

V letech 2009 až 2017 jsme na našem pracovišti ošetřili 127 pacientů se subtrochanterickou zlomeninou, 89 mužů, 38 žen v průměrném věku 61 let (19–91). Do souboru byli zařazení pacienti splňující následující kritéria: věk nad 18 let, ošetření zlomeniny nitrodřeňovým implantátem, sledování na stejném pracovišti. Vylučující kritéria – patologické zlomeniny, periprotetické zlomeniny, zlomeniny s expanzí do subtrochanterické oblasti, nekompletní rtg dokumentace. V 41 % byla subtrochanterická zlomenina v rámci polytraumatu, ve 3 % se jednalo o otevřenou zlomeninu. Pacienti byli operováni do 3 dnů od úrazu: zavřená repozice, v případě nedokonalé pozice fragmentů, repozice z pomocného laterálního přístupu. Byly použity implantáty firmy Synthes PFN A dlouhá verze u 123 pacientů, krátká verze PFN A u 23 pacientů, LFN u 9 pacientů. U 52 pacientů (41 %) byly použity k zajištění repozice cerklážní kličky. Rtg vyšetření bylo provedeno v předozadní a bočné projekci po 6 týdnech od operace, dále po 12 týdnech a po 6, 9 a 12 měsících.

V průběhu sledování se ze souboru ztratilo 16 pacientů: 4 ve věku 77, 79, 81 a 83 let zemřeli do 5 měsíců od úrazu, 12 pacientů se nedostavilo na následné kontroly. Výsledky byly hodnoceny ze souboru 111 pacientů, 77 mužů a 34 žen v průměrném věku 57 let.

VÝSLEDKY

Do 6 měsíců se zhojilo 64 pacientů (58 %), do 9 měsíců se zhojilo dalších 32 pacientů. Celkem do 9 měsíců byly zhojeny zlomeniny u 94 nemocných (86,5 %). U 14 pacientů (13,5 %) vznikl pakloub, který vyžadoval další operační řešení. Při rozboru poruch hojení, které byly v 9 případech (64 %) spojeny se selháním implantátu, v 5 případech (35 %) autodynamizací implantátu. U 5 pacientů byla varózní odchylka po repozici v rozmezí 10–13 stupňů, u 3 pacientů byla flekční odchylka v rozmezí 10–15 stupňů, u 4 pacientů byla odchylka v předozadní i bočné rovině, u zbývajících 2 byla dosažená repozice správná.

Infekční komplikaci jsme po primárním ošetření nezaznamenali. Léčení pakloubů u 14 pacientů si vyžádalo 33 reoperací.

DISKUZE

Léčení subtrochanterických zlomenin je zásadně operační v každém věku. Předpokladem hojení je repozicí zajistit kontakt a oporu mediální kortikalis, obnovit osové postavení a fixací zajistit rovnováhu kompresních sil přenášených na mediální kortikalis a tahových sil na zevní kortikalis femuru (2, 3, 4, 5, 12, 13).

V subtrochanterické oblasti je na mediální kortikalis enormní zátěž až 8 MPa. Tyto síly je nutné neutralizovat do zhojení. Současně někteří autoři uvádějí velmi špatné prokrvení (4, 11, 12), na druhé straně Santolini je přesvědčen, že cévní zásobení v této oblasti je dobré (16).

Ztráta mediální opory je typická pro neanatomickou repozici, ale může být také z důvodu mediální tříštivé zóny nebo posunu mediálně uloženého mezifragmentu (1, 2, 8, 10). Selhání implantátu do 6 měsíců není rizikový faktor pro pakloub, ale výsledkem pakloubu (4, 8, 10, 11).

Hřebování je velmi úspěšná technika spojená se sekundárním kostním hojením na základě relativní stability, šetřící periostální cévní zásobení. Hřeb sníží rameno páky a torzní síly, ale proximální femur má široký kanál a krátký proximální fragment. V literatuře nejsou zdůrazňovány přednosti nitrodřeňového hřebování, i když je tato metoda považována na metodu volby (8, 9, 12). Nitrodřeňové hřebování má biomechanické výhody, které převažují nad obtížnou zavřenou repozicí, prořezáváním šroubů, poruchy hojení. Výsledek operace závisí na správné repozici, která umožní i správnou volbu vstupního bodu pro zavedení implantátu. V subtrochanterické oblasti je riziko vzniku pakloubů vyšší než v oblasti diafýzy a v literatuře se uvádí incidence v rozmezí 15–20 % (5, 7, 12, 14). Vzniku pakloubu se nikdo nevyhne, ale je obtížné ho léčit. V našem souboru jsme zaznamenali pakloub ve 14 %.

V literatuře nejsou data, kdy je lepší použít hřeb nebo dlahu. Můžeme volit z možností – výměna hřebu, spongioplastika, použít dlahu nebo TEP. Ale vždy je nutné obnovit anatomické poměry (2, 4, 7, 10). Autodynamizace implantátu je projevem nestability a předchází selhání implantátu. Je to důsledek ne příčina pakloubu. Proto dynamizací hřebu nezlepšíme stabilitu, nepodpoříme hojení a je zásadně kontraindikovaná (4, 7). U všech pakloubů byl zjištěn svalek. Otevřená repozice je někdy uváděna jako rizikový faktor. Ale když získáme anatomickou repozici s mediální oporou, vyvážíme riziko tohoto výkonu. Také cerkláže porušují periostální prokrvení, ale umožní anatomickou repozici a sníží riziko selhání osteosyntézy. Tento zisk vyváží škody na měkkých tkáních při zavádění cerkláží (15). Hojení závisí na anatomické repozici. Varózní a flekční osová odchylka jsou rizikovými faktory pro poruchu hojení. Dislokace naruší rovnováhu rozložení sil a vede k asymetrickému přetížení, k poruše hojení a selhání implantátu. Varózní odchylka zvyšuje riziko vzniku pakloubu 12×, flekční až 18× (10, 11). Špatná repozice v obou rovinách je pro zhojení kritická (4, 7, 10, 11, 15).

Přetrvávající varózní i flekční postavení po repozici neumožní správné zavedení implantátu a implantát dočasně fixuje špatné postavení do doby selhání osteosyntézy. Repozici během zavádění hřebu nelze dosáhnout. Tato zcela chybná myšlenka je vždy spojena s neúspěchem (12, 15).

Léčení pakloubů, které je velmi obtížné, nespočívá ve výměně selhaného implantátu, ale v první řadě v dosažení anatomického postavení a korektním zavedením nového implantátu. Jako jedno z nejlepších řešení je použití DCS dlahy eventuálně doplněné rovnou dlahou přiloženou na přední plochu femuru se spongioplastikou. Pouhá výměna hřebu za silnější bez korekce postavení fragmentů není řešením.

Subtrochanterické zlomeniny po léčbě bisfosfonáty. Bisfosfonáty inhibují osteoklastickou remodelaci, zpomalují transformaci svalku a brzdí kalcifikaci. Výrazný nárůst pakloubů očekáváme s nárůstem zlomenin u pacientů nad 80 let (10).

Věk není signifikantním rizikovým faktorem pro hojení zlomenin. V souboru 85 % bylo starších 50 let, 64 % starších 60 let a 41 % starších 70 let. Komorbidity, pohlaví, alkoholismus nemají vztah ke vzniku poruchy hojení a pakloubu.

Při hřebování je nutné použít metodu, která vede k anatomické repozici umožňující stabilní fixaci při zachování miniinvazivity. Thomas popsal, že více invazivní postup s přídatným poraněním měkkých tkání může být dostatečně šetrný. Dále uvádí, že cerkláže jsou dobrou volbou pro udržení repozice a mediální kortikální opory. Snížení rizika selhání osteosyntézy vyváží poškození měkkých tkání (15).

ZÁVĚR

Léčení subtrochanterických zlomenin je založena na přesné repozici, ne na typu implantátu. V současné době, kdy se preferují miniinvazivní metody ošetření, jsou nejčastěji používány nitrodřeňové implantáty. Ale ani kvalitní implantát světových výrobců nekompenzuje chyby v repozici. Léčení pakloubů je velmi náročně a vychází vždy z korekce primární chyby při léčení.

SOUHRN

Subtrochanterické zlomeniny představují 15–20 % všech zlomenin horního konce femuru. Jsou způsobeny násilím vysoké úrazové energie u mladých jedinců, u starší generace s osteoporózou nebo při léčení bisfosfonáty se objevují jako atypická zlomenina. Léčení subtrochanterické zlomeniny stále představují výzvu pro každého chirurga. Nitrodřeňové hřebování je obecně považováno za zlatý standard. V letech 2009 až 2017 jsme na našem pracovišti ošetřili 127 pacientů, 89 mužů, 38 žen, se subtrochanterickou zlomeninou v průměrném věku 61 let (19–91). Do 6 měsíců se zhojilo 64 pacientů (58 %), do 9 měsíců se zhojilo dalších 32 pacientů. Celkem do 9 měsíců byly zhojeny zlomeniny u 94 nemocných (86,5 %). U 14 pacientů (13,5 %) vznikl pakloub, který vyžadoval další operační řešení.

Léčení subtrochanterických zlomenin je zásadně operační v každém věku. Předpokladem hojení je repozicí získat kontakt a oporu mediální kortikalis, obnovit osové postavení a fixací zajistit rovnováhu kompresních a tahových sil. Nitrodřeňové hřebování má biomechanické výhody, které převažují nad obtížnou zavřenou repozicí, prořezáváním šroubů, poruchy hojení. Léčení subtrochanterických zlomenin je založeno na přesné repozici, ne na typu implantátu. V současné době, kdy se preferují miniinvazivní metody ošetření, jsou nejčastěji používány nitrodřeňové implantáty. Ale ani kvalitní implantát nekompenzuje chyby v repozici. Léčení pakloubů je velmi náročně a vychází vždy z korekce primární chyby při léčení.

Treatment of subtrochanteric fractures of femur, our experience and complications

SUMMARY

Subtrochanteric fractures account for 15–20% of all fractures of the proximal femur. They are caused by the high energetic trauma in young people, by the low energy violence in elderly patients with osteoporosis or in patients treated by bisphosphonates appear as an atypical fracture. Subtrochanteric fractures still pose a challenge to any surgeon. The gold standard of treatment is intramedullary nailing. Between year 2009 and 2017, we treated 127 patients, 89 men, 38 women, with a subtrochanteric fracture, the mean age was 61 years range 19–91 years. In 64 patients (58%) fractures were healed within 6 months, another 32 patients healed within 9 months. In 94 patients (86.5%) fractures were healed within 9 months. Subtrochanteric non-union was developed in 14 patients (13.5%), that another surgical treatment was addressed. Treatment of subtrochanterial fractures is fundamentally surgical at any age. The prerequisite for healing is to reduce the contact and support of the medial cortical bone, restore the axial position and fix the balance of compression and tensile load. Intramedullary nailing has biomechanical advantages that overweighs the difficult closed reduction, screw cutting and healing disorders. The treatment of subtrochanteric fractures is based on precise reduction, not on the type of implant. Currently, when minimally invasive methods of treatment are preferred, intramedullary

implants are most commonly used. But even a high-quality implant does not compensate reduction errors. The treatment of non-unions (and mal-unions) is very difficult and the correction of the primary treatment error is always fundamental.

LITERATURA

1. De Biase P., Biancalani E., Martinelli D. et al.: Subtrochanteric fractures: two case reports of non-union treatment. Injury. 49, Suppl. 4, 2018: S9–S15. – 2. De Vries J. S., Kloen P., Borens O. et al.: Treatment of subtrochanteric nonunions. Injury. 36, 2006: 203–211. – 3. Floyd J. C., O'Toole R. V., Stall A. et al.: Biomechanical comprison of proximal locking plates and blade plates for treatment of comminuted subtrochanteric femoral fractures. J. Orthop. Trauma. 23, 2009: 628–633. – 4. Giannoudis P. V., Ahmad M. A., Mineo G. V. et al.: Subtrochanteric fracture non-union with implant failure management with the diamond concept. Injury. Suppl. 1, 2013: S76–S81. – 5. Haidukiewych G. J., Berry D. J.: Nonunion of fractures of the subtrochanteric region of the femur. Clin. Orthop. Relat. Res. 419, 2004: 185–188. – 6. Joglekar S. B., Lindvall E. M., Martirosian A.: Contemporary management of subtrochanteric fractures. Orthop. Clin. Nort. Am. 46, 2015: 21–35. – 7. Kang S. H., Han S. K., Kim Y. S. et al.: Treatment of subtrochanteric nonunion of the femur: whether to leave or to exchange the previos hardware. Acta Orthop. Traumatol. Turc. 47, 2013: 91–95. – 8. Krappinger D.,Wolf B., Dammerer D. et al.: Risk facrores for nonunion after intramedullary nailing of subtrochanteric femoral fractures. Arch. Ortop. Traum. Surg. 63, 2019: 43–57. – 9. Lee P. C., Hsieh P. H., Yu S. W. et al.: Biologic plating versus interamedullary nailing for comminuted subtrochanteric fractures in young adults: a prospective, randomized study of 66 cases. J. Trauma. 63, 2007: 1283–1291. – 10. Loitzen S., Rausch V., Schildhauer T. A. et al.: Revision of subtrochanteric femoral nonunion after intramedullary nailing with dynamic condylar screw. BMC Musculoskelet Disord. 19, 2018: 448–456. – 11. Park S. H., Kong G. M., Ha B. H. et al.: Nonunion of subtrochanteric fractures. Comminution or malreduction. Pak. J. Med. Sci. 74, 2016: 591–594. – 12. Riehl J. T., Koval K. J., Langford J. R. et al.: Intramedullary nailing od subtrochanteric fractures,. Does malreduction matter? Bull. Hosp. Jt. Dis. 72, 2014: 159–163. – 13. Seinsheimer F.: Subtrochanteric fractures of the femur. J. Bone Joint Surg. Am. 60, 1997: 300–306. – 14. Sims S. H.: Subtrochanteric fractures. Orthop. Clin. North Am. 33, 2002: 113–126. – 15.Thomas J., Teixidor J., Batala L. et al.: Subtrochanteric fractures: treatment with cerclage wire and long intramedulary nail. J. Orthop. Trauma. 27, 2013: 157–160. – 16. Santolini E., Goumenos S. D., Gianoudi M. et al.: Femoral and tibial blood supply: a trigger for nonunion? Injury. 45, 2014: 1665–1673.

Adresa autora: T. P., alej Svobody 80, 304 60 Plzeň

Plzeň. lék. Sborn., 85, 2019: 37–46

VLIV PRODLOUŽENÉ SUPLEMENTACE VITAMÍNEM D A KOSTNÍMI MINERÁLY NA STAV KOSTNÍ DENZITY U PŮVODNĚ NEDONOŠENÝCH DĚTÍ S EXTRÉMNĚ NÍZKOU PORODNÍ HMOTNOSTÍ V PRVNÍCH LETECH ŽIVOTA

R. Mašek[1], J. Dort[2], M. Skalová[2], V. Vyskočil[3], P. Hošek[4]

[1]Univerzita Karlova Lékařská fakulta v Plzni, [2]Neonatologické oddělení, FN Plzeň, [3]Oddělení klinické osteologie, II. interní klinika, FN Plzeň, [4]Biomedicínské centrum, LF UK v Plzni

OBECNÁ ČÁST

V posledních letech byl zaznamenán epidemický nárůst výskytu osteoporózy u starší populace a sekundární osteoporózy u mladých lidí. Tato problematika může, podle posledních poznatků, souviset s opačným koncem věkového spektra. V posledních dvou desetiletích se znatelně zvýšilo přežívání extrémně nedonošených novorozenců, tj. dětí s porodní hmotností menší než 1000 g. Kalciofosfátový metabolismus je řízen složitým systémem, který je u takto nedonošených dětí komplikován nezralostí jak samotných regulačních mechanismů, tak cílových tkání.

Významnou komponentu kostí tvoří spolu s fosfátem vápník (Ca). Většina (80 %) se ho nahromadí v těle plodu mezi 25. gestačním týdnem a termínem porodu – nejvyšší denní přírůstek vápníku je od 36. do 38. týdne gestace, průměrně 2,3–3,0 mmol/kg. V pupečníkové krvi může celkový obsah vápníku dosáhnout hodnoty 3 mmol/l u donošeného dítěte (stoupá úměrně gestačnímu věku). Koncentrace ionizovaného kalcia v séru je významným indikátorem vlastní aktivity vápníku v krvi, jeho hodnota se pohybuje v rozmezí 1,1–1,4 mmol/l. Distribuce vápníku v buňce není rovnoměrná a pro homeostázu kalcia je velmi důležité zásobení organismu hořčíkem.

Hořčík (Mg) je druhý nejvíce zastoupený intracelulární kationt, jeho normální koncentrace se nachází v rozmezí 0,8–1,1 mmol/l v pupečníkové krvi. Zhruba 65 % hořčíku představuje podíl v kostech a přibližně 35 % je uloženo intracelulárně, ve většině tkání je v koncentraci 6–9 mmol/l. Určení stavu magnézia v organismu je obtížné, protože měření intracelulárního Mg není běžně dostupné, a proto je nutné dbát na udržování jeho normální hodnoty v krvi.

Fosfor (P) má významnou úlohu při uvolňování kyslíku z erytrocytů, protože ovlivňuje koncentraci ATP a 2,3-DPG. V kostech dospělého člověka se ho nachází 85 % (z celkových 22 molů), kde je téměř všechen přítomný ve formě anorganického fosfátu. Běžný denní příjem fosfátu činí 1–1,5 g. Většina plazmatického fosfátu je ve formě fosfátového aniontu – hlavně HPO_4^{2-}, méně pak $H_2PO_4^-$. Mateřské mléko obsahuje jen nízký obsah fosfátu, který je u novorozenců výhodný z několika důvodů. Jeho nízký obsah ve střevě je podmínkou kyselého pH střevního obsahu, které potlačuje růst patogenních mikrobů.

Zvýšení příjmu fosfátu může vést k hypokalcemické tetanii, protože způsobí hyperfosfatémii. Dále může vysoký přívod fosfátu a kalcia vyvolat metabolickou acidózu. Během růstu je hladina anorganického fosfátu vyšší než v dospělosti. Jeho hladinu pozitivně ovlivňují vysoká renální tubulární reabsorpční kapacita a zvýšená plazmatická koncentrace 1,25 $(OH)_2D$. Určující roli v homeostáze anorganického fosfátu během růstu má IGF-1, protože stimuluje jak tubulární reabsorpci, tak produkci 1,25 $(OH)_2D$. Reguluje tak hladinu anorganického fosfátu a koordinuje ji s růstem kostí.

Pohyb vápníku ovlivňují hormonální pochody parathormonu, kalcitoninu a 1,25 $(OH)_2D$. Jedná se o hormony, které řídí koncentraci extracelulárního kalcia svým účinkem na ledviny, střevo a kosti. Ledviny působí na koncentraci vápníku změnami jeho exkrece. Hořčík v extracelulární tekutině je těsně spojen s metabolismem vápníku, draslíku a sodíku – kostní metabolismus je porušen jeho pozitivní i negativní bilancí.

Parathormon (PTH) je tvořen buňkami příštítných tělísek a je skladován v sekrečních granulích. Tento polypeptid je nejdůležitějším regulátorem koncentrace extracelulárního vápníku, stoupá postnatálně po poklesu kalcia v plazmě v prvních dnech života u donošených i nedonošených novorozenců. Společně s kalcitriolem zvyšuje sérovou koncentraci Ca jeho mobilizací z kostí. Zvyšuje renální distální tubulární reabsorpci kalcia, naproti tomu snižuje proximální reabsorpci fosfátu i vápníku. Sekrece PTH je zpětnovazebně ovlivněna hladinou Ca, Mg a kalcitriolu. Rychlý pokles magnezémie stimuluje sekreci PTH, naopak vzestup hodnot magnézia v krvi je doprovázen rychlým poklesem PTH. Chronická hypomagnezémie (intracelulární deplece Mg) inhibuje sekreci PTH a navozuje rezistenci cílových tkání na tento hormon.

Kalcitonin (CT) výrazně inhibuje resorpci kostí a snižuje renální reabsorpci Ca, Mg a P – výsledkem tohoto účinku je snížení hladin Ca a P. Sekrece tohoto peptidu je stimulována vzestupem sérové hladiny kalcia a magnézia. CT může aktivovat produkci kalcitriolu. Koncentrace v krvi je při narození vysoká a dále se zvyšuje v několika prvních dnech života (až 10×). Později se hladina CT snižuje, ale nedonošené děti mají vyšší hodnoty ještě několik měsíců. Na metabolismus kalcia má vliv také amylin, hlavní součást depozit amyloidu pankreatických ostrůvků u diabetiků II. typu, jehož účinek spočívá ve stimulaci novotvorby kostí a útlumu jejich resorpce.

Cholekalciferol je syntetizován v kůži po ozáření UVB světlem. Vyšší množství melaninu v kůži a rovněž ochranné prvky proti UV záření fotosyntézu vitamínu D snižují. Následkem snížené hladiny aktivních metabolitů klesá enterální absorpce vápníku, a sekundárně se tak zvyšuje hladina PTH. Koncentrace vitamínu D v pupečníkové krvi je velmi nízká. Lidský plod má většinu tohoto vitamínu ve formě 25-OHD – dvě třetiny cirkulujícího 1,25 $(OH)_2D$ pochází z ledvin plodu. Koncentrace 25-OHD při narození a následujících šestnácti týdnech věku byly výrazně vyšší u nedonošených dětí než u dětí donošených. U kojenců při obvyklé suplementaci mohou hodnoty 25-OHD a 1,25 $(OH)_2D$ překročit hodnoty u dospělých. Nezralé děti mají schopnost produkovat velké množství 1,25 $(OH)_2D$. Nedostatek hořčíku je spojen s nízkou sérovou koncentrací 1,25 $(OH)_2D$ a její nedostatečnou odpovědí na nízký přívod kalcia. Naproti tomu vitamín D podporuje absorpci hořčíku ve střevě. Dále podporuje formaci kostí působením na osteoblasty a osteocyty, potencuje resorpční aktivitu, uvolňování vápníku, a tím zvyšuje koncentraci Ca

v krvi. Metabolity vitamínu D jsou také důležité pro homeostázu fosforu, protože zvyšují intestinální absorpci a renální reabsorpci fosfátu. Hlavní metabolit vitamínu D, kalcitriol, působí na střevo, kde podporuje absorpci Ca a to i u nezralých novorozenců.

PTH, CT a 1,25 $(OH)_2D$ udržují stabilní koncentraci kalcia v séru vzájemnou modulací fyziologického účinku. V produkci těchto hormonů se uplatňuje zejména hořčík. PTH představuje rychlou odpověď, zatímco 1,25 $(OH)_2D$ udržuje normokalcémii pozvolna. CT má opačnou roli než PTH, ale má schopnost stimulovat tvorbu 1,25 $(OH)_2D$.

Sekreci nebo funkci jednoho či více kalciotropních hormonů modulují také některé faktory se systémovým působením, např. katecholaminy, prostaglandiny, růstový hormon, estrogen, progesteron a somatostatin. Nezávisle postihují kostní resorpci a formaci, a tak zpětně ovlivňují homeostázu vápníku. Pohyb kalcia mohou, zejména za patologických stavů, významně ovlivňovat faktory lokální, např. TGF-β, lymfotoxin, TNF-α a interleukiny. Mezi systémovými a lokálními pochody může docházet k interakcím.

Neonatální hypokalcémie znamená hodnotu sérového celkového kalcia pod 2 mmol/l u donošených a 1,75 mmol/l u nedonošených dětí s hodnotou ionizovaného kalcia pod 0,75 až 1,1 mmol/l. Časná forma se objevuje již v prvních dnech života s nejnižší hodnotou ve věku 24–48 hodin, a to nejčastěji u nedonošených dětí. Pozdní forma vzniká koncem prvního týdne života a je méně častá. Mírně nižší hodnoty celkového a ionizovaného vápníku druhý a třetí den života se upraví u donošených novorozenců mezi 5. až 10. dnem – PTH rychle po narození během 24 hodin stoupá, jako odpověď na nízké hodnoty kalcia, a indukuje syntézu 1,25 $(OH)_2D$. Aktivace vitamínu D byla prokázána u plodů již od 24 týdnů.

Hyperkalcémie značí hodnoty sérového celkového kalcia vyšší než 2,75 mmol/l nebo hodnoty ionizovaného kalcia vyšší než 1,4 mmol/l. Při patologických hyperkalcémiích se zvýšené hodnoty obvykle objevují společně. Je vzácná, často iatrogenní, může se objevit hned po narození nebo až po týdnech či měsících. Význačnou hyperkalcémii způsobuje neonatální hyperparatyroidismus, který sekundárně vzniká následkem mateřského hypoparatyroidismu. Postižení novorozenci mají vysoce zvýšené hodnoty kalcia (nad 3,7 mmol/l) a nízký sérový fosfát (pod 1,2 mmol/l).

Hypomagnezémie znamená hladinu hořčíku v krvi nižší než 0,8 mmol/l, je často spojena s nízkou hodnotou PTH, sníženou tvorbou 1,25$(OH)_2D$ nebo rezistencí na PTH a 1,25 $(OH)_2D$. Absorpce hořčíku může být snížena zvýšeným příjmem fosfátu, například u dětí živených mlékem s vysokým obsahem fosfátu. Často se vyskytuje současně s hypokalcémií.

Hypermagnezémie je určena hladinou hořčíku vyšší než 1,1 mmol/l. U novorozenců se nejčastěji objevuje po aplikaci Mg sulfátu matce při preeklampsii – u léčených matek byly naměřeny hladiny v rozpětí 0,8–4,8 mmol/l v pupečníkové krvi. Bývá spojována se syndromem mekoniové zátky. Při uvážlivé léčbě matky jsou známky intoxikace novorozence magnéziem vzácné. Hypermagnezémie může inhibovat produkci PTH a 1,25 $(OH)_2D$. Nadbytek hořčíku narušuje normální mineralizaci fetálních kostí.

Hypofosfatémie je stav s koncentrací fosfátu v plazmě pod 1,2 mmol/l. U nedonošených dětí může přispívat k morbiditě i mortalitě zhoršením plicní nemoci. Hyperfosfatémie je u kojenců označení pro hladinu v plazmě nad 2,3 mmol/l. Je způsobena buď nadměrným přísunem fosfátu do extracelulární tekutiny, nebo sníženou vylučovací schopností ledvin.

VLASTNÍ PRÁCE

Jako osteopatie u nedonošených dětí jsou nazývány kostní změny v raném postnatálním období nezralých novorozenců s velmi nízkou porodní hmotností pod 1500 g. Výskyt této patologie je nepřímo úměrný porodní váze. Hlavní příčina rozvoje osteopatie spočívá v nedostatku kostních minerálů, vznik dále podporuje nedostatek vitamínu D a diuretická léčba. V současné době je profylaxe osteopatie standardní součástí péče o nezralé novorozence – při ochraně před tímto onemocněním incidence klesla a závažné formy s frakturami prakticky vymizely. Po propuštění z nemocniční péče jsou nedonošené děti v následujících měsících zpravidla živeny mateřským mlékem, případně suplementovány minerály – mateřské mléko je považováno za optimální zdroj vápníku a fosforu pro donošené novorozence a kojence (obsahuje 27–32 mg/dl Ca, 14–15 mg/dl P a 3–5 mg/dl Mg).

Kontrolu stavu kostní formy zahrnují biochemická vyšetření, tj. Ca a P v krvi, odpady Ca a P do moči, ALP, PTH a další kostní markery. První známkou porušené minerální rovnováhy je hypofosfatémie (pokles plazmatického fosfátu pod 1,0 mmol/l přibližně ve druhém týdnu věku). Markery kostního obratu jsou měřitelné parametry, které odrážejí míru tvorby a odbourávání kosti. Při resorpci kosti osteoklasty rozpouštějí minerální složku a odbourávají organickou matrix. Degradační produkty jsou pak vyplavovány do krve i moči a mohou být stanovovány jako měřítko kostní resorpce. Hodnoty vápníku a fosfátu v moči a jejich poměr slouží k rychlé orientaci o zásobení organismu minerály. Jako další se k vyšetření kosti využívají paprsky rentgenového záření, tj. prosté snímky kostí (RTG) a denzitometrie (DEXA). Prostý snímek předloktí poskytuje hrubě orientační informaci o stavu skeletu. Denzitometrie umožňuje velmi přesné měření obsahu kostního minerálu a kostní denzity. Dávka záření je velmi nízká, a proto umožňuje opakovaná vyšetření, a tím pečlivé monitorování efektu suplementace na vývoj kostí.

Poruchy kalciumfosfátové homeostázy jsou změnami v příjmu, vylučování a osteointegrace vápníku a fosfátů. Nedostatek 1,25 $(OH)_2D$ vyvolává ve skeletu defekt mineralizace osteoidu, projevující se nejprve nepravidelnými metafýzami a epifýzami, později se metafýza pohárkovitě rozšiřuje, a zvětšuje se tak oblast nemineralizovaného osteoidu.

SOUBOR A METODIKA

Jde o prospektivní randomizovanou studii zaměřenou na sledování parametrů kostního metabolismu extrémně nedonošených dětí – alkalická fosfatáza (ALP), Ca a P v séru a moči, parathormon (PTH), osteokalcin (OC), vitamín D (25OH-D), C-terminální telopeptid (CTX), denzitometrie páteře (DEXA), snímkování zápěstí (RTG) a ultrasonografie ledvin (USG). Záměrem je ověření, zda prodloužená suplementace vitamínu D a kalcia zlepšuje mineralizaci kostí u původně extrémně nezralých novorozenců oproti stávajícímu systému suplementace. Jde přitom o zavedený standardní postup klinického sledování a léčby vývoje kostí nedonošených dětí – děti vyšetřované skupiny měly pouze upraveno dávkování suplementace vitamínem D a kostními minerály. Dosud používané schéma suplementace u extrémně nezralých novorozenců s porodní hmotností pod 1000 g bylo

upraveno s cílem dosáhnout rychlejší normalizace kostní denzity oproti kontrolní skupině. Náhodným způsobem jsme vytvořili skupinu vyšetřovanou (V, 21 dětí) a skupinu kontrolní (K, 21 dětí) z populace silně nezralých novorozenců (celkem 42 dětí s porodní hmotností nižší než 1000 g a gestačním věkem v průměru 26 týdnů) narozených mezi lednem 2010 a červnem 2012 na Neonatologickém oddělení FN Plzeň. Vyšetření bylo prováděno podle standardního klinického protokolu v obou skupinách stejně – děti nebyly zatěžovány dalším vyšetřením nad rámec standardního klinického a vyšetřovacího postupu.

Součástí profylaxe je podávání vitamínu D v denní dávce 500–1000 IU, což odpovídá jedné až dvěma kapkám perorálního přípravku Vigantol (cholekalciferolu). Děti vyšetřované skupiny (V) dostávaly vitamín D ve zvýšené dávce 1000 IU (2 kapky) až do 3 let, u kontrolní skupiny (K) byla dávka běžná, tj. 1 kapka (500 IU) do 12 měsíců, resp. 18 měsíců v zimní sezóně. Při přetrvávající nízké hladině vitamínu D nebo vysoké hladině ALP byla připravena varianta násobně vyšších dávek injekčním (i. m.) podáváním přípravku ergokalciferolu. Kostní minerály byly suplementovány proměnlivě v průběhu věku dítěte, se začátkem v prvním měsíci života. Do dimise nejprve CaP tobolkami (převážně 4 × 2, odpovídá 2,80 mmol Ca + 3,52 mmol P), do věku 1 roku se pak dávka upravovala dle odpadů Ca a P v moči (převážně 4 × 1, odpovídá 1,40 mmol Ca + 1,76 mmol P). Suplementace kostními minerály dětí ve vyšetřované skupině byla prodloužena až do 3 let, zatímco v kontrolní skupině byla podávána běžným způsobem do 1 roku. Souběžně byla v tomto období života dítěte nasazena léčba perorálním přípravkem Calcium chloratum TEVA (2 × 2,5 ml, odpovídá 2,28 mmol, 91,5 mg), v období od 2 roku probíhala terapie u vyšetřované skupiny přípravkem šumivých tablet Maxi-Kalz (2 × 1/2, odpovídá 500 mg). V případě potřeby byl způsob léčení doplněn o přípravky Calcichew (tbl. 1/2, odpovídá 250 mg) nebo Calcium gluconicum BRAUN (inj. sol. 2 × 2,5 ml, odpovídá 1,125 mmol). Vedlejší účinky prodloužené suplementace jsme nepozorovali. Důležitý je i dostatečný přívod bílkovin, a proto byla v průběhu celé studie pečlivě zaznamenávána strava dítěte.

První hypotéza zněla, zda **prodloužená suplementace vitamínem D a kostními minerály zvyšuje denzitu kostí nedonošených dětí zkoumané skupiny ve věku 2 a 3 roky**.

Vzhledem k tomu, že se proměnná DEXA zdála přibližně normálně rozdělená, provedli jsme srovnání standardním dvouvýběrovým t-testem. Pokud nás zajímá také vývoj v čase, využili jsme pro tento účel alternativní metodu, a to analýzu rozptylu pro opakovaná měření.

Dále jsme, na stejných dvou skupinách nedonošených novorozenců, zkoumali druhou hypotézu, zda **suplementace vitamínem D vede k dosažení vyšších hladin 25OH-D v séru nedonošených dětí zkoumané skupiny ve věku 3, resp. 6 měsíců, a ve 3 letech**.

V tomto případě jsme pozorovali signifikantně nenormální rozdělení hladin vitamínu D, a proto jsme použili Mann-Whitneyův pořadový test, tzv. U-test.

Tytéž dvě skupiny jsme použili také u třetí hypotézy, zda **nález osteopatie na RTG snímku ve věku 3, resp. 6 měsíců je spojen s nižší hladinou vitamínu D a nižšími odpady Ca a P v moči**.

Byl použit opět Mann-Whitneyův pořadový test, tzv. U-test. Pro přehlednost jsme vytvořili soubor grafů v rámci stejného měsíce, díky tomu bylo lépe pozorovatelné srovnání RTG mezi oběma skupinami.

VÝSLEDKY

Kostní denzita ve dvou letech věku byla zjištěna signifikantně vyšší ve skupině s prodlouženou suplementací. Podobný rozdíl byl také ve třech letech, tzn. mezi druhým a třetím rokem dochází k signifikantnímu růstu DEXA. Protože se však na vyšetření denzity dostavilo již méně dětí, nebyla statistická významnost již prokázána.

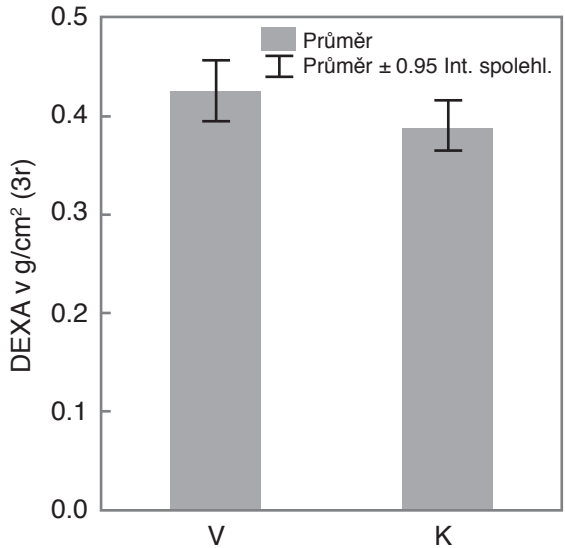

Rozdíly v sérových hladinách 25OH-D vitamínu u dětí ve skupinách nebyly statisticky významné, ale u dětí s prolongovanou suplementací byl patrný zřejmý trend k vyšším hodnotám ještě ve věku tři roky.

Dále byla sledována závislost výskytu osteopatie kostí předloktí a hladiny 25OH-D vitamínu. Statistická významnost nebyla prokázána, avšak opět byl nalezen trend k nižším hladinám u dětí s osteopatií v šesti měsících.

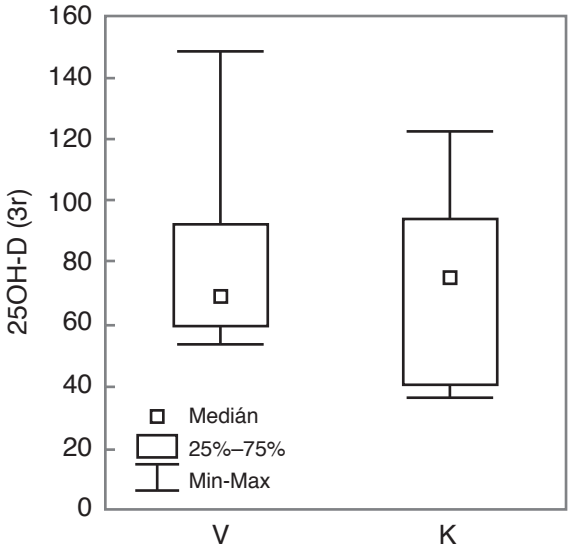

Krabicový graf z 25OH-D (6m) seskupený RTG zápěstí (6m)

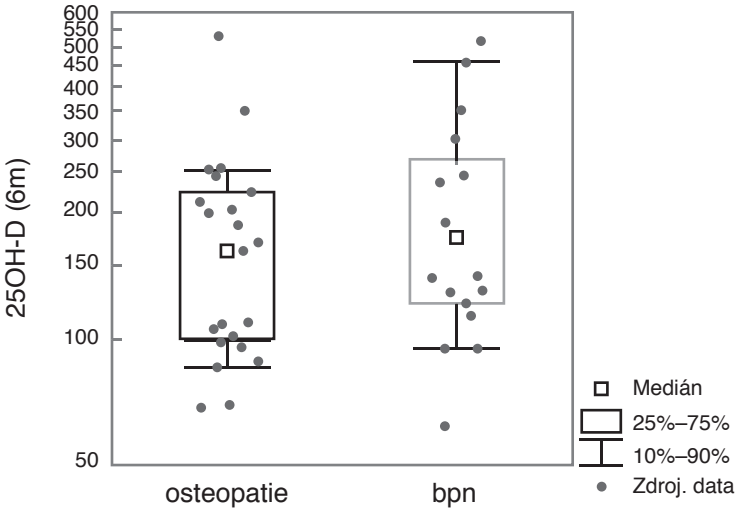

DISKUZE

Hlavními faktory, ovlivňujícími hladinu kalcia v krvi po narození, jsou přerušení transplacentárního transportu (–), vysoká hladina kalcitoninu (–), parathormon (+) a 1,25 $(OH)_2D$ vitamín (+). Mezi hlavní faktory, které ovlivňují obsah kalcia v kosti u novorozenců s nízkou porodní hmotností, patří opět přerušení transplacentárního transportu (–), pak nedostatečný enterální příjem (–), parathormon (–) a 1,25 $(OH)_2D$ vitamín (+).

Cílem profylaktické suplementace vitamínem D a kostními minerály je zabránit vzniku těžkých forem osteopatie s poruchou lineárního růstu, deformitami a frakturami. Tato rizika jsou nejvyšší v prvních 3–4 měsících života, tzn. přibližně do vypočteného termínu – v populaci silně nezralých novorozenců je v tomto období osteoporóza běžným nálezem.

Z hlediska RTG obrazu se užívaná suplementace jeví často jako ne zcela optimální, zabraňuje však účinně rozvoji těžkých forem osteopatie a není provázena závažnějšími vedlejšími účinky. Kostní minerální denzita však často přetrvává snížená až do věku několika let.

Cílem u předčasně narozených dětí s velmi nízkou porodní hmotností je dosažení intrauterinní růstové rychlosti, jež je dnes považována za tzv. zlatý standard. Současně však by měla být suplementací podporována i náležitá kvalita kostní tkáně.

ZÁVĚRY

a) Profylaxe osteopatie novorozenců s porodní hmotností pod 1000 g je nezbytná.
b) Výskyt osteopatie extrémně nedonošených dětí v šesti měsících korigovaného věku je vyšší u dětí s nižšími hladinami 25OH-D vitamínu.
c) Suplementace úspěšně zabrání rozvoji závažných forem osteopatie.
d) Ještě mezi druhým a třetím rokem věku dochází k významnému nárůstu kostní denzity u dětí s dostatečným přívodem vitamínu D a kostních minerálů.

SOUHRN

V posledních letech byl zaznamenán prudký epidemický nárůst výskytu osteoporózy u starší populace rozvinutých zemí, včetně častého nálezu sekundární osteoporózy u mladých lidí i dětí. Bylo zjištěno, že problematika starších dospělých osob může překvapivě souviset s opačným koncem věkového spektra, a to právě i v oblasti kostního metabolismu. V posledních dvou desetiletích se významně zvýšilo přežívání extrémně nedonošených novorozenců, tj. dětí s porodní hmotností nižší než 1000 g. Hlavní úlohu metabolismu kosti přebírá kalciofosfátový systém, který je u nedonošených dětí komplikován nezralostí jak vlastních humorálních regulačních mechanismů, tak cílových tkání. Vápník je nejhojnější minerál v těle a spolu s fosfátem tvoří anorganickou komponentu kostí. Předpokládá se, že 80 % vápníku se nahromadí v těle plodu mezi 25. gestačním týdnem a termínem

porodu. Tato skutečnost svědčí pro vysoké riziko osteopatie u předčasně narozených dětí, a podtrhává tak význam profylaxe. Pro homeostázu kalcia je dále důležitý stav zásobení organismu hořčíkem. V moderní intenzivní neonatologické péči přežívá většina i velmi nezralých narozených, a proto je tato problematika významná hlavně z hlediska dlouhodobé, celoživotní perspektivy dobré kvality kostní tkáně. Provedená studie prokázala, že suplementace vitamínem D a kostními minerály (vápník a fosfor) zvyšuje hladinu vitamínu D (25OH-D) v séru dlouhodobě a snižuje výskyt osteopatie ve věku šesti měsíců. Kostní denzita se významně zvyšuje ještě ve dvou a třech letech.

The effect of prolonged vitamin D and bone minerals on the condition of bone density in initially premature infants with extremely low birth weight in their first years of life

SUMMARY

In recent years there has been a rapid epidemic increase in the incidence of osteoporosis. Many children around the world have inadequately low calcium intake with the risk of precocious osteoporosis later in their lives. Secondary osteoporosis occurs sometimes even in babies and young adults and growing population of premature infants are prone to develope osteopathy of prematurity. Survival of premature infants raised considerably in the last twenty years even in the group of extremely prematurity, i. e. newborns weighing less than 1000 g. Calcium and vitamin D metabolism is controlled by a complex of humoral regulatory mechanisms. In the modern intensive neonatological care a lot of very premature infants survive and this is why the issue is particularly important in lifelong perspective of good bone quality. This study showed how supplementation with vitamin D and bone minerals (calcium and phosphate) raised the vitamin D level in serum (25OH-D) for long time and decreased the incidence of osteopathy of prematurity at 6 months. The bone density increased significantly at 2 and 3 years in the study subgroup.

SEZNAM ZKRATEK

ATP	adenosintrifosfát
Ca	vápník
CT	kalcitonin
25-OHD	25-hydroxyvitamin D
1,25 $(OH)_2D$	1,25-dihydroxyvitamin D, kalcitriol
2,3-DPG	2,3-difosfoglycerát
IGF-1	insulinu podobný růstový faktor 1 (insulin-like growth factor 1)
Mg	hořčík
P	fosfát
PTH	parathormon

TGF-β transformující růstový faktor beta
TNF-α tumor nekrotizující faktor alfa

LITERATURA

1. Dort J.: Metabolismus vápníku, fosforu a vitaminu D a vývoj kostí nedonošených dětí. Plzeň. lék. Sborn. 77, 2002: 169–243. – 2. Bayer M., Dort J., Chvojková E. et al.: Kalcium ve výživě dětí a dospívajících. Česko-slov. Pediat. 52, 1997: 622–625. – 3. Bayer M., Kutílek Š.: Metabolismus kalcia a fosforu v dětském věku. Česko-slov. Pediat. 53, 1998: 665–669. – 4. Vyskočil V., Dort J., Chvojková E.: Vliv suplementace minerálů na kostní denzitu nedonošených novorozenců. Česko-slov. Pediat. 54, 1999: 203–207. – 5. Vyskočil V.: Význam denzitometrie pro diagnostiku a následnou terapii osteoporózy. Zdravot. noviny 49, 2000: 51/52, 3–4. – 6. Dort J., Chvojková E., Vyskočil V.: Využití DEXA v diagnostice osteopatie nedonošených. In: Sborník 2. českého pediatrického kongresu, Praha 1996: 120. – 7. Dort J., Dortová E., Jehlička P.: Neonatologie. 3. vydání. Praha: Univerzita Karlova, nakladatelství Karolinum, 2018. – 8. Nečas E.: Obecná patologická fyziologie. 3. vydání. Praha: Univerzita Karlova, nakladatelství Karolinum, 2011. – 9. Ferda J., Mírka H., Baxa J. et al.: Základy zobrazovacích metod. 1. vydání. Praha: Galén, 2015.

Adresa autora: R. M., alej Svobody 80, 304 60 Plzeň

Plzeň. lék. Sborn., 85, 2019: 47–54

SOUČASNÝ PŘÍSTUP K DIAGNOSTICE AKUTNÍ STŘEVNÍ NEPRŮCHODNOSTI

E. Korčáková, H. Mírka, J. Ferda

Klinika zobrazovacích metod, LF UK a FN Plzeň

Neprůchodnost střevní je závažné, obvykle akutní onemocnění, které vyvolává klinické příznaky různé intenzity od několik dní trvající postupně se zhoršující bolesti břicha při ileu tračníku po šokový stav u strangulace. Další typické příznaky jsou vzedmutí břicha, porucha odchodu plynů a stolice, zvracení. Vedle klinického nálezu jsou nezbytnou součástí diagnostiky tohoto stavu zobrazovací metody.

TYPY ILEU

Podle příčiny vzniku se ileus dělí na mechanický, kdy dochází k porušení průchodnosti trávicí trubice a funkční, kdy je průchodnost střevního lumen zachována a pouze dochází k poruše motility.

Mechanický ileus bývá častější a závažnější a jeho řešení často vyžaduje urgentní chirurgickou intervenci. Obstrukce střeva je buď intraluminální či je střevo utlačeno z vnějšku. Intraluminální obstrukce bývá způsobena například objemným zbytkem nestrávené potravy (alimentární ileus), tumorem, zánětem, konkrementem vycestovalým ze žlučových cest (biliární ileus), cizím tělesem nebo parazity. Zevní obstrukce bývá způsobena adhezí, což je nejčastější příčina obstrukce tenkého střeva. Vzácně se na kompresi střeva může podílet i zvětšení okolních orgánů nenádorové etiologie. Závažnou formou mechanického ileu je strangulace, kde dochází jednak k obstrukci střeva a zároveň také ke kompresi zásobující mezenteriální tepny. Řadíme sem volvulus, inkarceraci a invaginaci. Invaginace je nejčastější příčinou střevní neprůchodnosti u dětí.

Funkční ileus lze dále dělit na paralytický a spastický. Paralytický ileus je způsoben obrnou střevní motility, vzniká v souvislosti s jinou patologií v dutině břišní, např. infekční (pankreatitida, cholecystitida apod.), při kolikách, velkých krevních ztrátách či poruše vnitřního prostředí. Při vzácném spastickém ileu dochází k spastické paréze střevní svaloviny a příčinou je např. otrava olovem. Jako samostatná skupina se řadí pooperační ileus, který má multifaktoriální příčiny a obvykle spontánně odezní (1).

Léčebný postup je volen v závislosti na typu ileu a lokalizaci překážky. Zatímco mechanický ileus vyžaduje často chirurgickou intervenci a obnovení průchodnosti trávicí trubice, u funkčního ileu je nutné odstranit vyvolávající příčinu.

Podle lokalizace překážky lze rozdělit střevní neprůchodnost na 3 skupiny, které mají rozdílnou patofyziologii i klinický obraz. Na tenkém střevě je překážka až v 80 % případů. Pokud se nachází na orální části jejuna, hovoříme o tzv. vysokém ileu. Dochází k poruše resorpce tekutiny a elektrolytů ze střeva a tím k dehydrataci a hypovolemii. Nad překážkou dochází k městnání střevního obsahu a distenzi, rychle se přeplňuje žaludek a pacient intenzivně zvrací, často bez dalších typických známek ileu. Při překážce na distálním jejunu a ileu je hlavním patofyziologickým jevem pomnožení střevní mikroflóry. Toxiny způsobí hyperemii střevní stěny vedoucí ke zvýšené sekreci tekutiny do lumen a tím následně zmnožení střevního obsahu, později dochází k porušení slizniční bariéry a průniku mikroorganismů do střevní stěny, eventuálně při neléčeném ileu i do krve s následným rozvojem sepse a multiorgánového selhání. V případě překážky na tračníku je patologický proces odlišný. Závisí na stavu Bauhinské chlopně. U nemocných se suficientní Bauhinskou chlopní dochází k zmnožení plynu a střevních zbytků v tračníku. Tlak střevního obsahu na střevní stěnu stoupá až k hodnotám 100 mmHg. Tím dochází k distenzi střeva, útlaku cév střevní stěny a ischemii stěny. Jako první bývá postižena sliznice, později i hlubší vrstvy stěny. Při pokročilejší ischemii může dojít až k perforaci, vzniku pneumoperitonea a sterkorální peritonitidy. V případě insuficience Bauhinské chlopně, která je vzácnější, dochází k přesunu plynu a střevních zbytků přes chlopeň do tenkého střeva a riziko ischemie stěny tračníku se tak snižuje, avšak dochází k hromadění fekálních bakterií v tenkých kličkách a s tím souvisejících změn na střevní stěně (1).

ZOBRAZOVACÍ METODY

RTG snímek

RTG snímek je základní zobrazovací metoda, která je jednoduše proveditelná, dobře dostupná a má nízkou cenu. Práce autorského kolektivu z našeho pracoviště uvádí senzitivitu RTG v detekci střevní obstrukce 80,6 %, specificita 49,5 % (2). V zahraniční literatuře se senzitivita pohybuje mezi 48 % a 100 %. Podezření na ileus je jednou ze čtyř v současnosti akceptovaných indikací k provedení RTG snímku. Další jsou podezření na pneumoperitoneum, na přítomnost cizího tělesa a ověření polohy drenů. Důležité je správné provedení RTG snímku, vždy musí být proveden snímek horizontálním paprskem. Pokud to lze, je vhodné snímkovat vstoje, v případě neschopnosti nemocného stát pak vleže na boku a eventuálně na zádech. Důvodem, proč snímkujeme horizontálním paprskem, je detekce hladin, které se právě při tomto způsobu snímkování objevují a které jsou spolu s dilatací trávicí trubice základní známkou poruchy střevní průchodnosti. Dle potřeby lze doplnit i snímek vleže vertikálním paprskem, který umožní lepší posouzení rozložení pneumatizace. Dle lokalizace zmnožené pneumatizace můžeme orientačně posoudit polohu obstrukce. V případě ileu tračníku dochází k distenzi tračníku, s či bez přítomnosti plynu a hladin v tenkém střevě v závislosti na suficienci Bauhinské chlopně. U ileu tenkého střeva jsou patrny hladiny a distenze střeva orálně od překážky. Distálně od překážky je pneumatizace chudá či vymizelá. Nevýhodou RTG snímku je omezená schopnost detekovat příčinu překážky a také velmi nízká senzitivita k detekci střevní ischemie, která může některé typy

ileu doprovázet a na RTG snímku lze detekovat jen pozdní známky tohoto onemocnění v podobě pneumatózy stěny střevní a plynu v portálním řečišti jater.

Výpočetní tomografie (CT)

CT s aplikací jodové kontrastní látky (KL) intravenózně jednoznačně prokáže dilataci střeva, umožní s velkou spolehlivostí posoudit místo překážky a příčinu obstrukce a zároveň vyloučí jinou nitrobřišní patologii. Pokud je patrný přechod dilatovaného a kolabovaného střeva bez prokazatelné příčiny, lze s velmi vysokou pravděpodobností předpokládat, že příčinou jsou adheze. CT s KL rovněž posoudí vaskularizaci stěny a vyloučí poruchu cévního zásobení. Přesné údaje o příčině a poloze místa obstrukce napomáhají chirurgovi k rozhodnutí o nutnosti operačního řešení a plánování bezpečného přístupu.

Na našem pracovišti pacienty s podezřením na střevní obstrukci standardně vyšetřujeme s aplikací KL intravenózně. Výjimkou jsou nemocní s kontraindikacemi podání KL. Podání KL, ať už pozitivní či negativní, perorálně se u pacientů s podezřením na střevní obstrukci nedoporučuje. Vždy provádíme jednofázové vyšetření. Osvědčilo se nám vícefázové podání KL, které umožní při jedné akvizici dat zachytit současně nasycení parenchymových orgánů a střevní stěny a také přítomnost KL v tepnách. Při použití tohoto protokolu jsme schopni dobře hodnotit mezenteriální tepny i žíly. Tím redukujeme radiační zátěž pacienta o polovinu ve srovnání s dvoufázovým vyšetřením či s protokoly některých pracovišť, které provádějí ještě nativní fázi vyšetření. Dávka záření při vyšetření břicha výše uvedeným protokolem na našem pracovišti se pohybuje mezi 5–7 mSv v závislosti na hmotnosti nemocného.

V poslední době je v literatuře diskutováno použití nízkodávkového CT (LDCT) bez podání KL intravenózně, jako náhrada RTG snímku v diagnostice akutní bolesti břicha. V zahraniční literatuře bylo publikováno několik studií, které hodnotí senzitivitu a specificitu LDCT ve srovnání s RTG snímkem. Studie Nguyen et al. udává senzitivitu LDCT v diagnostice střevní obstrukce 82 % a senzitivitu RTG 62 %, specificita je 93 %, resp. 92 % (3). Studie švédských autorů hodnotí pacienty s akutní bolestí břicha a prokázala senzitivitu LDCT 75 % a RTG 46 %, specificita obou metod byla 87 % (4). Stejná studie při zaměření jen na nemocné se střevní obstrukcí prokázala překvapivě optimistickou senzitivitu obou metod 96 % a specificitu 100 %. Dávka záření, kterou pacienti při LDCT obdrží, se blíží dávce získané při RTG snímku. V práci Alshamari et al. je uvedena průměrná dávka 1,2 mSv pro LDCT, dávka RTG snímku byla 1 mSv (4).

Ovšem LDCT má ve srovnání s CT vyšetřením se standardní dávkou záření a s aplikací KL intravenózně řadu limitací. Nižší dávka záření způsobuje vyšší šum a tím menší ostrost a hrubší obraz. Nitrobřišní orgány bez podání KL intravenózně mají menší rozdíl denzit a tím horší rozlišitelnost jednotlivých struktur. Vyhodnocení LDCT také vyžaduje zkušenost s hodnocením tohoto typu vyšetření. Pokud má LDCT sloužit jako náhrada RTG, lze za cenu mírného zvýšení radiace výrazně zvýšit senzitivitu vyšetření. Pokud však zvažujeme záměnu LDCT a CT se standardní dávkou a aplikací KL je nutno, aby provádějící radiolog na základě informací od indikujícího lékaře pečlivě zvážil benefit snížení dávky záření pro pacienta a zároveň očekávaný přínos i limitace vyšetření. LDCT je schopno spolehlivě hodnotit jen určité patologické stavy jako např. distenzi střevní, přítomnost hladin,

volný plyn v dutině břišní, větší ascites, větší expanze, kontrastní konkrement či cizí těleso. Problém v hodnocení může nastat u nemocných s absencí nitrobřišního tuku, kde střevo a ostatních nitrobřišních orgánů naléhají a tím lze hůře rozlišit jednotlivé struktury. Ztížit hodnocení může také větší ascites, protože denzita tekutiny v peritoneální dutině je podobná denzitě tekutého střevního obsahu při ileu. Nativní vyšetření není schopno posoudit průchodnost cév a prokrvení střevní stěny i ostatních nitrobřišních orgánů. Výhody a nevýhody RTG, LDCT a CT s KL jsou shrnuty v tab. 1.

Tab. 1 Porovnání jednotlivých diagnostických metod využitelných k diagnostice ileu u dospělých

metoda	**RTG**	**LDCT**	**CT + KL**	**USG**
dostupnost	všechna RDG pracoviště	větší nemocnice	větší nemocnice	všechna RDG pracoviště
detekce distenze	dobrá, menší rozšíření bez hladin není vidět	vždy	vždy	méně spolehlivé, zvláště u ileu tračníku
pneumoperitoneum	větší množství	vždy	vždy	méně spolehlivé
průkaz místa obstrukce	orientační	méně spolehlivé	vždy	nespolehlivé
průkaz příčiny	nelze, s výjimkou bilIálního ileu s kontrastním konkrementem	méně spolehlivé	nejvyšší senzitivita	nespolehlivé
strangulace	nespolehlivé, někdy průkaz volvulu	průkaz atypické polohy střeva	spolehlivé, průkaz obstrukce cév	nespolehlivé
ischemie stěny	nespolehlivé, jen pozdní zn. pneumatózy stěny a plynu v portálním řečišti	nespolehlivé, jen pozdní zn. pneumatózy stěny a plynu v portálním řečišti	spolehlivé	nespolehlivé
jiná patologie jako příčina	nespolehlivé	méně spolehlivé	spolehlivé	méně spolehlivé
kontraindikace	bez kontraindikací	bez kontraindikací	alergie na jód, selhání ledvin	bez kontraindikací

Ultrasonografie (USG)

Význam USG v detekci ileu je omezený. Na USG detekujeme jen některé známky ileu jako je rozšíření tenkých kliček se zmnoženou tekutinovou náplní, výraznější či naopak vymizelou peristaltiku, přítomnost ascitu, zmnožení pneumatizace a kolaps střeva za překážkou. Právě přítomnost plynu ve střevě je však limitací pro USG. Další limitací je konstituce a nespolupráce pacienta. USG má u dospělých pacientů v diagnostice ileu roli spíše doplňkovou a proto jej nemá smysl při podezřelém nálezu na RTG doplňovat, protože se tím prodlouží čas do stanovení diagnózy, což může mít v případě strangulace život ohrožující následky.

U dětí je situace odlišná a USG je metodou první volby při podezření na invaginaci, která je nejčastější příčinou ileu u dětí. Na USG detekujeme tzv. příznak terče, který vzniká vtažením proximální části střeva do distální, nejčastěji terminální tenké kličky do céka

a vzestupného tračníku. V případě detekce invaginace je důležité sonograficky posoudit echogenitu a vaskularizaci stěny. V případě, že je stěna zesílená, hypoechogenní s obtížně detekovatelnou vaskularizací je důvodné podezření na ischemii a v tom případě je nutno řešit stav urgentní chirurgickou intervencí a nepokoušet se o desinvaginaci rektálním nálevem, protože by mohlo dojít k perforaci a rozvoji peritonitidy. Některá pracoviště provádějí desinvaginaci pod USG kontrolou, jiná pod kontrolou skiaskopie (5).

Kontrastní RTG metody

V poslední době ztrácejí na významu. V urgentních stavech se nepoužívají a v případě nekompletní obstrukce s postižením tračníku je obvykle nahrazuje endoskopie. Jedinou metodou, která se v této indikaci doposud užívá u dospělých pacientů je pasáž vodnou KL u nemocných po iradiaci či se zánětlivými změnami na střevě, kde se předpokládá nekompletní překážka a vyčkává se s operačním řešením. U těchto nemocných se pasáž vodnou KL trávicí trubicí využívá k potvrzení průchodnosti střeva a někdy také s očekáváním možného terapeutického přínosu podání hyperosmolární KL, která zvyšuje sekreci vody do střevního lumen a čímž zvyšuje rozdíl tlaku v místě překážky a také napomáhá rozpustit střevní obsah a tím zlepšuje střevní motilitu (2).

U dětských pacientů s ileokolickou invaginací lze pod skiaskopickou kontrolou v krátkodobé celkové anestezii s relaxací provést desinvaginaci vodnou kontrastní látkou. K výkonu lze přistoupit pouze za předpokladu, že je sonograficky patrna dobrá vitalita střeva a nehrozí riziko perforace.

Magnetická rezonance (MR)

K diagnostice akutní střevní neprůchodnosti se nepoužívá.

Obr. 1 RTG snímek břicha. Pacient s ileem tenkých kliček. Na snímku je patrna distenze tenkých kliček jejuna s hladinami, tračník bez pneumatizace.

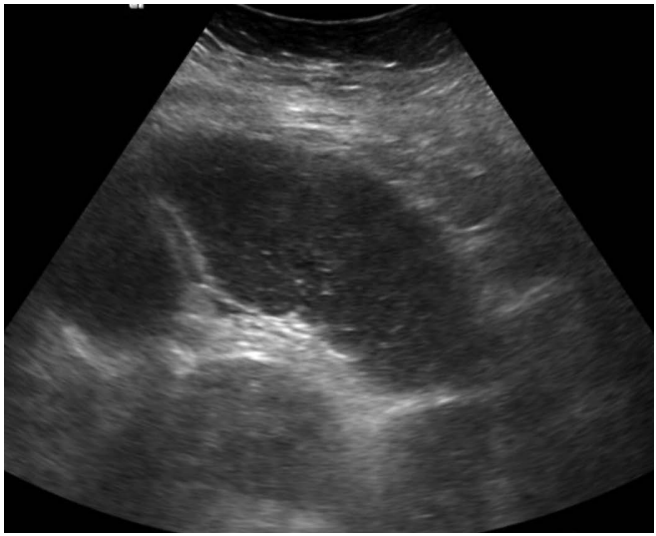

Obr. 2 USG, pacient s ileem tenkých kliček. Je patrna distenze tenkého střeva s tekutinovým obsahem, příčina ileu nezjištěna.

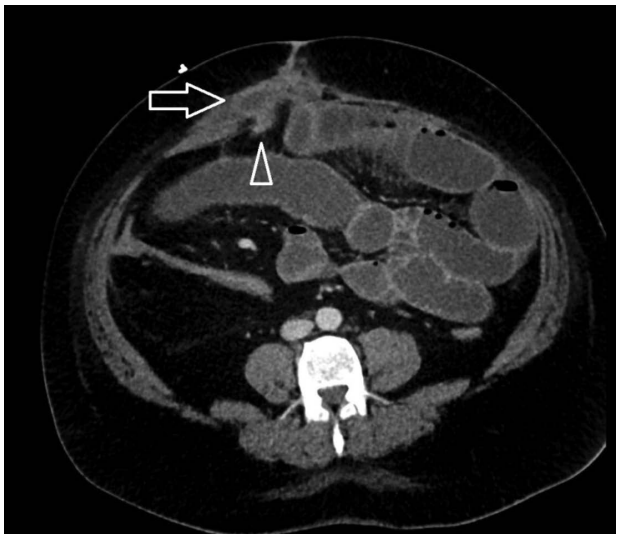

Obr. 3 CT s KL axiální řez. Inkarcerovaná klička jejuna mezi vrstvami přední břišní stěny. Distenze kliček orálně od překážky, kolaps kličky aborálně. Vitalita střevní stěny zachována.

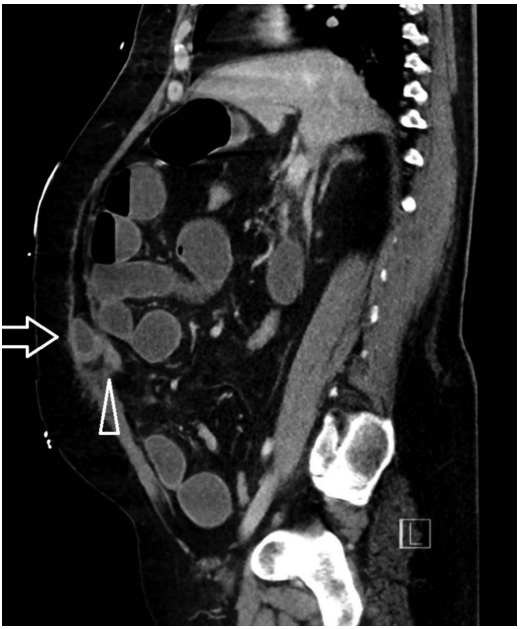

Obr. 4 CT s KL, sagitální řez, stejný pacient. Šipkami označen uskřinutý úsek tenké kličky.

Doporučení na závěr

Standardním diagnostickým postupem u nemocných s podezřením na střevní obstrukci je v současnosti RTG snímek jako metoda první volby a následně CT s KL intravenózně. U nemocných v těžkém klinickém stavu je CT metodou první volby bez předchozího provedení RTG snímku. U dětí je metodou první volby ultrasonografie, provedení RTG snímku není u dětí indikováno pro svou nízkou specificitu. U mladých pacientů s typickým klinickým nálezem či u nemocných s opakovanými stavy střevních pseudoobstrukcí po iradiaci či se známou malignitou je vhodné zvažovat při podezření na střevní obstrukci provedení LDCT, či snížení dávky záření u standardního CT s KL intravenózně.

SOUHRN

Akutní střevní neprůchodnost se řadí mezi náhlé příhody břišní. Jako taková vyžaduje urgentní diagnostiku a následně i léčbu. S vývojem zobrazovacích metod se mění i jejich využití v diagnostice tohoto stavu. Cílem článku je seznámit čtenáře s moderním přístupem k diagnostice tohoto závažného onemocnění. Diskutujeme především roli výpočetní tomografie v diagnostickém algoritmu.

Current diagnostic approach to acute bowel obstruction

SUMMARY

Acute intestinal obstuction is one of the acute abdominal emergencies. It requires urgent diagnosis and consequently treatment. The development of imaging methods also changes their role in the diagnosis of this disease. The aim of this article is to acquaint the reader with a modern approach to the diagnosis of this serious illness. We primarily discuss the role of the computed tomography in the diagnostic algorithm.

LITERATURA

1. Jech Z., Hoch J., Kouda M.: Diagnostika a léčba ileózního stavu. Interní medicína pro praxi 2, 2005: 70–73. – 2. Baxa J., Ferda J., Mírka H. et al.: Diagnostika akutní střevní obstrukce – prostý snímek, pasáž nebo MDCT? Čes. Radiol. 64 (4), 2010: 269–275. – 3. Nguyen L. K., Wong D. D., Fatovich D. M. et al.: Low-dose computed tomography versus plain abdominal radiography in the inverstigation of an acute abdomen. ANZ J. Surg. 82, 2012: 36–41. – 4. Alshamari M., Norrman E., Geijer M. et al.: Diagnostic accuracy of low-dose CT compared with abdominal radiography in non-traumatic acute abdominal pain: prospective study and systematic review. Eur. Radiol. 26, 2016: 1766–1774. – 5. Kavalcová L., Pýchová M., Pýcha K. et al.: Neoperační přístup k léčbě primární i recidivující ileokolické invaginace. Pediatr. Praxi 12 (6), 2011: 422–424.

Adresa autora: E. K., KZM FN Plzeň, alej Svobody 80, 304 60 Plzeň

Plzeň. lék. Sborn., 85, 2019: 55–59

ACHALÁZIE JAKO VZÁCNÁ PŘEKÁŽKA ZAVEDENÍ TUNELIZOVANÉHO DIALYZAČNÍHO KATÉTRU

J. Klaboch[1,2], J. Baxa[3], J. Eiselt[1,2]

[1]I. interní klinika, [2]Biomedicínské centrum, [3]Klinika zobrazovacích metod, Fakultní nemocnice Plzeň a Univerzita Karlova, Lékařská fakulta v Plzni

46-letý muž, slepý, obézní (body mass index 32 kg/m^2) diabetik 2. typu s bezproblémovým příjmem potravy byl pro chronické onemocnění ledvin na podkladě diabetické nefropatie sledován v nefrologické ambulanci. Pro postupný nárůst sérového kreatininu na hodnotu 521 μmol/L (glomerulární filtrace (GFR) 0,17 ml/s dle MDRD) byla pacientovi založena radiocefalická arteriovenózní píštěl vlevo (RC AVF sin.).

Při dalším nárůstu sérového kreatininu na 597 μmol/L (GFR 0,15 ml/s) byla s odstupem tří měsíců zahájena hemodialyzační léčba přístupem přes výše zmíněnou RC AVF sin.. Po dalších osmi měsících byla pro opakovanou tvorbu extravazátu v oblasti návratové jehly provedena fistulografie. Žilní raménko bylo popisováno jako štíhlé, kontrastní látka odtékala jak cefalickou tak i brachiální žilou. Tok ve v. brachialis stagnoval v oblasti axily. Přestože nebyla stenóza jednoznačně zobrazena, byla pro její suspekci v této oblasti provedena dilatace celého žilního raménka, brachiální, axilární a podklíčkové žíly až k hornímu mediastinu. Během dilatace nebyla stenóza ozřejměna. Po výkonu odtékala kontrastní látka preferenčně cefalickou žilou. Vena brachialis se plnila pouze v nejdistálnějším úseku. Následující den byla při příjezdu pacienta na plánovanou dialýzu zjištěna nefunkčnost RC AVF sin. Při provedené fistulografii, byl zjištěn uzávěr a. radialis asi 2 cm nad anastomózou a žilního raménka v celé délce předloktí. Po dilataci bylo možno provést dialyzační proceduru.

Před další dialýzou byla RC AVF sin. opět nefunkční, další intervence na ní již nebyla prováděna. Bez komplikací byla zavedena dočasná dialyzační kanyla cestou levé vena jugularis interna (VJI sin.). Podle kontrolního skiagrafického vyšetření končila kanyla na hranici horní duté žíly a pravé síně. S odstupem čtyř dní byla založena nová RC AVF na pravé paži (RC AVF dx.).

Do doby rozvinutí nové AVF bylo indikováno zavedení tunelizovaného dialyzačního katétru. Vzhledem k přítomnosti RC AVF na pravé paži, byla pro zavedení zvolena VJI sin. Po sonografickém vyšetření s normálním nálezem byla žíla jehlou bez problémů punktována, aspirována žilní krev. Zaváděný vodič se však podle skiaskopické kontroly opakovaně stáčel do pravostranných žil a ani po opakovaných pokusech se ho nepodařilo zavést požadovaným směrem k pravé síni. Pokus o kanylaci v. subclavia vlevo byl neúspěšný. Před plánovaným pokusem o zavedení kanyly cestou pravé v. jug. int. bylo provedeno skiagrafické vyšetření hrudníku. Při tomto vyšetření byl v horním mediastinu patrný hydroaerický

fenomén šíře 4,5 cm sumující se nad manubrium sterna (obr. 1). Vzhledem k tomu, že se při porovnání s archivními snímky, prováděnými u ležícího pacienta, zobrazovalo v tomto místě projasnění, bylo vysloveno podezření na divertikl jícnu. Na provedeném CT hrudníku byla nalezena výrazná dilatace jícnu až na 6,5 cm, jehož lumen bylo z větší části vyplněné mírně zpěněným obsahem (obr. 2). Tato dilatace pak způsobovala mírnou dislokaci a kompresi trachey a zároveň vedla k vytlačení a kompresi levé brachiocefalické žíly (obr. 3, komprese žíly je označena šipkou).

Po evakuaci obsahu jícnu nasogastrickou sondou, byla pod sonografickou kontrolou kanylována VJI vpravo a bez problémů byl zaveden tunelizovaný dialyzační katétr, který až do rozvinutí nové RC AVF dx. zajistil přístup k dialýze.

V dalším průběhu byla během esofagogastroduodenoskopického vyšetření provedena balónková dilatace kardie.

Pacient po celou dobu popíral jakékoli dysfagické obtíže, jak při požívání tuhé tak tekuté stravy, nezvracel, neměl známky svědčící pro aspiraci a jeho tělesná hmotnost byla stabilní.

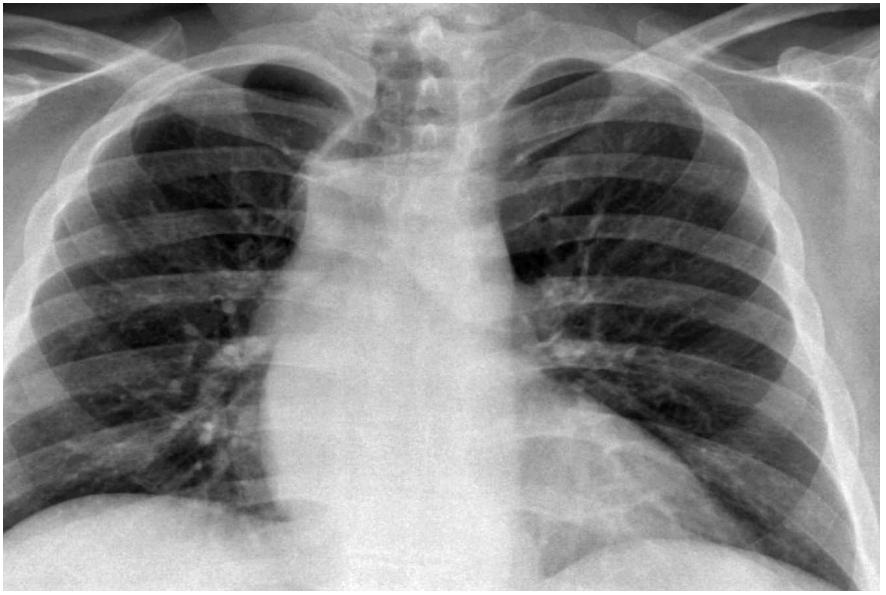

Obr. 1 Hydroaerický fenomén šíře 4,5 cm v horním mediastinu sumující se nad manubrium sterna

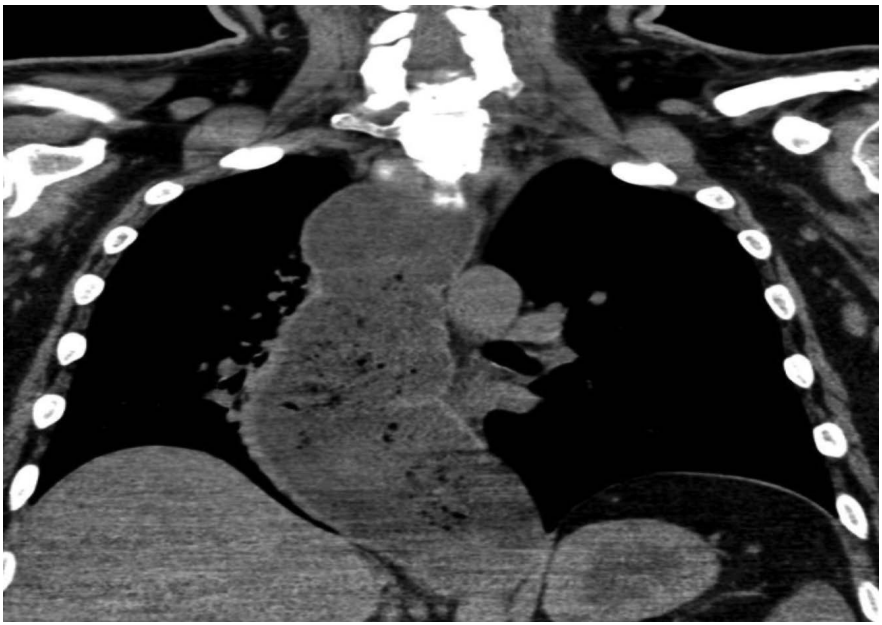

Obr. 2 Výrazná dilatace jícnu až na 6,5 cm, lumen z větší části vyplněné zpěněným obsahem

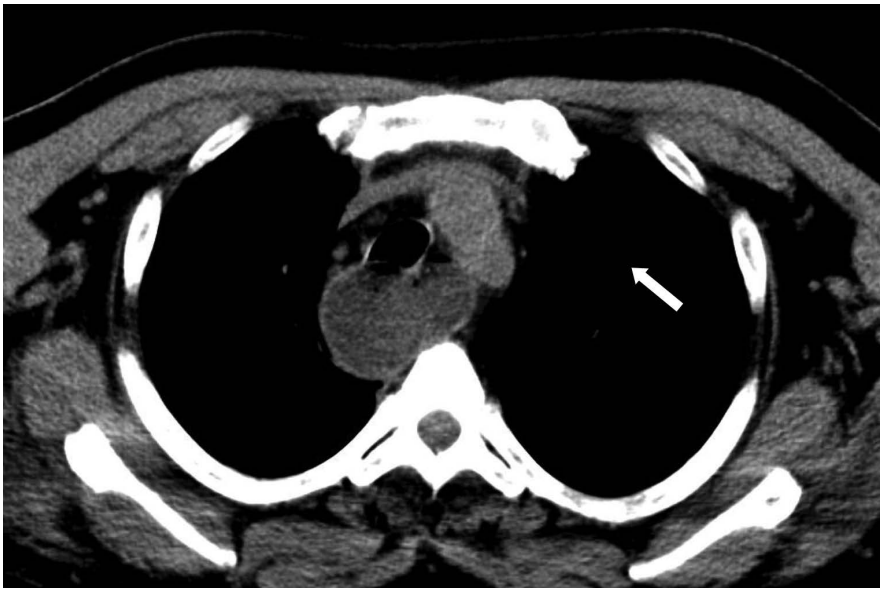

Obr. 3 Mírná dislokace a komprese trachey a levé brachiocefalické žíly způsobená dilatovaným jícnem (komprese žíly je označena šipkou)

DISKUZE

Stenózy, event. uzávěry centrálních žil, jsou u hemodialyzovaných pacientů častým problémem a jsou většinou důsledkem předchozích kanylací (1). Stenotizace mechanismem zevního útlaku jsou vzácnější.

Řada onemocnění může vést mechanismem zevního útlaku k rozvoji syndromu horní duté žíly (SVC). Nejčastější příčinou jsou i nadále malignity, způsobující 60–85 % případů. Na prvním místě zde stojí nemalobuněčný plicní karcinom (50 % všech případů), následovaný malobuněčným plicním karcinomem (25 %) a lymfomy (10 %). V současnosti narůstá podíl nemaligních onemocnění způsobujících syndrom horní duté žíly, představujících dnes 15–40 % všech případů (2, 3). Tento nárůst je způsoben častějšími trombózami indukovanými elektrodami trvalých kardiostimulátorů (3, 4). Dalšími nemaligními onemocněními s potenciálem k rozvoji SVC syndromu jsou fibrotizující mediastinitida a postiradiační fibroza (5).

Byly publikovány práce popisující kompresi levé brachocefalické žíly u dialyzovaných pacientů cévními strukturami (6, 7). Achalázie jako příčina neúspěšné kanylace je však raritní.

Achalázie je vzácné onemocnění s incidencí 0,03–1/100 000 za rok (8). Jde o primární poruchu motility jícnu charakterizované vymizením peristaltiky jícnu a poruchou relaxace dolního jícnového svěrače. K tomu dochází vinou poškození myenterického plexu. Typickým symptomem achalázie je dysfagie, která se může na počátku manifestovat i jako retrosternální bolest nebo regurgitace.

Asymptomatický průběh tohoto onemocnění u našeho pacienta přes pokročilou dilataci jícnu je překvapivý. Částečně může být vysvětlen dosud zachovalým, byť výrazně zpomaleným, vyprazdňováním jícnu. Náplň jícnu se musela nepochybně v čase výrazně měnit a tím se zároveň musel měnit i stupeň dynamické komprese struktur v horním mediastinu. Proto nejspíše nebyla komplikována předchozí kanylace.

Považujeme za velmi pravděpodobné, že achalázie přispěla k omezení průtoku ve v. brachialis vlevo a k zániku RC AVF sin., posléze komplikovala i založení tunelizovaného centrálního žilního katetru. Achalázii je proto třeba brát v úvahu jako možný, byť vzácný, rizikový činitel při zakládání cévních přístupů pro dialýzu.

SOUHRN

Funkční cévní přístup je pro úspěšnou hemodialyzační léčbu zcela zásadním předpokladem. Jednou z variant, jak cévní přístup zajistit, je zavedení tunelizovaného dialyzačního katétru z povodí horní duté žíly. Stenózy centrálních žil jsou u dialyzovaných pacientů častým problémem, zejména po předchozích kanylacích. Zevní útlak způsobený maligními či nemaligními onemocněními je vzácnější. Achalázie, jako překážka komplikující založení tunelizovaného dialyzačního katétru, je pak zcela raritní.

Achalasia as a rare obstacle to insert tunnelled dialysis catheter

SUMMARY

Vascular access is a crucial prerequisite for successful hemodialysis treatment. An insertion of tunnelled central venous catheter is one option to create vascular access. Central vein stenosis is a frequent problem in dialyzed patients, especially after previous cannulation. External compressions caused by malignant or non-malignant diseases are less frequent. Achalasia as a cause, complicating the insertion of a tunnelled dialysis catheter, is a rarity.

LITERATURA

1. MacRae J. M., Ahmed A., Johnson N. et al.: Central vein stenosis: a common problem in patients on hemodialysis. ASAIO J. 51, 2005: 77. – 2. Yellin A., Rosen A., Reichert N. et al.: Superior vena cava syndrome. The myth–the fact. Am. Rev. Respir. Dis. 141, 1990: 1114–8. – 3. Rice T. W., Rodriguez R. M., Light R. W.: The Superior vena cava syndrome: clinical characteristics and evolving etiology. Medicine (Baltimore). 85 (1), 2006: 37–42. – 4. Rozmus G., Daubert J. P.: Venous thrombosis and stenosis after imlantation of pacemakers and defibrillator. J. Inter. Card. Electrophysiol. 13, 2005: 9. – 5. Van Puten J. W., Schlosser N. J., Vujaskovic Z. et al.: Superior vena cava obstruction caused by radiation induced venou fibrosis. Thorax 55, 2000: 245. – 6. el-Shahawy M. A., Gadallah M. F., Teitelbaum G. P. et al.: Compression of the left brachiocefalic vein by the innominate artery resulting in massive arm edema in a hemodialysis patient. Am. J. Nephrol. 12 (1–2), 1992: 108–110. – 7. Itkin M., Kraus M. J., Trerotola S. O.: Extrinsic compression of the left innominate vein in hemodialysis patients. J. Vasc. Interv. Radiol. 15, 2004: 51–6. – 8. Mayberry J. F.: Epidemiology and demographics of achalasia. Gastrointest. Endosc. Clin. N. Am. 11, 2001: 235–248.

Studie byla financována z Národního program udržitelnosti I (NPU I) č. LO1503 poskytovaného Ministerstvem školství, mládeže a tělovýchovy.

Adresa autora: J. K. alej Svobody 80, 323 00 Plzeň

Plzeň. lék. Sborn., 85, 2019: 61–73

SOUČASNÝ POHLED NA PULPO-PARODONTÁLNÍ LÉZE

M. Chalupová[1,2], B. Valentová[1], L Marková[3]

[1]Stomatologická klinika LF UK a FN Plzeň, [2]Biomedicínské centrum LFP UK, [3]Dental Office

Pulpo-parodontální léze mohou být definovány jako současné onemocnění zubní dřeně a závěsného aparátu u téhož zubu. Těsné anatomické propojení pulpy a periodoncia umožňuje snadné šíření bakteriální infekce i patologických procesů z jedné tkáně na druhou. Bakterie a jejich toxiny pronikají především přes foramen apicale, ramifikace v apikální oblasti a skrz akcesorní kořenové kanálky.

Výskyt onemocnění endodontu i parodontu u téhož zubu může představovat diagnostické obtíže, jelikož jde o onemocnění dvou zcela odlišných tkání. Je všeobecně uznáváno, že onemocnění zubní dřeně i závěsného aparátu zubu je způsobeno bakteriální infekcí. Dá se předpokládat, že jedno onemocnění může být následkem druhého. Správnou diagnostiku tohoto onemocnění ztěžuje i fakt, že se tato onemocnění často vyskytují samostatně a zubní lékař primárně nemyslí na jejich společný výskyt.

Způsob šíření bakterií mezi pulpou a periodontální tkání zůstává kontroverzním tématem. Komunikace přes foramen apicale je považována za klíčovou, nelze ale opomíjet akcesorní kořenové kanálky, subpulpální kanálek a dentinové tubuly, kterými může docházet k průchodu bakterií či jejich produktů (1, 2). Bakteriální plak, formovaný jak aerobními, tak anaerobními bakteriemi, je hlavním původcem parodontitis. Neléčený zubní kaz bývá nejčastější příčinou onemocnění zubní dřeně a kombinace těchto onemocnění může vést ke vzniku pulpo-parodontální léze. Vliv nekrotické a infikované pulpy na periodontální tkáně je dobře znám a popsán. Mnohem méně často je zmiňován opačný vliv, a to nemocného parodontu na vitální pulpu. Klinické příznaky obou typů lézí bývají někdy velice podobné a pro správnou léčbu je nezbytné zjištění primární příčiny obtíží.

Pokud není kořenový kanálek během endodontického ošetření řádně dezinfikován a dokonale zaplněn, mohou zbytky nekrotické dřeně, přítomné na stěnách kořenového kanálku, způsobit reinfekci kořenového systému. Nevhodná instrumentace kořenovými nástroji přes apex zubu během endodontického ošetření může vést k přenosu infekce z kořenového systému do periapikálního prostoru (3). Vertikální fraktury a praskliny kořene představují další z možností vstupu infekce do zubní dřeně (4).

Názory autorů na způsob přenosu infekce mezi periodonciem a zubní dření se různí. Rubach a Mitchel tvrdí, že zubní dřen může být infikována parodontálními bakteriemi i přes akcesorní kořenový kanálek. Lindhe pak uvádí, že zánětlivý proces může být způsoben bakteriálními infiltráty procházejícími přes foramen apicale nebo přes akcesorní kanálky, případně Jessenského kanálek (5, 6). Andreasen et al. demonstrovali, že bakterie z parodontálních chobotů jsou schopné dosáhnout pulpy přes dentinové tubuly, které tak

mohou představovat rezervoár baterií pro reinfekci ošetřeného povrchu kořene zubu (2). Deep scaling a root planing mohou mít za následek poškození cév a destrukci neurovaskulárních svazků laterálních kanálků, čímž se sníží nutritivní zásobení zubní dřeně a může dojít k jejímu degenerativnímu poškození.

Znalost o průběhu onemocnění zubní dřeně a parodontu je základním kamenem ke stanovení správné diagnózy a ta vede k efektivní terapii a úspěšnému výsledku. K tomu je zapotřebí odborná znalost problematiky, detailní anamnéza, historie obtíží a komplexní klinické i rentgenologické vyšetření jak parodontu, tak endodontu.

Existuje několik klasifikací, které rozdělují pulpo-parodontální léze. Klasifikace dle Simona a kolektivu rozděluje onemocnění na (7):

i. primárně endodontické léze
ii. primárně endodontické léze se sekundárním postižením parodontu
iii. primárně parodontální léze
iv. primárně parodontální léze se sekundárním postižením endodontu
v. pravé kombinované onemocnění

Tato klasifikace je velmi účelná z hlediska ošetření lézí. Naopak klasifikace dle Torabinejada a Tropeho je založena na původu parodontálního chobotu a dělí se následovně (8):

i. léze endodontického původu
ii. léze parodontálního původu
iii. kombinovaná endodontická a parodontální léze
iv. oddělené endodontické a parodontální léze
v. léze s komunikací
vi. léze bez komunikace

Klasifikace z r. 1982 podle Guldenera a Langelanda, která je často uváděna v české literatuře, rozděluje onemocnění na (9):

i. primárně endodontické
ii. primárně parodontální
iii. kombinované endodontické a parodontální léze

Na světovém parodontologickém kongresu EuroPerio 9 byla v roce 2018 představena nová klasifikace pulpo-parodontálních lézí, která vychází z primárního onemocnění a nově zahrnuje i iatrogenní léze (10).

Nová klasifikace

Nová klasifikace pulpo-parodontálních lézí:

i. retrográdní onemocnění parodontu
   a. primárně endodontická léze s drenáží přes periodontální ligamenta

b. primárně endodontické léze se sekundárním postižením parodontu
ii. primárně parodontální léze
iii. primárně parodontální léze se sekundárním postižením endodontu
iv. kombinovaná endodontická a parodontální léze
v. iatrogenní parodontální léze

Retrográdní parodontální onemocnění: primárně endodontická léze s drenáží přes periodontální ligamenta

V klinickém obraze je hlavní známkou bolest v akutním stádiu. Zarudnutí gingiválního sulku na jedné straně zubu, kde je při sondáži parodontální sondou přítomen úzký parodontální chobot, tzv. sinus tract, který drénuje nejčastěji akutně exacerbovanou chronickou apikální periodontitidu či akutní periodontitidu. Léze primárně endodontického původu představují chronická zánětlivá ložiska, která se šíří od zubního kořene do okolní kosti. Vznikají jako komplikace gangrenózní zubní pulpy a v histopatologickém obraze jsou charakterizována tvorbou granulační tkáně. Tato léze může imitovat parodontální absces či vertikální frakturu zubu. Ve skutečnosti jde o rozšířenou periodontální štěrbinu, kudy podél zubu přes periodontální ligamenta vychází zánětlivý exudát.

Zkouška vitality (vhodný je chladový test) prokáže nekrózu zubní dřeně a sondáž parodontální sondou kolem zubu odhalí úzký parodontální chobot. K určení původu píštěle je vhodné zhotovit intraorální rentgenový snímek s gutaperčovým čepem vloženým do sinus tract. Rentgenový snímek pak ukazuje projasnění podél celého kořene postiženého zubu (Obr. 1).

U tohoto typu léze je primárně indikováno endodontické ošetření kořenového systému, po kterém obvykle dojde k vyhojení parodontu.

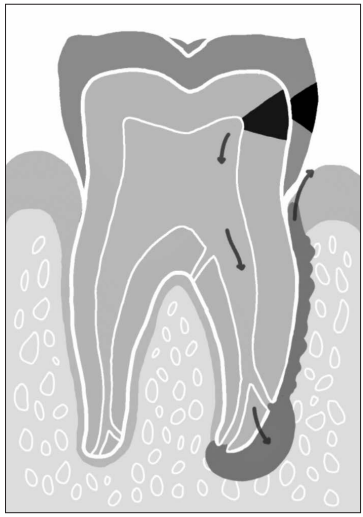

Obr. 1 Retrográdní parodontální onemocnění: primárně endodontická léze s drenáží přes periodontální ligamenta

Retrográdní parodontální onemocnění: primárně endodontická léze se sekundárním postižením parodontu

Nejvýznamnějšími klinickými projevy jsou rozšířený parodontální chobot, který vznikl následkem drenáže infikovaného kořenového systému, a ztráta vitality zubu. Léze se většinou neprojevuje akutní bolestí. Vlivem dlouhodobého působení defektu dochází k ukládání deposit zubního plaku a zubního kamene, což vede k progresi onemocnění parodontu. Chladový test prokáže nevitální zubní dřeň, sondáž parodontální sondou kolem zubu odhalí širší chobot s deposity plaku a zubního kamene. Určení správné diagnózy je usnadněno tím, že se jedná o ojedinělý kostní defekt z hlediska celkového stavu chrupu, a že okraj alveolární kosti na opačné straně zubu je v normální úrovni. U tohoto typu léze je indikováno endodontické ošetření, po kterém obvykle dojde k vyhojení léze. Pokud nedojde ke kompletnímu vyhojení parodontálního chobotu, je nutné ošetření parodontu formou deep scalingu a root planingu, chirurgická fáze ošetření parodontu nebývá ve většině případů nutná (Schéma 1).

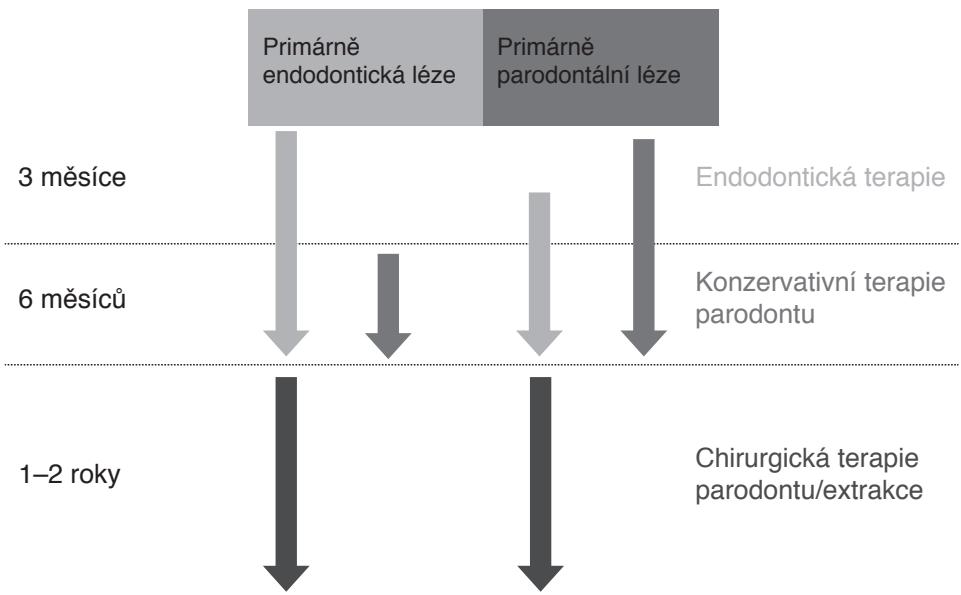

Schéma 1 Časový plán ošetření

Primárně parodontální léze

Jedná se o primární postižení závěsného aparátu zubu. Do této skupiny jsou řazeny případy se středně až velmi pokročilou parodontitis. Parodontální chobot směřuje k apexu zubu a u vícekořenových zubů bývají obnaženy furkace. Zubní dřeň může zůstávat vitální, obvykle jsou již přítomny degenerativní změny, které později mohou vést ke ztrátě vitality. Reakce při chladovém testu může být opožděná, jelikož vlivem působení chronického

dráždění zubní pulpy dochází k postupné obliteraci kořenových kanálků. Sondáž parodontální sondou kolem zubu odhalí hluboký parodontální chobot s deposity plaku a zubního kamene.

Při zachování vitality zubní dřeně je indikováno pouze ošetření parodontu, nejčastěji formou deep scaling a root planingu. Tím může dojít k poškození kořenového cementu a až k obnažení dentinových tubulů, které se stávají propustné pro toxické produkty zubního plaku usazeného na povrchu kořene a mohou tak způsobit infekci zubní dřeně. Při ztrátě vitality zubu je nutné endodontické ošetření (Obr. 2, 3).

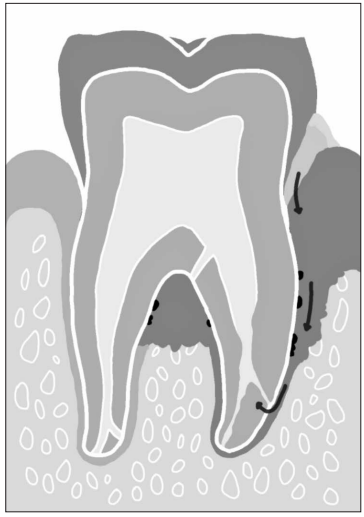

Obr. 2 Primárně parodontální léze

Obr. 3 Primárně parodontální léze

Primárně parodontální léze se sekundárním postižením endodontu

Progresí onemocnění parodontu a prohlubováním parodontálního chobotu, který může být sondovatelný až po foramen apicale, dochází k postižení zubní dřeně. Ta u takto postižených zubů vykazuje regresivní změny, jako je fibróza, retikulární atrofie, dentikly a kalcifikace. Uvádí se, že mechanismus regresivních změn u zubů s narušeným parodontem bývá úzce spojen s porušením krevního zásobení pulpy. Některé oblasti zubní dřeně jsou vyživovány cévami, jež vstupují do pulpy akcesorními kanálky. Celistvost těchto cév bývá porušena buď toxickými produkty pocházejícími ze zánětlivého parodontu, nebo vlivem nadměrné pohyblivosti zubu.

Při klinickém vyšetření jsou přítomny obnažené furkace a tím i subpulpální či laterální kanálky. Průnik bakterií do zubní dřeně vede k jejímu zánětu až nekróze. K bolestivým projevům dochází při vzniku retrográdní pulpitis, akutní periodontitis, akutní exacerbaci chronické periodontitis či při vzniku parodontálního abscesu.

Zkouška vitality prokáže nevitální zubní dřen, sondáž parodontální sondou kolem zubu odhalí hluboký parodontální chobot s deposity plaku a zubního kamene, často je přítomna viklavost zubu. Při snaze o zachování zubu je u tohoto typu léze indikováno ošetření jak endodontu, tak parodontu. Po adekvátním endodotickém ošetření, deep scalingu a root planingu dojde obvykle k vymizení obtíží a ke zpevnění zubu. Při neúspěchu je vhodné doplnit chirurgické ošetření parodontu, to se doporučuje obvykle s odstupem 1 až 2 let (Schéma 1, Obr. 4, 5).

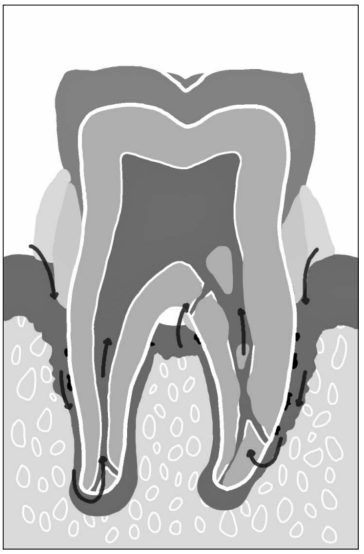

Obr. 4 Primárně parodontální léze se sekundárním postižením endodontu

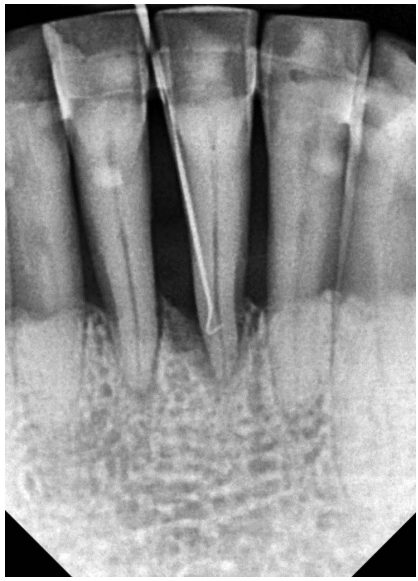

Obr. 5 Primárně parodontální léze se sekundárním postižením endodontu

Kombinovaná endodontická a parodontální léze

U zubu je přítomen jak infikovaný kořenový systém, tak hluboké postižení parodontu, u většiny případů je výrazná resorpce alveolární kosti a obnažené furkace. U kombinované léze nelze s jistotou určit, které onemocnění bylo primární příčinou. Onemocnění často probíhají chronicky a současně, dochází k zužování kořenových kanálků a tvorbě dentiklů, to poté činí endodontické ošetření velmi náročným. Klinicky je zub nevitální s hlubokým postižením parodontu.

Zkouška vitality prokáže nevitální zubní dřeň, sondáž parodontální sondou kolem zubu odhalí hluboký parodontální chobot s deposity plaku a zubního kamene a furkační sonda prokáže obnažené furkace. Bývá přítomna viklavost zubu II.–III. st.

U tohoto typu léze je indikováno současné ošetření obou typů tkání, jak zubní dřeně, tak parodontu. Prognóza zubu je však hraniční. Při neúspěchu primárního endodontického i parodontálního ošetření je vhodné doplnit chirurgické ošetření parodontu (Obr. 6, 7).

Iatrogenní parodontální léze: Perforace kořene

Iatrogenní perforace zubního kořene jsou závažnou komplikací při zubním ošetření a významně snižují prognózu zubu (11). Perforace bývají nejčastěji způsobeny při hledání vstupu do kořenového kanálku, při preparaci na kořenovou nástavbu či při neadekvátním použití rotačních endodontických nástrojů. Pokud k perforaci dojde, je vytvořena artefici-ální komunikace mezi parodontem a endodontem, kde dochází ke vzniku zánětlivé reakce a v místě defektu se tvoří granulační tkáň. Není-li perforace adekvátně ošetřena a kořenové kanálky hermeticky uzavřeny, vede tato komplikace obvykle ke ztrátě zubu (Obr. 8, 9).

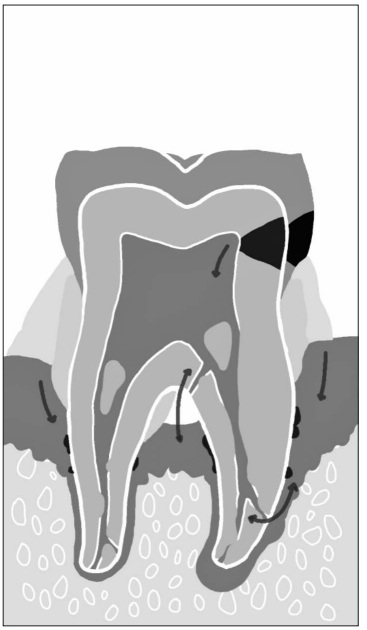

Obr. 6 Kombinovaná endodontická a parodontální léze

Obr. 7 Kombinovaná endodontická a parodontální léze

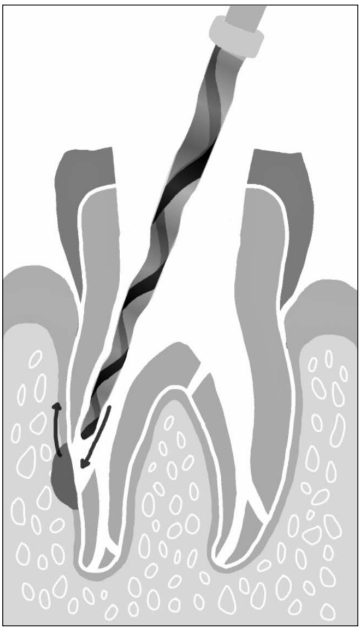

Obr. 8 Iatrogenní parodontální léze: Perforace kořene

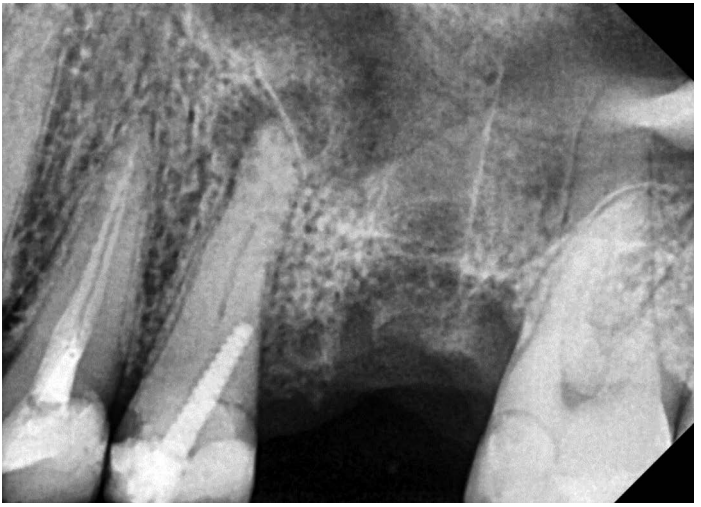

Obr. 9 Iatrogenní parodontální léze: Perforace kořene

Iatrogenní parodontální léze: Chemické látky ve stomatologii

Některé chemické látky používané zejména v konzervační stomatologii, mohou při neadekvátním použití způsobit až resorpci kořene zubu. Bylo prokázáno, že užití 30–35% peroxidu vodíku k vnitřnímu bělení zubu může indukovat cervikální resorpci kořene zubu (16). Výplachové roztoky běžně používané v endodoncii (např. chlornan sodný) mohou difundovat dentinovými tubuly a v kombinaci se zvýšenou teplotou mohou vést k poškození cementu, zánětu periodoncia a následně až k resorpci kořene. Resorpce kořene představuje závažnou komplikaci po stomatologickém ošetření a rapidně snižuje prognózu zubu. Ošetření těchto lézí je velmi komplikované s nízkým procentem úspěchu, často je takto postižený zub indikován k extrakci.

Iatrogenní parodontální léze: Koronární leakage

Koronární leakage neboli spára umožňuje průnik bakterií z dutiny ústní podél výplně či protetické práce do již endodonticky ošetřeného kořenového kanálku. Mnohé studie uvádějí, že toto je jedna z hlavních příčin selhání endodontického ošetření (12, 13, 14). Kořenové kanálky mohou být rekontaminovány a dochází ke vzniku apikální periodontitidy. Včasné adekvátní postendodontické ošetření předchází reinfekci kořenového systému a zabrání tak selhání ošetření.

Iatrogenní parodontální léze: Poranění zubu

Poranění zubu mohou být zjednodušeně klasifikována jako fraktury skloviny, fraktury klinické korunky bez zásahu zubní dřeně, fraktury klinické korunky s postižením zubní dřeně, odlomení klinické korunky, fraktury kořene, luxace a avulze (15). Léčba se liší podle typu poranění, a to následně určuje hojení tkání endodontu i parodontu. Mírná bolest nebo diskomfort a otok jsou hlavními klinickými příznaky. Při podezření na úraz zubu je kromě důkladné anamnézy a klinického vyšetření tvrdých i měkkých tkání nutné zhotovit i intraorální rentgenový snímek, který frakturu potvrdí. Adekvátní ošetření po traumatech zubů je obsáhlé téma a není předmětem tohoto článku.

Iatrogenní parodontální léze: Podélná fraktura kořene

Podélná fraktura kořene představuje uměle vytvořenou cestu mezi periodonciem a pulpální tkání, sekundárně zde dochází k infekci a zánětlivé reakci. Podélné fraktury kořene se vyskytují jak u vitálních, tak nevitálních zubů a nejčastěji bývají způsobeny úrazem. U vitálních zubů může být vertikální fraktura kořene pokračováním fraktury klinické korunky, nebo se může vyskytovat samostatně pouze na kořeni zubu. U nevitálních zubů se jako jedna z hlavních příčin v minulosti uváděl přílišný tlak na kořenové nástroje během laterální kondenzace (17). Vertikální fraktury jsou nejčastější příčinou extrakce u endodonticky ošetřených zubů.

DISKUZE

Tkáně zubní dřeně a periodoncia jsou ve velmi úzkém vztahu, komunikují přes foramen apicale, akcesorní kanálky a dentinové tubuly v kořeni zubu, mohou se tak vzájemně ovlivňovat a narušovat svou integritu. Ačkoli jsou tyto spojky mezi pulpou a periodonciem dlouhodobě známy, není zcela přesně popsán mechanismus přenosu infekce z jedné tkáně do druhé. Někteří autoři, jako například Rubach a Mitchel potvrzují, že onemocnění parodontu může ovlivnit stav zubní dřeně, pokud dojde k její expozici přes akcesorní kanálky či Jesenského kanálek nebo foramen apicale (5). Adriaens et al. uvádí, že zubní dřeň může být kontaminována průchodem bakterií z prostředí parodontálních chobotů přes dentinové tubuly na kořeni zubu, u kterého byl proveden scaling a root planing. Autoři uvádí, že dentinové tubuly vytvářejí rezervoár bakterií, ze kterého může dojít k rekolonizaci již ošetřeného kořene (8). Naopak studie Seltzera et al. jsou zcela v rozporu s tímto názorem (18, 19). Opírají se o fakt, že po ošetření parodontu u vitálního zubu k poškození pulpy nedojde, naopak je stimulována k produkci terciálního dentinu. Navíc tubulární tekutina proudí dentinovými tubuly směrem ven, čímž zabraňuje průchodu bakterií nebo jejich produktů. Langeland et al. uvádí, že k postižení pulpy dojde pouze, pokud onemocnění parodontu postoupilo až k foramen apicale (20).

Nová klasifikace zařazuje mezi endodontické parodontální léze i léze iatrogenní, je však otázkou, zda uznávat poranění zubu či vertikální fraktury zubů za iatrogenně způsobené.

Diferenciální diagnostika onemocnění pulpy a parodontu může být v některých případech velmi obtížná, pro adekvátní terapii je však zcela zásadní stanovení správné diagnózy. K tomu využíváme veškerých znalostí o zánětech zubní dřeně a parodontu, klinických vyšetření včetně rentgenového snímku. Etiologické faktory jako bakterie, plísně, viry, stejně tak další faktory jako trauma, resorpce kořene, perforace kořenového kanálku či zubní malformace hrají velmi významnou roli v progresi onemocnění. Vyhodnocením veškerých dostupných informací získáme komplexní obraz o stavu zubu a můžeme vyhodnotit, do které kategorie z nové klasifikace onemocnění patří a rozhodnout o dalším postupu ošetření.

ZÁVĚR

Endodontické ošetření zubu i základní ošetření parodontu je součástí denní praxe zubního lékaře. Cílem tohoto sdělení je poukázat na vzájemnou souvislost zubní dřeně a periodoncia a seznámit čtenáře s novou klasifikací. Vzájemnou provázanost tkání parodontu a endodontu musí brát zubní lékař v úvahu nejen při diagnostikování pulpo-parodontálních onemocnění, ale zejména v průběhu ošetřování postiženého zubu. Cílem je zachování stabilního a funkčního zubu bez známek zánětu.

SOUHRN

Úzký vztah tkání parodontu a endodontu umožňuje snadný prostup bakteriální infekce, která je nejčastější příčinou onemocnění zubní dřeně a parodontu. Rozlišení mezi jednotlivými typy onemocnění a jejich správná diagnostika je mnohdy náročná a symptomatický zub může odpovídat onemocnění obou typů tkání. Tato práce rozebírá vztah mezi zubní dření a periodonciem a upozorňuje na vzájemné souvislosti patologického postižení obou tkání. Uvádí stručný návod k diagnostice a léčbě jednotlivých typů lézí a seznamuje s novou klasifikací, která je, na rozdíl od předchozích, rozšířena o iatrogenní léze.

Current view of endodontic-periodontal lesions

SUMMARY

The very close interrelationship between the tissue of periodontium and dental pulp allows dissemination of bacterial infection. Bacterial infection is commonly considered as a causative factor of periodontal and pulpal disease. Differentiation between the disease of periodontium and pulp and its correct diagnosis could be very difficult and the symptomatic tooth can have pain of periodontal and/or pulpal origin. This paper discusses the relationship between both tissues and their diseases, presents recommendation for its right diagnose and treatment according to the new classification, which is enriched with the iatrogenic lesions.

LITERATURA

1. Adriaens P., Boever J., Loesche W.: Bacterial invasion in root cementum and radicular dentin of periodontally diseased teeth in humans: a reservoir of periodontopathic bacteria. J. Periodontol. 59 (4), 1988: 222–230. – 2. Adriaens P., Edwards P., Boever J. et al.: Ultrastructural observations on bacterial invasion in cementum and radicular dentin of periodontally diseased human teeth. J. Periodontol. 59 (8), 1988: 493–503. – 3. Jew R., Weine R., Keene J. et al.: A histologic evaluation of periodontal tissues adjacent to root perforations filled with Cavit. Oral Surg., Oral Med., Oral Pathol. 54 (1), 1982: 124–135. – 4. Andreasen J., Andreasen J., Skeie A. et al.: Effect of treatment delay upon pulp and periodontal healing of traumatic dental injuries: a review article. Dental Traumatol. 18 (3), 2002: 116–128. – 5. Rubach W., Mitchell D.: Periodontaldisease,accessory canals and pulp pathosis. J. Periodontol. 36, 1965: 34–38. – 6. Lindhe J.: Tratado De Periodontia Clinicae Implantologia Oral, Guanabara Koogan, Rio de Janeiro, Brazil. 1999. – 7. Simon J., Glick D., Frank A.: The relationship of endodontic-periodontic lesions. J. Periodontol. 43 (4), 1972: 202–208. – 8. Torabinejad M., Trope M.: Periodontal endodontic consideration. In: Walton R., Torabinejad M. Principles and Practice of Endodontics. 3. vydání, W. B. Saunders, Philadelphia. 2002: 466–485. – 9. Peřinka L., Bartůšková Š., Záhlavová E.: Základy klinické endodoncie. 2. vydání. Praha: Art D Grafický ateliér Černý. 2009: 38–43. – 10. Fouzan K. S.: A new classification of endodontic-periodontal lesions. Int. J. Dent. 2014, Epub. – 11. Lee S., Monsef M., Torabinejad M.: Sealing ability of amineral trioxide aggregate for repair of lateral root perforations. J. Endodontics 19 (11): 1993: 541–544. – 12. Saunders W., Saunders E.: Coronal leakage as a cause of failure in root-canal therapy: a review. Endodontics & Dental Traumatol. 10 (3), 1994: 105–108. – 13. Wilcox L., Diaz-Arnold A.: Coronal microleakage of permanent lingual access restorations in endodontically treated anterior teeth. J. Endodontics, 15 (12): 1989:

584–587. – 14. Goldman M., Laosonthorn P. R. R., White R.: Microleakage full crowns and the dental pulp. J. Endodontics. 18 (10), 1992: 473–475. – 15. Bakland L., Andreasen F., Andreasen J.: Management of traumatized teeth. in Principles and Practice of Endodontics, Walton R aTorabinejad M, Eds. 3. vydání, WB Saunders, Philadelphia. 2002: 445–465. 16. Tredwin C., Naik S., Lewis N. J. et al.: Hydrogen peroxide tooth-whitening (bleaching) products: review of adverse effects and safety issues. Br. Dent. J. 200 (7), 2006: 371–6. – 17. Mamoun J. S., Napoletano D.: Cracked tooth diagnosis and treatment: An alternative paradigm. Eur. J. Dent. 9 (2), 2015: 293–303. – 18. Seltzer S., Bender I., Nazimov H. et al.: Pulpitis induced interradicular periodontal changes in experimental animals. J. Periodontol. 38 (2), 1967: 124–129. – 19. Seltzer S., Bender I., Ziontz M.: The interrelationship of pulp and periodontal disease. Oral Surg., Oral Med., Oral Pathol. 16 (12,: 1963: 1474–1490. – 20. Langeland K., Rodrigues H., Dowden W.: Periodontal disease, bacteria, and pulpal histopathology. Oral Surg., Oral Med., Oral Pathol. 37 (2), 1974: 257–270.

Adresa autorky: M. Ch., alej Svobody 80, 304 60 Plzeň

Plzeň. lék. Sborn., 85, 2019: 75–89

JAN EVANGELISTA PURKYNĚ

L. Čeledová, R. Čevela

Ústav sociálního a posudkového lékařství Lékařská fakulta UK v Plzni

Jaký byl Jan Evangelista Purkyně? Každý z nás se s jeho jménem již setkal. Víme, že tento velký český vědec, veskrze renesanční člověk, dosáhl světového věhlasu, ale jaký opravdu byl, co cítil a o co se zajímal tento muž, jehož podobu zvěčnil Josef Mánes spolu s jeho vnukem, snachou a synem Karlem na pražském staroměstském orloji? Purkyňovu tvář jako tvář jednoho z husitů zachytil i Josef Čermák na svém obraze Husité brání průsmyk. Petr Maixner namaloval dobře známý Purkyňův portrét k padesátému výročí jeho doktorátu. Busta Purkyně stojí v pantheónu Národního muzea mezi dalšími bustami významných postav české historie.

Purkyně pocházel z rodu rolníků. Narodil se 18. 12. 1787 v Libochovicích jako syn Josefa Purkyněho, kontribučního písaře na ditrichsteinském panství ve Vlachově Březí, a Rozálie Šafránkové. Purkyně se narodil za vlády Josefa II, tedy do nejvýznamnější epochy osvícenského absolutismu u nás. Dva roky po jeho narození se Purkyňovým narodil druhý syn Emanuel a za další dva roky syn Josef.

Po smrti otce museli Purkyňovi opustit bydlení na zámku a přestěhovali se do města. Ještě než začal chodit do školy, učil se malý Jan číst z knihy Orbis Pictus a Komenského pak obdivoval celý svůj život.

Purkyně chodil do školy v Libochovicích, ale v deseti letech odešel na piaristické gymnázium v Mikulově. Piaristé nahradili na gymnáziích jezuity poté, co byl v r. 1773 zrušen jezuitský řád. Tereziánské a josefínské reformy zdůraznily třídní charakter školství a chudí žáci, mezi které Jan patřil a tvrdé bídy si okusil opravdu hodně, si museli na školní poplatky vydělat, např. se mohli stát kostelními zpěváky, choralisty v kostele. Jan vždy rád zpíval a hrál, nejprve na pikolu a poté na housle. Proto mohli přátelé Rozálie pomoci Jana umístit na mikulovské gymnázium jako chóristu. Zde začala Janova láska k Schillerovým básním, se kterými se seznámil díky bohatě zásobené klášterní knihovně v Mikulově, jeho zájem o výtvarné umění i snaha učit se cizím jazykům.

V r. 1804 byl Purkyně přijat do řádu, dostal jméno Silverius a připravoval se na učitelské povolání, studoval francouzštinu a italštinu. Noviciát měl trvat dva roky, ale on jej splnil za rok. Učil pak ve Strážnici a poté ve filozofickém ústavu v Litomyšli. Začal jej však lákat život mimo klášter, chtěl svobodně nabývat další znalosti, a proto v r. 1807 odešel z Litomyšle pěšky zpět do Libochovic, kam dorazil bos po pěti dnech, když se mezitím zastavil i v Praze, kde strávil večer v divadle.

Na podzim r. 1807 vstoupil Purkyně do druhého ročníku tříletého filozofického studia pražské univerzity. Lze předpokládat, že navštěvoval i přednášky z češtiny J. Nejedlého, neboť mu v r. 1814 vyšla ve vídeňském časopise Prvotiny krásného umění první česká reflexivní báseň „Obrážení obrazu bez konce“:

Obrážení obrazu bez konce

Večerní se slunce rdí
nad horami stoje,
po obloze západní
lučí záře svoje.
Pod horami modrými
jezero se šíří,
nad vodami hladkými
červánky se pýří.
K vodám louka zelená
znenáhla se níží,
po ní stáda bekotná
napájet se blíží.

Po ukončení třetího ročníku studia nedovolila Purkyněmu finanční situace ve studiu pokračovat, a tak přijal nabídku stát se učitelem ve šlechtické rodině u barona Hildprandta v jihočeské Blatné. V r. 1812 se Purkyně vrátil z Blatné do Prahy na univerzitu a začal studovat medicínu. Přestože mu poskytl baron Hildprandt finanční pomoc, zažil Purkyně při studiu opět hodně bídy.

Ve třetím ročníku medicíny se Purkyně seznámil s profesorem J. N. Rustem, a to prostřednictvím svého profesora chirurgie I. Fritze, u kterého byl praktikantem. Toto seznámení mělo pro Purkyněho životní význam. Přivedlo jej mezi svobodné zednáře a později mu zajistilo získání vratislavské profesury, neboť prof. Rust Purkyněho představil berlínskému profesoru anatomie a fyziologie K. A. Rudolphimu, který získání jeho profesury podpořil.

V době svých posledních prázdnin v Blatné dostal Purkyně prostřednictvím Fritze nabídku stipendia pruské vlády, zaslanou prof. J. N. Rustem. Měl možnost stát se profesorem zvěrolékařství v Berlíně, ale odmítl. Přesto profesor Rust slíbil, že zůstane nadále jeho protektorem a tento svůj slib splnil stoprocentně, když jej doporučil za člena berlínské zednářské lóže.

V r. 1817, v němž disputoval, mu bylo 30 let a to byl věk, ve kterém se jeho vrstevníci stávali profesory. Purkyňovým učitelem byl Antonín Jungmann, bratr Josefa Jungmana, se kterým se Purkyně seznámil, když se chtěl stát básníkem. Tohoto svého záměru se za svých lékařských studií ale vzdal. Přesto rád dál chodil do kruhu vlasteneckých pracovníků kolem Jungmanna. Pomáhal nejen tvořit vědu v českém jazyce, ale podílel se na vydání českého časopisu Krok, tento název sám navrhl. V časopise pak publikoval nejen své články vědecké, ale i básně.

Za deset dní po promoci byl Purkyně navržen na místo prosektora a od 15. ledna 1819 se stal pomocníkem anatoma Ilga a fyziologa Rosenberga s platem 300 zlatých ročně, který mu byl po dvou letech zvýšen na 400 zlatých.

Purkyně se v letech 1820–1822 ucházel o několik profesur, např. anatomie v Lublani či farmakologie v Praze, ale všechny jeho pokusy skončily neúspěšně. Možná je to tím, že byl v té době pravděpodobně členem tajné společnosti Iluminátů, jak dokládá zachované vyjádření I. Nádherného k jeho žádosti o profesuru na katedře anatomie a fyziologie ve Štýrském Hradci.

V r. 1826 byl Purkyně přijat v Berlíně do zednářské lóže Zum Pilgrim, v níž měl vedoucí postavení pruský generální chirurg prof. Rust. Ve velmi krátké době se stal z učně tovaryšem a poté mistrem. Byl to ten prof. Rust, jehož z vídeňského chirurgického primariátu vyhnal Stifft, který panoval nad lékaři ve Vídni jako I. Nádherný v Praze. Jestliže z jakéhokoliv důvodu sdělil I. Nádherný do Vídně, že Purkyně byl a možná ještě je členem tajné společnosti, pak touto denunciací znemožnil Purkyněmu získat v době metternichovské reakce jakoukoliv katedru kdekoliv v monarchii.

V Prusku, ke kterému tehdy Vratislav patřila, nebyly tajné společnosti na indexu jako v Rakousku. Sám Rust byl staničním mistrem berlínské zednářské lóže, velkým mistrem byl pruský princ. Purkyněho členství nebylo tedy překážkou, spíše naopak. V Německu, resp. v Prusku se nepodrobovali žadatelé o profesorská místa konkursním zkouškám. Bylo tam obvyklé, že se vědečtí pracovníci habilitovali a o profesuru žádali habilitovaní docenti. Purkyně nebyl docentem a nadto byl z katolického Rakouska, což nebylo v evangelickém Prusku běžné.

Velmi důležité bylo, že se Purkyně rozhodl odcestovat v září 1822 do Německa, a to dokonce tajně, bez pasu. Kromě toho, že se v Lipsku zúčastnil prvního sjezdu německých přírodovědců a lékařů, odjel do Berlína, kde jej profesor Rust představil svým přátelům, kteří rozhodovali o udělení profesury ve Vratislavi. Jedním z nich byl i profesor anatomie a fyziologie Karl Asmund Rudolphi, rovněž svobodný zednář, jehož stanovisko v Purkyněho prospěch mělo rozhodující význam. Purkyně se za několik let oženil s jeho dcerou.

V Berlíně Purkyně pochopil, že pro jeho působení v Prusku, bude mít význam jeho vztah ke Goethovi, básníkovi, vědci a svobodnému zednáři. Problém byl v tom, že Goethovy práce o barvách nebyly v jeho doktorské disertaci uvedeny. Proto podnikl Purkyně cestu za Goethem do Výmaru, a to 10.–12. prosince 1822. Není pochyb o tom, že dokázal o čtyři desetiletí staršího Goetha zaujmout, o čemž svědčí doporučující dopis, který mu napsal.

11. ledna 1823 z rozhodnutí pruského krále Fridricha Viléma III. byl Purkyně jmenován profesorem ve Vratislavi. Svou vratislavskou kariéru zahájil habilitačním spisem De examine physiologico organi visus et systematis cutanei. Jeho odborná autorita byla rok po příchodu do Vratislavi oceněna přijetím do Slezské vlastenecké společnosti (Schlesische Gesellschaft für vaterländische Kultur), učené společnosti, na jejíž půdě přednesl Purkyně do r. 1850 přes 60 sdělení o svých pracích a objevech.

V r. 1825 vydal spis Beobachtungen und Versuche zur Physiologie der Sinne, oder Neue Beiträge zur Kenntnis des Sehens in subjektiver Hinsicht, v němž se vrátil k tématu své disertační práce. V následujících letech se věnoval plnění svých učitelských povinností a také podnikal experimenty v mnoha oblastech morfologie živočichů i rostlin.

Během prvních patnácti let vratislavského období Purkyně publikoval svoje nejvýznamnější objevy a spisy. Z nich nejvyššího ocenění dosáhl spis z r. 1830 De cellulis antherarum fibrosis nec non de granorum pollinarium formis commentatio phytotomica,

oceněný Monthyonskou cenou Francouzské akademie. Horlivá vědecká činnost představovala pro Purkyněho i překonání nešťastných událostí v rodinném životě.

Purkyně projevoval svůj zájem o vývoj české a slovanské kultury nejen ve styku se svou vlastí. Např. v letech 1829–1830 byl jmenován členem Společnosti pro pomořanské dějiny a pravěk. Společnost od něho žádala a také získala pomoc pro studium slovanského původu místních jmen v Pomořanech a rukopis Swatobor.

V r. 1831 byl zřízen z iniciativy F. Palackého, J. Jungmana a J. S. Presla fond na vydávání českých knih Matice česká. Jejím členem se Purkyně stal v r. 1832 a byl zde veden v členském seznamu pod číslem 42.

V r. 1834 se Purkyně seznámil s farářem J. Kačerem, který uchovával dva vzácné rukopisy z pozůstalosti Komenského – Statuta synodalia bohaemorum a rukopis Tuchlivý, které koupil v Lešně. Purkyně po upozornění Kačerem zajel do Lešna, kde našel v tamějším kostelním archivu Historii bratří českých a později zde objevil rukopis Komenského Velké didaktiky. Purkyně objevil i další staré české rukopisy, jako např. Moudrost starých Čechů, ale národ si toho ani nevšiml. V r. 1832 nalezl ve Vratislavi rukopis kroniky Přibíka Pulkavy z Radenína. V r. 1839 objevil v Olešnici žaltář z r. 1306, který dal přepsat a poslal jej Šafaříkovi ke studiu.

Purkyňovým prostřednictvím se do Čech dostávaly polské, ruské a jiné slovanské knihy a časopisy a naopak propagoval v cizí, zejména německé veřejnosti, české a jiné slovanské spisy. Sám napsal předmluvu a podílel se na vydání Szunkiewiczova polského překladu Čelakovského Ohlasu písní českých.

Purkyně sám psal básně a překládal poezii cizích autorů do češtiny, ačkoliv nebyl „poeta natus“. Purkyňovy básně vedly od mladických pokusů o latinské hexametry a německé verše, o nichž se zmiňuje ve své autobiografii Nitky z mého života, přes příležitostné básně a epigramy až k reflexivním skladbám, v nichž střídal filozofické úvahy s ironickými a sebeironickými šlehy.

Na jaře 1841 vydal dva svazky překladů Schillerových lyrických básní, které se setkaly při schillerovských oslavách ve Vratislavi s nadšeným ohlasem. První věnoval svému otcovskému příteli baronu Hildprandtovi a druhý ruskému generálovi Vladimíru Porfiroviči Molostovovi, ve kterém poznal dobrého znalce ruské literatury a uzavřel s ním dlouhodobé přátelství. Schillera překládal Purkyně plných 40 let, a to většinou ve Vratislavi.

Purkyně rovněž pořídil soupis bohemik v knihovnách Německa a založil ve Vratislavi Towarzystwo literacko – słowanskie. Do češtiny přeložil nejen básně Schillerovy a Tassův Osvobozený Jeruzalém, ale rovněž pořídil i polský překlad Čelakovského Ohlasu písní českých. Ve svých aktivitách týkajících se rozvoje slovanské kultury byl dále podpořen v r. 1842, kdy do Vratislavi jako profesor slovanských literatur přišel právě František Lad. Čelakovský. R. 1848 se Purkyně účastnil Slovanského sjezdu v Praze a při té příležitosti byl jmenován doktorem filozofie honoris causa pražské univerzity.

Za veškerý svůj přínos pruskému státu byl Purkyně r. 1842 vyznamenán pruským řádem Červeného orla 3. třídy.

Purkyně, ač velmi vědecky úspěšný a společensky oceňovaný, se ve Vratislavi necítil šťastný a celou dobu usiloval o návrat do Prahy. To se mu povedlo až v r. 1850, v jeho 63 letech, v době bachovského absolutismu.

Purkyně začal přednášet česky a svoje úsilí zaměřil především na vybudování fyziologického ústavu, což se mu podařilo, a jeho otevření 6. října 1851 lze považovat za největší událost v kulturním a vědeckém životě Prahy 50. let 19. století. Byl umístěn ve Spálené ulici, ale umístění považoval Purkyně za provizorní, nicméně toto provizorium přetrvalo do konce jeho života. Při příležitosti otevření ústavu přednesl Purkyně německou přednášku Pojem fyziologie, její poměr ku vědám přírodním a ku vědám i umění vůbec, a metody jejího teoretického a praktického učení, vychovávání fyziologů, zakládání fyziologických ústavů. Tato přednáška je souhrnem Purkyňových názorů na fyziologii, završením koncepce, jejíž základ byl položen v r. 1827 v uspořádání Purkyňových přednášek ve Vratislavi. Purkyně fyziologii chápal jako vědu o zákonech organické přírody, o zákonech života.

Purkyně byl stále velice kulturně, vědecky a společensky činný i mimo půdu univerzity. Nákladem Matice české začal r. 1853 vycházet první český přírodovědecký měsíčník – časopis Živa, jehož vydávání navrhl Purkyně na schůzi Přírodovědeckého sboru Muzea království českého v říjnu r. 1852. R. 1857 začaly vycházet přílohy Živy – technologický časopis Průmyslník, zaměřený na potřeby českých řemeslníků a populárně psaný Domácí lékař. V Živě publikoval Purkyně své cenné autobiografické články, mnoho populárně vědeckých statí, recenzí i české zpracování svého spisu z r. 1825 O vytvořování vajec uvnitř těla slepičího a na počátku šedesátých let program budoucí české národní akademie. Purkyňova snaha po popularizaci vědy se uplatnila v padesátých letech v jeho činnosti v Jednotě pro povzbuzení průmyslu v Čechách. Bylo hlavně jeho zásluhou, že byla v Praze slavnostně otevřena 8. března 1853 první česká průmyslová škola.

V polovině padesátých let se Purkyně dostal pod policejní dohled, a to nejen díky svému přátelství s Boženou Němcovou a skupinou kolem Vojty Náprstka, ale i pro své členství v berlínské zednářské lóži.

Ve Sborníku J. E. Purkyně – život a dílo, který uspořádala E. Trávníčková a vydalo Avicenum v r. 1986, je stať o životě Purkyněho od R. Rozsívalové a L. Niklíčka, ve které se uvádí, že se Purkyně musel vzdát zvláštním písemným prohlášením svého členství v berlínské zednářské lóži, neboť byl právě v polovině padesátých let pro své členství u svobodných zednářů pod policejním dohledem.

Oproti tomu uvádí Jan Kvasnička ve své přednášce o Purkyněm v Clam-Gallasově ze dne 10. 9. 2001, že Purkyně byl členem berlínské Lóže Zum Pilgrim (U poutníka) od r. 1826 do r. 1855. Byl přijat o prázdninách r. 1826 na doporučení svého tchána Karla Rudophiho. V r. 1827 ve dvou sezeních v intervalu dvou týdnů byl povýšen na tovaryše a mistra.

Prof. Johann Nepomuk Rust (1775–1884), jenž byl Velkým Mistrem této Lóže, byl tím, kdo jako člen pruské vlády a hlavní královský lékař, dal podnět k přijetí J. E. Purkyně na profesorské místo ve Vratislavi (Breslau). Purkyně se v té době přátelil s J. W. Goethem, též svobodným zednářem.

V pozůstalosti J. E. Purkyně (Státní lékařské muzeum v Praze) je i bijou Lóže Fridrich zum goldener Zepter (Fridrich U zlatého žezla) z Vratislavi. Sám Purkyně ale v seznamu členů vratislavské lóže uveden není. V r. 1855 při policejním výslechu, neboť se v Rakousku členství v tajné lóži neslučovalo s funkcí univerzitního profesora, popřel v Praze spojení s vratislavskou lóží, ale sám se hrdě hlásil k členství v lóži svobodných zednářů v Berlíně.

Rovněž se hájil tvrzením, že nevěděl, že je svobodné zednářství v Čechách zakázáno. Do policejního protokolu řekl, že se prostřednictvím profesora Rusta seznámil s více tamními členy, s jejich úctyhodným chováním a morální změnou života, a že do řádu ho táhla humanita, dobročinnost, zbožnost a krásné cíle, které se tam pěstovaly. Při druhém vyšetřování v r. 1857 se tehdejší ministr vyučování hrabě Lev Thun spokojil s Purkyněho slibem, že nikdy nebude náležet k žádné tajné společnosti, poněvadž prý není vůbec v jeho povaze, konati něco tajně, může-li konati dobro veřejně.

V udání konfidenta z r. 1868, uloženého v archivech pražské policie, se uvádí, že v Praze se myšlenkou založit v Čechách zednářskou lóži zabývá Josef Frič, a že k provedení záměru přibral J. E. Purkyně, s nímž se o tajném spolku radí. Charakteristické a na svou dobu odvážné je vypravování Jana Nerudy o návštěvě Velkého Orientu francouzského v Paříži:

„Freimauerství vždy se nám jevilo za něco cizího, tajného; co mladíci kupovali u antikváře za naspořený groš především knihy o freimauerství jednající a zvláštní záchvěv nás jímal, když nám jistý pražský měšťan a jistý profesor na filosofické fakultě (J. E. Purkyně) byl tajuplně označen co tajuplný člen které lóže, myslím vratislavské. Jakž by nepůsobil na mladistvou fantasii spolek, který původ svůj vypisuje z egyptských a řeckých mystérií, z dávných spolků Pythagorejců a Therapeutů, jehož mravověda se zakládá na sedmi zákonech Noamových, společenský život na sodaliciích římských, symbolika na stavbě Šalamounova chrámu! Dojem ten mladiství podrží povždy jistou svěžest… Masonský řád nezná rozdílu ani stavu ani náboženství ani pohlaví, v něm je úplná rovnost, čistá lidskost… Každý opravdový vzdělanec je nyní ‚svobodným zedníkem' a staví na dómu všeobecné humanity."

V srpnu 1859 ve své funkci skončil Alexandr Bach a v prosinci 1860 se stal předsedou vlády Antonín Schmerling. Cílem jeho politiky bylo centralistické uspořádání monarchie a 26. února 1861 byla vydána oktrojovaná ústava tzv. Únorový patent. V této složité situaci vyvrcholila Purkyněho, i přes jeho již vyšší věk, aktivní účast v české politice, vědě a kultuře. Na jaře r. 1861 byl zvolen poslancem českého zemského sněmu za okres slánský, velvarský a libochovický. Dne 11. dubna 1863 pronesl na zasedání zemského sněmu projev, jehož základní myšlenkou byl požadavek svobody veřejného mínění a svobody tisku. Dále vyjádřil přesvědčení o potřebě vědeckého přístupu ke společenským problémům a o zákonitosti ve společenském vývoji.

Prohloubení Purkyňova rozchodu s Palackým a jeho politickými stoupenci, který lze pozorovat již od čtyřicátých let, se projevovalo v Purkyňově činnosti v mnoha spolcích, jež byly na začátku šedesátých let zakládány. Měl podíl na založení Hlaholu, Sokola, Svatoboru. Významná byla jeho činnost v Umělecké besedě, kterou založili v březnu r. 1863 mladí čeští spisovatelé, „májovci", výtvarníci a hudebníci. Jako místostarosta Umělecké besedy spolupracoval s Vítězslavem Hálkem, Janem Nerudou, Karlem Sabinou a mnoha dalšími.

V letech 1861–1863 uveřejnil Purkyně nejprve v Živě a poté samostatně spis zvaný Akademia. Jsou v něm shrnuty jeho představy o organizaci vědecké práce, výchově vědeckých pracovníků a především o místě vědy v moderním národním společenství. Tento Purkyňův spis se stal pro českou vědu dlouhodobým, přesným a inspirujícím programem a na začátku padesátých let 20. století byl jedním ze základních ideových východisek pro založení a činnost Československé akademie věd.

Na počátku r. 1862 se díky J. Podlipskému a B. Eiseltovi, zakladateli české interní kliniky, podařilo uskutečnit dávnou Purkyněho myšlenku, založení českého lékařského časopisu. 12. ledna 1862 vyšlo první číslo Časopisu lékařů českých a 16. července 1862 se sešla první valná hromada Spolku českých lékařů. Purkyně byl zvolen jeho předsedou. Dne 18. dubna předložil Purkyně zemskému sněmu petici Spolku českých lékařů a mediků, která požadovala úplné zrovnoprávnění češtiny a němčiny na pražské lékařské fakultě. Její vyřízení bylo tristní, neboť byly povoleny pouze české přednášky ze soudního lékařství.

Purkyněmu se dostalo výrazných poct při oslavách jeho 80. narozenin v r. 1867 a při oslavách jeho padesátého výročí získání doktorátu, tzv. zlatý doktorát, v prosinci r. 1868. V dubnu 1868 mu byl dokonce udělen dlouho odepíraný Leopoldův řád a stal se rytířem, šlechticem. Současně ho zasáhla krutá osobní rána, zemřel jeho syn Karel, a Purkyněmu začalo ubývat sil.

Dne 28. července roku 1869 Purkyně umírá.

Když v sobotu 30. července 1869 v 6 hodin odpoledne šel Prahou na Vyšehradský hřbitov pohřební průvod, loučili se s Purkyněm zástupci všech tříd a vrstev tehdejší české společnosti.

Odešel geniální vědec, mimořádná osobnost kulturní, velký filozof, umělec života a apoštol humanity, jak jej nazval Neruda.

LITERATURA

1. Svačina S. a kol.: Jan Evangelista Purkyně a jeho význam pro současnou a budoucí medicínu. Praha: Mladá fronta, 2017. – 2. Svobodný P., Hlaváčková L.: Dějiny lékařství v českých zemích. Praha: Triton, 2004.

Příloha č. 1

Nejdůležitější data ze života, vědeckých prací a objevů J. E. Purkyně

1787 – **18. 12**. Jan Purkyně – narozen v Libochovicích
1798 – odchází jako chórista na trojtřídku při piaristickém gymnáziu v Mikulově
1801–1804 studuje na piaristickém gymnáziu v Mikulově, po ukončení studií vstupuje do piaristického řádu
1805–1806 učitel na piaristickém gymnáziu ve Strážnici
1806–1807 studium filozofie v Litomyšli
1807 – opouští piaristický řád a filozofické studium v Litomyšli, vrací se pěšky přes Prahu do Libochovic
1807–1809 studium filozofie na pražské univerzitě, výzkum zvukových obrázků
1808 – navštěvuje Josefa Jungmanna v Litoměřicích
1810–1812 vychovatel v rodině barona Hildprandta v Blatné
1812–1818 studia na lékařské fakultě v Praze, pokračování výzkumu zvukových vln, počátky výzkumu subjektivních zrakových jevů, pokusy s ipecacuanhou, stálé návštěvy v Blatné, seznámení s komtesou Adélou Desfoursovou

1814 – v Prvotinách krásných umění ve Vídni J. N. Hromátko uveřejňuje Purkyňovu první českou báseň
1**816–1818** praktikuje na chirurgické klinice prof. Fritze
1818 – obhajuje doktorskou disertaci Beitrage zur Kenntnis des Sehens in subjectiver Binsich, promoce 9. 12.
1319–1823 asistentem-prosektorem anatomie v Praze
1822 – podává návrh na zřízení Ústavu pro podporování české literatury při Muzeu, uchází se o profesuru anatomie ve Štýrském Hradci
10. 9. – cesta na první sjezd německých přírodovědců a lékařů v Lipsku a do Berlína, setkání s prof. K. A. Rudolphim, seznámení s jeho dcerou Julií
10. 12. – navštěvuje J. W. Goetha ve Výmaru
1823 – nastupuje místo profesora fyziologie na univerzitě ve Vratislavi
1823 – obhajuje habilitační disertaci De examinephysiologico organi visus et systematis cuta nei
1824 – přijat do Slezské vlastenecké společnosti, v níž přednesl do r. 1850 přes šedesát zpráv téměř o všech svých pracích a objevech
1827 – sňatek s Julií Rudolphiovou, poprvé děkanem lékařské fakulty
1829 – narození dcery Rosálie, zvolen členem Academia Leopoldino Carolina Naturas Curiosorum
1832 – umírá Goethe, Purkyně jmenován členem Královské akademie věd v Berlíně, epidemie cholery ve Vratislavi, umírají obě dcerky, Rozárka a Johanna, získává „velký" Plósslův mikroskop a začíná své výzkumy drobnohledné skladby živočišných tkání, nalézá ve Vratislavi rukopis kroniky Přibíka Pulkavy z Radenína
1832 – **30. 11**. umírá K. A. Rudolphi
1835 – **12. 2.** umírá manželka Julie Purkyňová
1836 – jmenován dopisujícím členem Carské akademie věd v Petrohradě
1837 – účast na sjezdu německých přírodovědců a lékařů v Praze, zápis ze sjezdu dokladem o prvenství Purkyňovy buněčné teorie před buněčnou teorií prof. Schwanna z r. 1839
1839 – otevření fyziologického ústavu ve Vratislavi, nalézá v Olešnici český žaltář
1841 – **7. 11.** cesta do Prahy, přednáší v Královské společnosti nauk, znovu cesta do Lešna, nalézá Komenského Didaktiku a Moudrost starých Čechů, jednání o jejich zapůjčení a koupi, která úspěšně zakončí v r. 1847
1842 – překlad Schillerových básní do češtiny, vyznamenán pruským řádem Červeného orla 3. třídy, Fr. L. Čelakovský přichází jako profesor slovanských literatur do Vratislavi
1843–1845 výzkum oběhu krve a dýchání, užití spirometru
1846–1849 fyziologický podklad bdění a spánku, otázka snů, studium hypnózy
1847 – umírá Josef Jungmann
1848 – k 500. výročí založení pražské univerzity jmenován čestným doktorem filozofie, účast na Slovanském sjezdu v Praze
1850 – přichází do Prahy jako profesor fyziologie na lékařské fakultě, jmenován členem Royal Society v Londýně
1851 – **6. 10.** otevření nově zřízeného fyziologického ústavu v Praze, jmenován předsedou přírodovědeckého sboru Českého muzea

1853 – zakládá a vydává naučný časopis Živa (1853–1863)
1856 – cesta do Paříže na světovou výstavu, setkání s Jar. Čermákem, který maluje Purkyňův portrét a s M. J. P. Flourensem
1860 – jmenován členem Akademie der Wissenschaften ve Vídni
1861 – jmenován dopisujícím členem Academiedes Sciences v Paříži, zvolen poslancem českého sněmu, založení Spolku českých lékařů, cesta do Vratislavi na oslavy 50 let obnovení univerzity
1861–1863 píše úvahy Akademia a O zřízení České národní akademie vědecké ve spojení s Českým národním muzeem – pevné základy pro vývoj české vědy
1862 – začíná vycházet Časopis lékařů českých, vyznamenán řádem sv. Vladimíra
18.–24. 9. účast na sjezdu německých přírodovědců a lékařů v Karlových Varech
1865 – návštěva Slovenska, účast na sjezdu maďarských lékařů a přírodovědců v Prešpurku – Bratislavě
1866–1867 účastní se jednání o zavedení češtiny jako vyučovacího jazyka na univerzitě i o rozdělení univerzity na českou a německou
1867 – vychází Purkyňův spis Austria polyglotta, návrh na řešení národnostní otázky v rakouské monarchii, oslava Purkyňových 80. narozenin, ražena medaile V. Seidana
1868 – mladší syn malíř Karel umírá, Purkyně vyznamenán rytířským řádem Leopoldovým, jako zástupce vědy zúčastní se slavnosti kladení základního kamene k Národnímu divadlu
10. 12. – oslava 50. výročí Purkyňova doktorátu
1869 – vyznamenán pruským řádem Červeného orla 2. třídy. Purkyňův zdravotní stav se velmi zhoršuje
28. 7. 1869 – umírá v Praze

Příloha č. 2

Objevy Jana Evangelisty Purkyně

Subjektivní zrakové jevy (1818–1825)

Již jako medik studoval Purkyně různé subjektivní zrakové jevy, jako např. tlakové obrazce, světlostinné obrazce, cévní obrazce (rozvětvení cév ve vlastním oku), obrazce z oslnění, subjektivní pocity ve tmě (fosfény), znázornění slepé skvrny, dvojité a nepřímé vidění, barvoslepost periferních částí sítnice, tzv. Purkyňův fenomén, světelné stopy.

Postup objektivního vyšetřování oka (1823)

Pozoruhodné je především využití reflexních obrázků k měření zakřivení rohovky. Popsal pozorování předního segmentu oka v šikmém fokálním osvětlení a biomikroskopii oka. Ukázal i možnost pozorování očního pozadí zaživa (princip oftalmoskopie zavedené Helmholtzem v r. 1850).

Vyšetřování kožního povrchu (1823)

Purkyně popsal typy kreseb kožních lišt (základ daktyloskopie), pozoroval kožní kapiláry in vivo.

Fyziologická praxe (1823)

Zdůraznil význam konstituce v lékařství, s níž souvisí rozdíly i mezi zdravými jedinci, a nutnost individualizace ve vyšetřování a v posuzování nemocných.

Závrať, držení těla, udržení rovnováhy (1820–1827)

Zabýval se vztahy mezi smyslovými počitky, závratí, vnímáním prostoru, držením těla a udržením rovnováhy. Poukázal na mimovolný vznik kompenzačních svalových stahů vedoucích k udržení rovnováhy. Popsal nystagmus (kompenzační pohyby očí) za světla i ve tmě. Lokalizoval čidlo pro vznik závrati v hlavě. Zjistil, že poranění mozečku vyvolá pocity podobné závrati.

Následky pokusných poranění mozku a mozečku (1824–1826)

Větší poranění velkého mozku způsobí ochrnutí a hluboký spánek. Pohyby jsou zachovány, ale bezúčelné. Poranění čtverohrbolí: mydriáza, ztráta zraku, asymetrie pohybů, závrať, krouživé pohyby.

Poranění mozečku: ztráta souhry pohybů, porušení vnímání prostoru. Následky jednostranného poškození vznikají zvýšením činnosti druhé strany.

Mozeček má dva vztahy: k svalovému systému – koordinuje volní pohyby, k vlastnímu mozku – vytváří představu prostoru.

Zkoušení léků – fyziologická farmakologie (1820–1829)

Purkyně začal již jako medik zkoušet účinky léků sám na sobě. Zdůraznil význam pokusu na vlastním těle na rozdíl od pokusu na zvířeti, zvláště u léků, které působí na psychické a smyslové funkce.

Popsal tyto účinky léků:

Digitalis: růžové mžitky před očima jako časný příznak intoxikace.

Belladonna: vliv na vidění do blízka.

Kafr: vliv na psychické funkce, v malých dávkách stimulující, ve velkých ochrnující.

Narkotické účinky opia, terpentýnové silice, muškátového ořechu, alkoholu.

Purkyně pozoroval též potencující vliv jedné drogy na účinek jiné při podání krátce po sobě.

Studie sluchu (1824–1826)

Kombinační tóny (tzv. Tartiniho třetí tóny) mají subjektivní původ.

Možnost lokalizace rozkmitů na kmitající desce auskultací zvláštním nástrojem (předchůdce stetoskopu).

Vývoj slepičího vejce před líhnutím (1825–1830)

První studium vývoje vejce ve vaječníku před snesením. Purkyně objevil zárodečný měchýřek (vesicula germinativa) a jeho vymizení v době ovulace (smíšení s okolní hmotou – cumulus). Popsal změnu poměru jádra a cytoplasmy za růstu vaječné buňky a rovněž

podrobnosti postupu vejce vejcovodem (zmnožení peritoneální tekutiny za ovulace, objevení perivilózního prostoru, změna konsistence žloutku apod.).

Ústrojnost rostlin (1828–1830)

Struktura vláknitých buněk prašníků a tvar pylových zrn, vztah struktury k dynamice pružných útvarů, které způsobují pukání prašníků a rozsívání pylu nebo výtrusů. Purkyně provedl srovnávací studium, ukazující existenci základních strukturních typů buněk, konstantních a charakteristických pro rod a druh.

Fyziologie lidské mluvy (1827–1865)

Purkyně rozlišil fonační ústrojí (hrtan) od rezonančních prostor. Pokusil se o třídění hlásek z hlediska artikulačního a akustického na základě pokusů konaných na sobě samém. Načrtl možnosti využití získaných poznatků ke zdokonalení řeči a napravování řečových vad. Napsal práci z oboru fonetiky, jejíž rukopis se ztratil v berlínské akademii a byl nalezen až v roce 1960.

Vnímání prostoru a pohybu (1827–1853)

Purkyně rozlišil subjektivní a objektivní zrakový prostor. Znázornil pohyb pomocí tzv. kinesiskopu, který sám dále zdokonaloval (předchůdce kinematografu).

Mikroskopická skladba živočišných tkání (1832–1845)

Mikroskopická technika: fixace měkkých částí, dekalcifikace, výbrusy kostí a zubů, metody řezání preparátů (mikrotom – popsal Purkyňův asistent A. Oschatz).

Hlavní objevy: mikroskopická stavba kůže, spirálovitý průběh vývodů potních žlaz, skladba kosti z koncentrických lamel kolem Haversových kanálků, objev kostních buněk, podrobnosti stavby dentinu a skloviny zubní, dentinové kanálky, stavba žaludeční sliznice, buněčná struktura žláz s vnitřní i vnější sekrecí, nervové pleteně v mnohých orgánech, nervová vlákna nejsou dutá – obsahují axon. Purkyně popsal analogii v elementární skladbě zvířat a rostlin: u zvířat to jsou „zrnéčka s jádrem bez zvláštní membrány“, u rostlin pak „buňky opatřené zřetelnou buněčnou membránou“ (1837). Jako první používá Purkyně termínů „základní hmota“ (1834) a „protoplasma“ (1839).

Embryologie (1825–1837)

Identifikoval jádro savčího vajíčka s vesicula germinativa vajíčka ptačího. Studoval mikroskopický vývoj kostí, zubů a pohlavních orgánů.

Řasinkový pohyb (1833–1836)

Popsal všeobecný výskyt řasinkového pohybu. Popsal i dynamiku tohoto pohybu: rychlé kmitnutí jedním směrem a následující pomalý návrat. Určil fyziologický význam pohybu tekutin nebo drobných částic jedním směrem. Rovněž popsal nezávislost tohoto pohybu na vůli, nervovém systému či celistvosti orgánu, ale naopak citlivost vůči působení místních vlivů fyzikálních či chemických.

Trávení in vitro (1835–1837)

J. E. Purkyně identifikoval jako hlavní látku podporující trávení kyselinu chlorovodíkovou (solnou, HCl).

Formuloval následující principy: trávení se urychlí pohyby žaludku a zvýšením hydrostatického tlaku, naopak se okamžitě zastaví po přidání žluči, embryonální žaludek neobsahuje žádnou látku podporující trávení, alkohol neruší průběh trávení v žaludku, v žaludku se HCl tvoří pochodem podobným působení elektrického proudu, nedostatek či přebytek HCl trávení tlumí – existuje tedy jistá optimální koncentrace pro peptické trávení.

Rovněž popsal možnost trávení bílkovin extraktem z pankreatu nebo ze střevní sliznice.

Funkční morfologie (1839–1845)

Mezi hlavní Purkyňovy práce patří studium průběhu svalových vláken v srdci a v děloze (těhotné i netěhotné) s ohledem na mechanický účinek jejich stahu a objev zvláštního druhu vláken v srdci pod endokardem. Purkyně rovněž studoval závislost mezi druhem tkáně a její funkcí v jednotlivých orgánech.

Oběh krve a dýchání (1843–1845)

Purkyně popsal princip, jakým v srdci probíhá sání krve – vtažení AV chlopní do komory v systole, rozšíření síňového prostoru a nasátí krve z žil. Popsal následky přetětí n. frenicus na dýchání a funkci bránice. Pro své pokusy jako první používal spirometru.

Nové pojetí fyziologie

V době, kdy ve střední Evropě převládalo romantické pojetí fyziologie jako nauky převážně spekulativní nebo jako „oživené anatomie“, Purkyně pojímá fyziologii jako přírodní vědu vycházející z pozorování a pokusu a navazující na poznatky fyziky a chemie. Svůj systém fyziologie formuluje r. 1827. Přednášky doplňuje už od r. 1824 experimentálním kolegiem a od r. 1831 usiluje o zřízení samostatného fyziologického ústavu. To se mu podaří teprve po osmi letech. Vratislavský fyziologický ústav otevřený r. 1839 je příkladem a vzorem, který postupně následují všechny univerzity světa. Purkyňovo pojetí fyziologie jako pokusné přírodní vědy a prosazování potřeby samostatných fyziologických ústavů se považuje za jeho největší zásluhu v jeho vědním oboru. Jeho příklad rychle následovaly i jiné teoretické obory.

Příloha č. 3

Bibliografie Jana Evangelisty Purkyně (výběr)

Samostatné spisy

Beiträge zur Kenntnis des Sehens in subjektiver Hinsicht. Mit einer Kupfertafel. 8. S. 176. Prag 1819 (Inaugural-Dissertation). Příspěvky k poznání zraku v subjektivním pohledu.

De examine physiologico organi visus et systematis cutanei. 8 p. 58 c. tab. lithogr. Vratislaviae, 1823. (Habilitations-Dissertation für die Professur der Physiologie an d. k. Universität zu Breslau). O fysiologické zkoušce ústrojí zrakového a povrchu kožního.

Beobachtungen und Versuche zur Physiologie der Sinne, a. u. d. T. Neue Beiträge zur Kenntnis des Sehens in subjektiver Hinsicht, 2tes Bändchen. 8. p. 192 mit 4 Kupfertafeln. Berlin 1825. Gedr. u. verlegt b. Reimer.

Pozorování a zkoušky k fysiologii smyslů, také pod nápisem: Nové příspěvky k poznání zraku v subjektivním pohledu. Svazek druhý.

Symbolae ad ovi avium historiam ante incubationem. 4. p. 24. Acced. tab. duo lithogr. Lipsiae 1830. Příspěvky k opisu vytvoření vejce ptačího před líhnutím.

De cellulis antherarum fibrosis nec non de granorum pollinarium formis commentatio phytotomica. Acced. tab. lithogr. XVIII, p. 58, 4. maj. Vratislaviae 1830. O vláknitých buňkách prašníků spolu i o podobách zrnek pelových, pojednání rostlinopitevné.

De phaenomeno generali et fundamentali motus vibratorii continui in membranis cum externis tum internis animalium plurimorum et superiorum et inferiorum ordinum obvii. Commentatio physiologica. Scripserunt Purkyně et Valentin. 4. maj. pag. 96. Vratislaviae, 1835. O výjevu všeobecném a základním pohybu míhavého stálého, na blanách zevních i vnitřních živočichů tříd nižších i vyšších se nalézajícím.

O ideálnosti prostoru zrakového. Čas. čes. museum 11, 1837, sv. 2, s. 191–201.

Papierstriefen aus dem Portefeuille eines verstorbenes Naturforschers. Neues Planetenbuch oder Mikro- und Makrokosmos. Hypothese von G. B. Ernst, Breslau 1847, s. 85–163. Český překlad O. John: Útržky ze zápisníku zemřelého přírodopisce. Světová knihovna č. 789–90. Praha, s. a. 1910.

Austria polyglotta. Praga 1867. Česká verse (44 s.) a německá verse (59 s.).

Sebrané spisy – Opera omnia

Purkyňovy spisy vydané tiskem vyšly znovu v jeho Sebraných spisech I–XIII, které postupně vydaly Spolek českých lékařů (I), Spolek českých lékařů a Purkyňova společnost (II–IV), Státní zdravotnické nakladatelství (V a VI), Nakladatelství Čs. akademie věd (VII–XIII, od sv. X. Academia).

Sv. I ed. K. J. Lhoták, Praha 1918, s. 371. Samostatně vydané německé a latinské odborné spisy (celkem 6).

Sv. II ed. F. K. Studnička, Praha 1937, VIII + 183 s. Biologické práce uveřejněné v časopisech a sbornících (cizojazyčné).

Sv. III ed. F. K. Studnička, Praha 1939, IV + 248 s. Biologické práce uveřejněné v časopisech sbornících (cizojazyčné).

Sv. IV ed. F. K. Studnička, Praha 1941, IV + 291 s. Německé články z Encykl. Wörterbuch der medic. Wissenschaften.

Sv. V ed. V. Kruta a Z. Hornof, Praha 1951, 234 s. Německé recense biol. a liter.-historických spisů.

Sv. VI ed. V. Kruta a Z. Hornof, Praha 1956, 848 s. Latinské disertace Purkyňových žáků (s překlady do češtiny).

Sv. VII ed. V. Kruta a Z. Hornof, Praha 1958, 483 s. České práce fysiologické a morfologické.

Sv. VIII ed. V. Kruta a Z. Hornof, Praha 1960, 323 s. České práce přírodovědné.

Sv. IX ed. V. Kruta a Z. Hornof, Praha 1965, 375 s. Práce a proslovy o vědě, výchově a politice (většinou české).

Sv. X ed. M. Kudělka, Praha 1968, 248 s. Slavistické práce.

Sv. XI ed. J. Thon, Praha 1968, 423 s. Básnické spisy a překlady.

Sv. XII ed. V. Kruta, Praha 1973, 380 s. Opomenuté odborné práce (tištěné i rukopisné, cizojazyčné).

Sv. XIII ed. V. Kruta a V. Zapletal, Praha 1985, 324 + 34 s. Autobiografické stati, bibliographia.

Od V. svazku vlastní texty provázejí odborné komentáře.

Korespondence

J. Jedlička: Jana Ev. Purkyně korespondence I. Praha 1920. II., Praha 1925.

Překlady poezie

Torquato Tasso: Osvobozený Jeruzalém. Zpěv šestnáctý. Čas. Vlasten. musea. Čas. Musea král. českého Praha, Sv. 8, 1834.

Friedrich Schiller: Básně lyrické I, II. Wroclaw 1841, I. pp. XVI – 208, II. pp. XIV + 192.

Příloha č. 4

Co to je, když se řekne...

Purkyňovy buňky

Typ neuronů, které se nacházejí v kůře mozečku. Jejich dendrity (dostředné výběžky) se větví v kůře mozečku, odstředné výběžky (axony) vycházejí z mozečku jako tzv. eferentní spoje, které mají inhibiční vliv na nervové dráhy, s nimiž jsou ve spojení.

Purkyňova vlákna

Modifikované svalové buňky, součást převodního systému v srdeční svalovině. Odpovídají za vedení vzruchu k buňkám myokardu, které se pak stahují tak, aby srdce pumpovalo krev z komor do aorty.

Purkyňův váček

Zárodečný terčík ptačího vajíčka, obsahující jádro samičí pohlavní buňky (něm. Purkinjesches Keimbläschen).

Purkyňovy obrazce

Za zvláštních podmínek lze v oku pozorovat obrazy cév, které probíhají v sítnici.

Purkyňův fenomén

Zrakový klam spočívající v různém vnímání světlosti barev při rozdílném osvětlení. Např. ve slunečním světle je jako nejjasnější vnímána barva žlutá a zelená, jako nejtemnější modrá a fialová. Za soumraku se však nejjasněji jeví zelená, po ní modrá, žlutá, fialová a nejtemnější je oranžová.

Purkyňovy obrázky

Jeden z principů vyšetřování oka. Posvítí-li vyšetřující do oka např. svíčkou, uvidí reflexní obrázky, které se odrážejí od přední a zadní plochy rohovky a čočky. Purkyně si rovněž všiml, že při akomodaci oka se mění vzájemná velikost a vzdálenost odrazů. Navrhl tak postup pro měření zakřivení rohovky (keratometrie) a další využití reflexních obrázků k diagnostice očních chorob.

Purkyňův zákon závrati

Směr zdánlivého pohybu při postrotační závrati závisí na poloze hlavy během otáčení. Tímto pozorováním Purkyně dokázal, že sídlem pocitu závrati je hlava (mylně se však domníval, že mozek – dnes víme, že pocit závrati vzniká ve statickém čidle ve vnitřním uchu).

Purkyňova společnost

Česká lékařská společnost J. E. Purkyně.

SOUHRN

Článek pojednává o životě a díle Jana Evangelisty Purkyně, českého fyziologa, anatoma, biologa, básníka a filozofa.

Jan Evangelista Purkyně

SUMMARY

The article deals with the life and work of Jan Evangelista Purkyně, a Czech physiologist, anatomist, biologist, poet and philosopher.

Adresa autorky: L. Č., alej Svobody 31, 323 00 Plzeň

Plzeň. lék. Sborn., 85, 2019: 91–92

MALÍŘ F. V. EISENREICH STÁL U ZRODU PLZEŇSKÉHO LÉKAŘSKÉHO SBORNÍKU

J. Novák

Ústav tělovýchovného lékařství LF UK v Plzni

V r. 1956 vyšlo první číslo Plzeňského lékařského sborníku. Ediční komise, jíž předsedal doc. MUDr. J. Švejda (členové doc. MUDr. K. Bobek, prof. MUDr. R. Bureš, MUDr. Z. Hornof, MUDr. J. Hrbek, doc. MUDr. J. Lukeš, prof. MUDr. V. Piťha, doc. MUDr. J. Vaněk a L. Voltrová) připravila úvodní číslo tohoto periodika v nevídaném nákladu 1200 výtisků k 10. výročí vzniku plzeňské lékařské fakulty. Autorem návrhu obálky byl právě František Václav Eisenreich, jak se uvádí v tiráži prvního výtisku, který vydalo Západočeské nakladatelství v Plzni. Ačkoliv obálka měla nezměněnou podobu až do r. 1964, v dalších číslech se již Eisenreichovo jméno vytratilo.

František Václav Eisenreich se narodil 1. srpna 1892 v Plzni. Absolvoval plzeňský učitelský ústav a práce pedagoga jej provázela po celý život. To mu však nebránilo, aby se též trvale všestranně vzdělával v umělecké tvůrčí činnosti. V letech 1911 až 1912 absolvoval kurz modelování v keramické škole v Teplicích. Vystudoval učitelský ústav v Plzni a současně rozvíjel své výtvarné nadání v kurzech kreslení, malířství a modelování. Jeho prvním učitelským působištěm bylo Těšínsko, odkud rukoval na frontu 1. světové války. Zpět se vrátil s následky těžkého poranění šrapnelem ve druhém válečném roce. Hrůzu války vyjádřil akvarelem s raněným vojákem a kvetoucím keřem v ilustraci ke knize Luďka Pika *Tři z milionů*, vydané v Plzni v r. 1933.

V letech 1917 až 1920 navštěvoval kurz modelování u akademického sochaře V. Šípa v Plzni, odborně se školil také u grafika J. Konůpka.

V r. 1919 se oženil s učitelkou Marií Vítkovou, s níž učil v Nýřanech. Odtud přešel do Plzně, kde zůstal až do konce své pedagogické činnosti. Zapojil se do vytváření kulturního života Plzeňska v podmínkách nově vzniklého státu, od r. 1919 se stal členem Spolku výtvarníků plzeňských a od r. 1925 byl členem Sdružení západočeských výtvarných umělců.

Současně byl také členem Jednoty výtvarných umělců a Syndikátu výtvarných umělců v Praze.

Období 1924–1927 strávil na Akademii výtvarných umění v Praze ve speciálkách J. Obrovského a M. Švabinského. Na návrh prof. Švabinského dostal 2. cenu na závěrečné školní výstavě. Současně s akademií si Eisenreich doplnil vzdělání na Filozofické fakultě v Praze, aby mohl zastávat místo profesora na středních školách. Jako učitel prošel mnoha školami, mimo jiné působil v Chrástu, v Nýřanech a zakotvil v Plzni.

Po ukončení studií se vrhl do práce ve školství i veřejné činnosti. Průkopnické bylo jeho prosazování dosud opomíjené umělecké výchovy praktickou výukou i teoretickou činností. Stal se spolutvůrcem časopisu Mladá stráž (1919–1941) a pracoval pro Lábkův časopis Plzeňsko. V letech 1926–1936 výtvarně vypravil asi 30 knih a 162 ilustracemi doprovodil Rukopis zelenohorský. V r. 1937 se v Plzni konala největší souborná výstava jeho prací obnášející 235 děl.

Významná byla i Eisenreichova spolupráce s Lidovou univerzitou Husovou, která mu vydala knihu – učebnici estetiky Krásný život. Eisenreich pro univerzitu zajišťoval cykly přednášek a četné výtvarné kurzy, sloužící k výchově nových talentů. Jeho zásluhou také vznikla nejúplnější publikace o plzeňských sgrafitech Mikoláše Alše, který byl jeho přítelem.

Ve výtvarné činnosti se nejdříve zabýval více plastikou, později se věnoval malbě, kresbě a grafice. Z technik jsou známy jeho četné lepty, litografie a dřevoryty. Z námětů jsou nejčastější výjevy ze života dětí, venkovské prostředí, pohledy na Plzeň z různých stran, krajiny s dominantou Radyně a okolí Přešticka, ke kterému měl zvláště vřelý vztah především díky matce, rozené Bradové, která pocházela z dědičné kovárny v Kucínech. V meziválečném období jezdil se svou rodinou na prázdninové pobyty do Příchovic a z jeho výprav do plenéru vznikla celá řada obrazů s náměty z okolí Přeštic, Příchovic a Lužan. Zvlášť často se vracel k pohledu na přeštický chrám přes jez na řece Úhlavě. Když byla v r. 1942 vyztužena a zabezpečena skála na vrchu Ticholovec u Přeštic, namaloval na ní podle lidové pověsti obraz sv. Vojtěcha za použití předloh z církevní klenotnice v Praze.

Doprovodil ilustracemi více než 40 spisů, hlavně dětské literatury, mj. i útlé dílko „Naše maminka“ od V. Beneše, bratra našeho druhého prezidenta.

Jako člen Sdružení západočeských výtvarných umělců a Jednoty výtvarných umělců vystavoval nejen v Plzni a v Praze, ale také v Blovicích, Telči, Přešticích, Domažlicích a jinde. Vedl několik let malířskou školu lidové university v Plzni. Málo známá je Eisenreichova plakátová tvorba a jeho podíl na tvorbě plzeňské bibliofilie. Jeho práce jsou v majetku Západočeské galerie.

Zemřel v Plzni 29. března 1969 ve věku nedožitých 77 let. Je pohřben na plzeňském Ústředním hřbitově. U jeho náhrobku je umístěna informační deska s textem, přibližujícím jeho nejdůležitější životopisná data. Malíř Jan Wenig o F. V. Eisenreichovi napsal: *„… vychoval řadu mladých přátel výtvarného umění. Své práci, zejména umělecké, byl opravdu oddán a pracoval i tvořil vždy s čistým srdcem a čistým štítem.“*

LITERATURA

1. Kokošková V.: Osobnosti Přešticka. III. vydání. F. Spurný, Apex-Art 2012. 28–29. – 2. Motejlík P.: Pamětníci kraje Pod Zelenou horou. X. díl. Pod Zelenou Horou 11, 2008: 4. – 3. Potužáková J., Havlic V., Sýkora M.: Malá encyklopedie výtvarných umělců a architektů Západních Čech. Zč. naklad., Plzeň 1990: 30–31.

Adresa autora: J. N., Ústav tělovýchovného lékařství LF UK v Plzni, Lidická 6, 301 00 Plzeň

Plzeň. lék. Sborn., 85, 2019: 93–99

LÉKAŘI STÁLI U ZALOŽENÍ SOKOLA V PRAZE I V PLZNI

J. Novák

Ústav tělovýchovného lékařství LF UK v Plzni

Jak vypadala organizovaná tělesná výchova v Čechách v 19. století? V Praze byl v r. 1839 založen první ortopedický ústav dr. Johana Hirsche, zaměřený zejména na průpravná cvičení ke zlepšení držení těla a odstranění různých ortopedických vad. Cvičilo se v něm podle švédské Lingovy gymnastické metody. V r. 1843 vznikl soukromý tělocvičný ústav Rudolfa von Stephanyho na Malé Straně. Cvičení zaujalo širší veřejnost, jejíž zájem vedl k založení dalších dvou tělocvičných ústavů v r. 1845 – vzniká přírodnická nemocnice MUDr. Jana Spotta a tělocvičný ústav Josefa Seegena. O rok později pak založil asi nejznámější tělocvičný ústav Jan Malypetr (1815–1899) v Panské ulici. Docházeli tam Češi i Němci z různých sociálních vrstev a svůj program předváděli i pro veřejnost. U něj byl cvičitelem Miroslav Tyrš (1832–1884) i někteří další pozdější sokolští cvičitelé. V r. 1847 založili studenti v čele s právníkem A. Hájkem Akademický tělocvičný spolek, který však v dalších letech zaniknul (2).

Začátkem šedesátých let využili politického uvolnění němečtí turneři a založili několik tělocvičných ústavů. Známý byl ústav Schmittův, kde se cvičilo podle německé soustavy. Jeho členové v r. 1861 navrhli, aby se v Praze ustavil samostatný tělocvičný spolek. Na podzim r. 1861 se Tyrš sešel s jedním z cvičenců Schmidtova tělocvičného ústavu dr. Corneliem Schäfnerem v kavárně U města Vídně. Schäfner byl německé národnosti, Tyrše seznámil s návrhem na založení spolku a vybídl jej ke spolupráci. Tato myšlenka však brzy ztroskotala, když se předpokládaný bohatý německý sponzor bankovní ředitel Seutter von Lötzen rozhodl podpořit částkou 900 zlatých výhradně spolek ryze německý. Díky penězům tak rychle vzala původní dohoda mezi českými a německými sportovci za své.

S Jindřichem Fügnerem (1822–1865) se Tyrš poprvé setkal v létě 1860. Brzy se spřátelili, díky podobným názorům. Tyrš zprvu uvítal myšlenku na založení česko-německého tělocvičného spolku, když však tato možnost padla, chopil se iniciativy a navrhl založit svébytný český tělocvičný spolek (3).

Spolu s Jindřichem Fügnerem a Juliem Grégrem (1831–1896) vypracoval jeho stanovy. Za datum založení Sokola se pokládá 16. únor 1862, kdy byla do Malypetrova ústavu v Panské ulici svolána ustavující valná hromada Tělocvičné jednoty Pražské. Ta již od počátku užívala název „Sokol“, který oficiálně do svého názvu převzala od r. 1865. Na ustavující schůzi se dostavilo 80 členů. Většina z nich v sále musela stát, neboť se nedostávalo židlí. Starostou byl zvolen Jindřich Fügner, místostarostou (později náčelníkem) Miroslav

Tyrš, členy výboru se stali Rudolf Thurn-Taxis, Rudolf Skuherský, Emanuel Tonner, Karel Steffek, František Písařovic, Purkyňův asistent MUDr. Eduard Grégr (1827–1907), JUDr. Julius Grégr, Jan Kryšpín, Ferdinand Fingerhut (Náprstek) a JUDr. Tomáš Černý.

U zrodu pozdějšího Sokola stáli přední představitelé české politiky a kultury: bratři Eduard a Julius Grégrové, Josef Mánes, Jan Neruda, Jan Evangelista Purkyně, Karolina Světlá a další. Sokol by nevznikl bez velké finanční podpory Jindřicha Fügnera, který byl až do své smrti starostou Sokola. K Sokolu patřil i Tělocvičný spolek paní a dívek pražských, založený v r. 1869.

Název Sokol dal spolku pedagog Emanuel Tonner (1829–1900), Fügner navrhl tykání a oslovení „bratře" a „sestro", Josef Mánes (1820–1871) navrhl kroj (garibaldiovská červená košile z Fügnerova podnětu), Josef Barák (1833–1883) navrhl pozdrav „Nazdar!" a Tyrš byl tvůrcem sokolských zásad: síla a mužnost, činnost a vytrvalost, láska k volnosti a vlasti, dobrovolná práce a kázeň, vzájemný bratrský vztah členů. Miroslav Tyrš je také autorem *Základů tělocviku* (dokončil Vilém Kurz) a hesla organizace „Tužme se!".

Vlastní činnost zahájil Sokol Pražský 5. března 1862. Zpočátku se cvičilo v pronajatých tělocvičnách a různých jiných sálech. Zájem byl tak veliký, že se cvičilo kromě neděle každodenně. Zaměření bylo všestranné: prostná nářaďová cvičení, skoky, zápas, později bylo přidáno veslování, plavání, střelba a šerm. Kromě pravidelných cvičení byly pořádány výlety (jedním z prvních byl výlet na Závist nad Zbraslaví) a společenské zábavy. Prvním veřejným vystoupením byla účast na pouti na horu Říp v dubnu 1862.

Významnou společenskou událostí se stalo svěcení sokolského praporu. 1. června 1862. Sál Apolla v Ječné ulici, jedna z nejprostrannějších místností v Praze, skvostně vyzdobený, zcela patřil Sokolům. Dostavili se vesměs v *„historicky červených košilích, z nichž koketně visí nedbale přehozený kabátek"*. Dostavilo se i mnoho čestných hostů, mezi nimiž nechyběl ani 75letý Jan Evangelista Purkyně, *„který vůbec v rozkoších jinochů téměř mládenecké ještě účastenství jeví"*. Zpíval nedávno založený pěvecký spolek Hlahol se svým starostou knížetem Rudolfem Thurn-Taxisem. Karolina Světlá, „matka praporu", namalovaného Josefem Mánesem, ve svém proslovu uvedla: *„Vy bratři stateční, puzeni státi se otčině prospěšnými, sestoupili jste se ve spolek a vytkli jste si za úkol, že tužiti budete sil svých, neb jen v těle zdravém a silném přebývá duch zdravý… Žádáme si od vás, abyste se vždy zastali slabšího a před mocným se nechvěli, jen ušlechtilosti se kořili a lži a zradě odhodlaně na hlavu šlápli, žádáme, abyste otčinu nadevše milovali a lidskost nejen v srdcích nosili…"* Po oficialitách následovalo nejen první veřejné cvičení, vedené Tyršem, ale i zápasnická exhibice ve dvanácti dvojicích. Dobová zpráva přibližuje i „zápas o přebor mezi dr. J. Grossem a dr. M. Tyršem: *„Dr. Tyrš prvním chvatem krčním poražen a dr. Gross chvatem záručním vržen přes rameno sokovo. Co přeborník však, jelikož oba na ruce padli, žádný u nich nevyšel."*

Sokol se brzy vyšvihl do čela tehdejších spolků. Velkou propagaci sokolskému hnutí skýtaly výlety na venkov. Každý sokolský výlet na památná či jinak zajímavá místa byl předem pečlivě naplánován a průvod Sokolů v krojích byl většinou pro místní významnou událostí. Následovaly ukázky cvičení a potom lidová veselice, veřejné vlastenecké slavnosti. Kulisu takových podniků tvořily slavobrány, prapory se sokolskými hesly, střelba z hmoždířů, občerstvení, apod. Při tom se nejednalo jen o nějakou kratochvilnou

vycházku – pochody byly až desetihodinové a účastníci nezřídka „zkusili horka vpravdě afrikánského, zmokli několikrát až na kůži, měli žízeň, hlad, museli přes skály a stráně, po úzkých pěšinách a nekonečných silnicích“. V cíli, např. na Křivoklátě (tehdy se pochodu zúčastnilo 320 členů), však … *„hejno Sokolů vylétlo na starou bílou věž, a rozloživše se nad cimbuřím jejím, zapěli mocným hlasem Kde domov můj?“* Romantika však skončila cestou do Prahy. Jelo se za chladného deštivého počasí na otevřených nákladních vagónech.

Z té doby také pochází, aniž si to dnes uvědomujeme, český výraz „výlet“. Do té doby se výletům většinou říkalo „landpartie“. Ve vztahu k Sokolům dr. E. Grégr použil přirovnání, charakterizující sokola coby *„ptáka světla slunečného, a ne tmy a noci, který rád na obhlídku svého okolí vylétá“*.

První na svou dobu velice moderní sokolovna (plynové osvětlení, sprchy, vytápění teplým vzduchem apod.) byla vybudována podle návrhu Vojtěcha Ignáce Ullmanna (1863–1864) v letech 1863–1864 v Sokolské ulici zásluhou Jindřicha Fügnera, který stavbu financoval a později budovu Sokolu odkázal.

Díky všem těmto akcím utěšeně stoupal počet členů Sokola nejen v Praze, ale podle jejího příkladu i v mnoha dalších městech i na venkově. Po deseti letech od zahájení spolku bylo v Sokole evidováno již 10 000 členů, v r. 1882 ve stovce sokolských jednot se počet členů přiblížil patnácti tisícům.

Od r. 1871 bylo zahájeno vydávání časopisu Sokol. 18. června 1882 se konala „Jubilejní slavnost Sokola Pražského“, jejíž součástí byl i průvod Prahou. Cvičiště bylo tehdy na Střeleckém ostrově. Tato slavnost měla v široké veřejnosti mimořádný ohlas a pro sokolské hnutí byl tento úspěch povzbuzením k další činnosti. Po svém příchodu do Prahy v r. 1882 se stal aktivním členem Sokola Pražského a později Malostranského Sokola i Tomáš Garrigue Masaryk. V r. 1889 bylo sjednocovací úsilí sokolských jednot završeno založením *České obce sokolské*, dalším krokem bylo r. 1895 založení Svazu československého sokolstva, do něhož se zapojily tři tehdejší župy. A r. 1908 byl založen Svaz Slovanského sokolstva (SSS), který spojil i další sokolské župy Evropy. V r. 1912 se Tělocvičný spolek paní a dívek pražských stal Ženským odborem Sokola pražského.

Počínaje r. 1882 začal Sokol připravovat a organizovat v Praze všesokolské slety. Do začátku I. světové války jich bylo šest (1882, 1891, 1895, 1901, 1907, 1912) se stále se zvětšujícím počtem cvičenců, hostů, návštěvníků. To už je ale jiná kapitola sokolského hnutí. Slibný rozvoj zabrzdila I. světová válka. V r. 1915 byla úřady Česká obec sokolská zakázána.

Poté, co několik plzeňských mladíků z tzv. „lepších kruhů“ shlédlo v r. 1862 v Praze sokolské cvičení, byli jím tak nadšeni, že se rozhodli založit sokolskou organizaci také v Plzni. Po konzultacích se zakladatelem Sokola dr. Miroslavem Tyršem se příprav ujal zaměstnanec sedleckých železáren a nadšený Čech František Uman společně s mladým lékařem Vilémem Šelem (1830–1912). V německy psaných, ale v českém duchu redigovaných novinách „Pilsner Bote“ se již 22. 7. 1862 objevila první zpráva o pražském Sokolu. F. Uman tam tehdy popsal jeden z výletů, organizovaných pražským Sokolem. Další zprávy o Sokolu přivezlo do Plzně několik mladých mužů, vesměs příslušníků české inteligence, kteří v Praze viděli jedno z veřejných vystoupení Sokola pražského. Způsob a provedení cvičení se jim velice líbil, sympatická jim byla i velká podpora obecenstva.

Propagátoři Sokola pak uveřejnili oznámení, že 25. října 1863 bude založen plzeňský Sokol. V říjnu byla jednota založena a do jejího čela byl zvolen mladý nadšenec MUDr. V. Šel, závodní lékař plzeňského Prazdroje. Byl totiž současně již místopředsedou pěveckého sdružení Hlahol, založeného rovněž podle pražského vzoru již o rok dříve.

MUDr. Vilém Šel ve svých vzpomínkách uvedl: *„Když jsem na jaře 1863 pojal myšlenku založiti v Plzni tělocvičnou jednotu Sokol, byl jsem ovšem přesvědčen, že to nebude věcí snadnou, ale neměl jsem ani tušení o obtížích a překážkách, které se budou stavěti v cestu při založení, a o pronásledování a nepřátelství, která budou stíhati malý spolek. Idea sokolská byla tehdáž pro převelikou většinu Plzeňanů věcí neznámou a nepochopitelnou a tělocvik sám byl jim dětinskou zábavou nebo komediantstvím. Proto bylo lze rekrutovati údy jen mezi inteligencí, mezi akademicky vzdělanými a pokrokovými obyvateli. Do července bylo 40 údů získáno a stanovy mnou vypracované politickému úřadu předloženy. Pro nějaké formální závady byly stanovy vráceny a 23. srpna opět u úřadu zadány, načež dne 28. září byly stvrzeny c.k. místodržitelstvím a 8. října mě doručeny…“*

V kronice plzeňského Sokola je zaznamenáno jméno další ho plzeňského lékaře, který se angažoval v nově vzniklé organizaci – MUDr. Františka Kouby: *„První porada všech, kteří se k Sokolu hlásili, se konala 18. října 1863. Svolal ji MUDr. Vilém Šel. Na poradě se projednával termín a program první valné hromady. Ta byla svolána na 25. října téhož roku. Valné hromady se zúčastnilo 40 členů. Hned na začátku valné hromady proběhl slavnostní zápis do matriky Sokola. Dalším bodem programu byla volba starosty a výboru. Starostou byl zvolen MUDr. Vilém Šel a jeho náměstkem MUDr. František Kouba. Do výboru byli zvoleni: J. Vosyka – profesor na střední škole, Josef Zýka – knihař, Josef Fiala – kupec, Viktor Hanka – obchodník, P. Herold – kaplan, František Částek – ředitel střední školy, A. Utler – správce, Jan Odvárka – učitel. Volba členů byla jednohlasná.“*

Zásadním problémem činnosti tělocvičného spolku bylo kde cvičit. Volba nakonec padla na hostinec „U zlatého anděla“ v Dominikánské ulici: *„Když byla místnost opatřena tělocvičným nářadím, oslavili to údové společnou hostinou v tělocvičně, při které bylo zpíváno a malý žertovný divadelní kus předveden; a 1. 12. 1863 bylo první řádné cvičení. Od toho dne cvičeno třikrát týdně. Cvičiteli byli dr. Vilém Šel, pan Herold a profesor Vosyka.“* (ze vzpomínek dr. Šela)

MUDr. Šelovi ležel na srdci i osud další organizace, v níž se angažoval. Ve zprávě z činnosti plzeňského Hlaholu uvedl*: „Od poloviny roku 1863 začala činnost spolku upadat. Na podzim Hlahol neuspořádal ani jedno vystoupení. Členstvo prakticky přestalo docházet na schůzky. Proto byla na 11. října svolána mimořádná valná hromada, na které byl zvolen nový výbor. Starostou spolku se stal MUDr. Vilém Šel, místostarostou Josef Gerlach,….. Kromě různého politického přesvědčení členy spolku rozvracela i špatná práce sbormistrů. Vzniklou situaci se pokusil napravit předseda spolku MUDr. Vilém Šel. V červnu 1864 napsal dopis svému dlouholetému příteli, dr. Jakubovi Škardovi, cvičiteli pražského Sokola. V dopise ho požádal, aby se v Praze poohlédl po nějakém dobrém cvičiteli nebo hudebníkovi, který byl ochoten odejít na stálo do Plzně a pomoci tam místním vlastencům organizovat práci ve spolcích. Jakub Škarda skutečně pomohl* (4).

3. října 1864 přišel do Plzně hudební skladatel a cvičitel pražského Sokola Hynek Palla. Téměř ihned po svém příchodu zaujal Palla v české plzeňské společnosti jedno

z nejvýznamnější postavení jako učitel zpěvu a tělocviku na reálné škole, cvičitel Sokola a sbormistr Hlaholu.“

Příchod Hynka Pally (1837–1896) do Plzně v říjnu 1864 znamenal zlom ve vývoji plzeňského Sokola. H. Pallu provázela pověst *„nadšeného vlastence, se zkušenostmi z práce ve vlasteneckých spolcích v Praze od konce 50. let“*.

Od počátku však plzeňský Sokol zápolil s řadou obtíží. V prosinci 1864 dostal výpověď z restaurace „U zlatého anděla“, začal se cvičením v nevyhovujícím sále na Střelnici. Během dalších čtyř měsíců jej čekalo několik dalších stěhování, vznikla tak pochopitelně myšlenka na vlastní tělocvičnu. Záhy byl založen stavební fond – prvních 24 členů věnovalo nemalou částku 2300 zlatých. Cena stavby byla odhadnuta na 4348 zlatých, takže názory na stavbu nebyly zdaleka jednotné. Od 25. října 1865 tak probíhalo cvičení v tělocvičně reálné školy (nyní PedF ZČU) ve Veleslavínově ulici. Navíc docházelo i k personálním sporům, jak je líčí dr. Šel ve svých vzpomínkách: *„Abych ukázal, s jakými obtížemi bylo bojovati mladému spolku i ve vlastním bratrském kruhu, zmiňuji se jen zběžně o stížnosti, kterou podal okresnímu hejtmanství v prosinci 1865 pro nějaké domnělé formální opomenutí při valné hromadě úd jednoty, jenž náležel k přední inteligenci plzeňské. Úřady nebyly tehdy českým spolkům právě příznivy a číhaly takřka na příležitost nebo záminku, aby spolek rozpustily. Tehdy byla taková stížnost nebo žaloba zajisté v nejvyšší míře spolku nebezpečna. Tehdejší přednosta politického úřadu pozval si starostu jednoty a ačkoliv byl to skrz na skrz Němec a nikterak příznivec tehdy se rozmáhajícího spolčování, byl přece tak spravedliv, že se s nelibostí vyslovil o takovém nebratrském počínání a po vysvětlení, starostou podaném, stížnost či žalobu zamítl.“*

K 1. 1. 1866 se MUDr. Vilém Šel starostenství v plzeňském Sokole vzdal v dobré víře, že tím přispěje urovnání sporů. Dále se nezúčastnil ani práce ve výboru. Novým starostou byl zvolen Hugo Jelínek. K slavnostnímu otevření nové sokolovny došlo ve dnech 28.–29. 6. 1886. Začala se psát nová kapitola plzeňského Sokola.

Na závěr dva citáty. F. Jelínek: *„Jak paměť moje sahá, byla jednota Sokola plzeňského více nežli matkou všem sokolským jednotám na českém západě. Ona to byla, jež láskou bratrskou a obětavostí svých činovníků i členů cvičících mravně povznášela a posilovala ostatní sokolské jednoty v okruhu svém! A tu povinno vzpomenouti mnohých bratrů z jednoty plzeňské, kteří nám svá nedělní půldne obětovali a s námi cvičili; byli to hlavně MUDr. V. Mayer, inž. E. Vosyka, MUDr. O. Kutvirt, V. Hora, bratří Brožové, Loos, Trégr, Hanuš a B. Port a jiní.“*

K. Vaníček: *„Nechť Sokol plzeňský stále roste, vzkvétá i prospívá ku prospěchu a cti Sokolstva i staroslavné české Plzně! A v tom symbolickém trojhranu jsa středem, ať od každého z těch mužů práce něco má a pevně drží: od Sedláčka hrdinnost, od Smetany nadšení a od Schwarze práci! Pak státi bude nad skálu pevněji. Na zdar!“*

MUDr. Vilém Šel se však i nadále angažoval ve veřejném životě. Byl člen obecního výboru, od r. 1868 členem městské rady. Byl také spoluzakladatelem Měšťanské besedy a Literárního spolku. Působil v porodnictví a 55 let také jako soudní lékař.

Ne vždy během více než půl druha století byla činnost Sokola přímočará, zejména v počátcích prošel několika krizovými obdobími, kdy ze stovky jednot a 10 000 členů v r. 1872 klesla členská základny na pouhých 72 jednot a necelých 7000 členů (6). Činnost Sokola

byla zcela zakázána v letech 1. i 2. světové války, tradiční Sokol jako buržoazní organizace byl rozpuštěn i v období budování socializmu.

Uznáním zásluh Sokola v jeho boji za svobodu, samostatnost a demokratický charakter státu byla nedávná téměř jednohlasná podpora Senátu Parlamentu ČR vyhlásit 8. říjen Památným dnem Sokolstva a zařadit jej mezi významné dny ČR (5). 8. říjen byl vybrán symbolicky proto, že v r. 1941 došlo tento den k nacistické likvidaci Sokola. Z 1500 zatčených čelných představitelů při této „Akci Sokol" více než 90 % zahynulo. Dnes je Česká obec sokolská se svými 190 000 členy ve 42 župách jedním z největších občanských sdružení v České republice.

Za jednoho tak všickni stojí,
to veliký a čacký sbor;
tak jedna snaha všecky pojí
a otcův síla, jejich vzor.
Je velká touha žene k předu,
být hodni staré slávy dědů,
stát hrdě tam kde praděd stál,
zpěv jeho na rtu, hrdě spějí
být slokou lidstva v epopeji,
vždy ku předu se hnát a dál! (7)

SOUHRN

Před 165 léty byla v Plzni založena sokolská organizace. U vzniku Sokola Plzeň stáli jako zakladatelé také dva plzeňští lékaři. Na zakládající valné hromadě 25. října 1863 za účasti 40 členů byl starostou zvolen MUDr. Vilém Šel a jeho náměstkem MUDr. František Kouba.

V říjnu 1864 přišel do Plzně hudební skladatel a cvičitel pražského Sokola Hynek Palla. V lednu 1866 se MUDr. Vilém Šel starostenství v plzeňském Sokole vzdal. Nicméně jím založená organizace se nadále přes všechny překážky úspěšně rozvíjela. Důkazem toho bylo vybudování na tehdejší dobu velkolepé sokolovny, slavnostně otevřené ve dnech v červnu 1886.

Medical doctors belong to founders of "Sokol" organisation in Pilsen 165 years ago

SUMMARY

165 year ago Sokol gymnastic organization was founded. Two pilsner medical doctors were standing at the Sokol Plzeň foundation. The first general meeting of 40 members held on 25 October 1863 elected Vilém Šel, M.D., as a mayor and František Kouba, M. D., as his deputy. In October 1864 composer and gymnastic trainer Hynek Palla from Sokol

Prague arrived to Pilsen. Vilém Šel, M. D., gave up his position in Sokol Plzeň. Nevertheless, his gymnastic organization despite of many obstacles successfully developed. It could be documented by magnificent Sokol sports hall ("sokolovna"), festively opened in June 1886.

LITERATURA

1. Archiv Města Plzně. – 2. ČOS: 145 let Sokola.Informace pro tisk. Únor 2007. – 3. Pacina V.: Sport v království českém. MF, Praha 1986. – 4. Památník Sokola Plzeňského 1863–1913. Sokol Plzeň, tiskem závodů pro průmysl tiskařský a papírenský, 1913. – 5. red: Senátoři podpořili Památný den sokolstva jako významný den ČR. Sokol 76 (1), 2019. – 6. Vaníček K.: Padesát let Sokolstva. In: Památník sletu slovanského sokolstva roku 12912 v Praze. ČOS, 1919: 8–11. – 7. Vrchlický J.: K VI. Sletu všesokolskému, Opatije, 1. června 1911.

Adresa autora: J. N., Lidická 6, 301 00 Plzeň

Plzeň. lék. Sborn., 85, 2019: 101–108

HISTORIE ÚSTAVU PATOLOGICKÉ FYZIOLOGIE UNIVERZITY KARLOVY, LÉKAŘSKÉ FAKULTY V PLZNI

F. Vožeh[1,2]

[1]Ústav patologické fyziologie, [2]Biomedicínské centrum, Univerzita Karlova, Lékařská fakulta v Plzni, Česká republika

Prvním přednostou ústavu nově založené Lékařské fakulty v Plzni se stal v r. 1945 její tehdejší děkan, prof. Ivo Mačela, který zajišťoval výuku oboru, ještě zvaného experimentální patologie, pouze přednáškami. Po jeho odchodu v r. 1950 byl zatímním vedením ústavu pověřen doc. MUDr. Zdeněk Beránek, který do r. 1952 dojížděl přednášet z Prahy. Za jeho působení se ústav přemístil z nynějšího Procháskova do prostor Pavlovova ústavu (původně Vyšší hospodářská škola). V témže roce se název pracoviště změnil na Ústav patologické fyziologie a jeho přednostou se stal MUDr. Jan Hrbek, posléze jmenovaný zastupujícím docentem. Za jeho vedení přišlo na ústav několik mladých asistentů a všichni společně se zasloužili o to, že kromě přednášek byla výuka doplněna o praktická cvičení. Vědecká práce zpočátku tematicky různorodá se posléze začala profilovat zaměřením na výzkum vyšší nervové činnosti člověka. Po odchodu doc. Hrbka do Olomouce se v r. 1957 stal vedoucím ústavu z Prahy přišedší doc. MUDr. Jaromír Mysliveček, CSc., který byl po obhajobě doktorské práce v r. 1962 jmenován o 2 roky později profesorem. Orientace vědeckého zaměření ústavu zůstala věrna experimentálnímu výzkumu centrálního nervového systému, ale se zaměřením na ontogenetický vývoj nervových funkcí v normě i v patologii. Ten byl záhy rozčleněn do několika oblastí se zaměřením na:

a) vývoj funkčních vlastností nervového systému v postnatální ontogenezi,
b) vztahy mezi některými důležitými centry za vývoje,
c) vyšší nervovou činnost, chování a jejich vývoj,
d) sledování biochemických korelátů vývoje CNS,
e) vlivy určující vývoj CNS a jejich funkční a morfologické projevy.

Tento komplexní výzkum prováděný u více živočišných druhů, který vrcholil koncem 60. let, byl prováděn pod koordinací prof. Myslivečka, ale také jeho již zkušenými spolupracovníky (doc. MUDr. Zdeněk Chaloupka, CSc., MUDr. Jarmila Hassmannová-Myslivečková, CSc., MUDr. Richard Rokyta, CSc., MUDr. Stanislav Reiniš, CSc., doc. MUDr. Pavel Sobotka, CSc., ing. Jiří Šafanda, CSc., MUDr. Jan Záhlava, CSc.), tak i mladými absolventy fakulty, tehdy vědeckými aspiranty (dřívější název pro DSP), MUDr. Bohdanem Semiginovským a MUDr. Františkem Vožehem. V oblasti konstrukce přístrojů a péče o technické zázemí je nutno jmenovat ing. Václava Springera a jeho mladého nástupce ing. Václava Žaluda.

Organizačně byl koncem 50. a začátkem 60. let prof. Mysliveček vedoucím katedry jak normální, tak i patologické fyziologie. Po odchodu docenta Adolfa Zeleného v r. 1962

z ústavu fyziologie pak byl po nějakou dobu pověřen i dočasným vedením tohoto ústavu. Po násilném přerušení demokratických přeměn vojsky „spřátelených armád“ v srpnu 1968, byl prof. Mysliveček, ještě na podzim toho roku, v tajných volbách zvolený děkanem fakulty. K převzetí funkce však již nedošlo, navíc byl prof. Mysliveček zbaven vedení ústavu i katedry a v r. 1971 přinucen odejít z fakulty. Po r. 1968 z vlastních pohnutek opustili ještě ústav a odešli do zahraničí MUDr. Pavel Kučera (když krátce předtím přišel z ústavu anatomie), MUDr. Stanislav Reiniš, CSc., a dokumentátorka ústavu PhDr. Alena Padrtová. Oba lékaři se stali na zahraničních univerzitách profesory (dr. Kučera – Lausane, Švýcarsko; dr. Reiniš – Waterloo, Kanada). V r. 1971 převzal vedení ústavu doc. MUDr. P. Sobotka, CSc., který byl po předchozí obhajobě doktorské práce jmenován v r. 1979 profesorem. Dva další pracovníci ústavu (docenti MUDr. R. Rokyta, CSc., a MUDr. B. Semiginovský, CSc.) odešli pak v dalších letech na vedoucí místa jiných fakult UK v Praze. Ve významném působení v rámci oboru, konkrétně na 3. LF UK, však zůstal a dosud působí pouze první z nich (prof. MUDr. Richard Rokyta, DrSc., FMCA).

V této době tzv. normalizace opět vznikaly katedry složené z několika ústavů a tak pracoviště bylo po několik let součástí Katedry patologické fyziologie, farmakologie a tělovýchovného lékařství. I v tomto nelehkém období pokračovali pracovníci ústavu ve své činnosti pedagogické i výzkumné. Byl uzavřen komplex prací zabývající se důsledky dlouhodobé normotermní úplné ischemie mozku (doc. Sobotka, výzkum zahájen ve spolupráci s partnerem v NSR). Byla sledována problematika experimentální epileptogeneze a fenylketonurie (prof. Sobotka; ing. Šafanda). Významným metodickým pokrokem bylo zavedení mikroelektrofyziologické laboratoře v níž bylo možné registrovat bioelektrickou aktivitu jednotlivých neuronů. Cennou pomocí zde byla úzká spolupráce doc. Rokyty s pracovištěm prof. Albe-Fessardové v Paříži. Ve spolupráci s ORL klinikou byla, též z iniciativy doc. Rokyty, vybudována tehdy ještě ojedinělá laboratoř pro objektivní audiometrii, sloužící k vyšetřování poruch sluchu. Z dalších klinických pracovišť, se kterými v té době probíhala úspěšná spolupráce, to byla klinika porodnická a gynekologická, kde v problematice imunologie reprodukce s tehdy MUDr. Zdenkou Ulčovou-Gallovou (dnešní profesorkou a DrSc.) spolupracovali z ústavu patologické fyziologie ing. Šafanda a dr. Vožeh. V oblasti výzkumu funkční morfologie mozku, knižně jako monografie v českém a anglickém jazyce, vyšel v nakladatelství Slovenské akademie věd (VEDA Bratislava 1984) stereotaktický atlas mozku psa v ontogenezi (dr. Vožeh). V polovině 80. let byl také vypracován model chronického podávání etanolu několika generacím laboratorního potkana a sledovány důsledky této addikce v chování, elektrogenezi i morfologii mozku (doc. Chaloupka, doc. Vožeh). Po „sametové revoluci“ se stal v r. 1990 po konkurzním řízení přednostou ústavu doc. MUDr. Z. Chaloupka, CSc., ale ještě téhož roku po jeho úmrtí se ujal znovu vedení ústavu z Prahy se navrátivší prof. Mysliveček. Ten se po svém návratu opět ujal koordinace výzkumu a ústav se začal zabývat převážně problematikou neurotransmiterů, jmenovitě dopaminu a oxidu dusnatého ve vývoji učení a paměti v nejranější ontogenezi, v experimentálním modelu paměti – dlouhodobé hipokampální potenciaci a elektrogenezi mozku. Do tohoto výzkumu se zapojil i mladý asistent ústavu MUDr. Jan Barcal.

V r. 1993 se stal vedoucím ústavu doc. MUDr. Jan Záhlava, CSc., za jehož vedení pokračoval výše uvedený výzkum a dále bylo využito nových možností ve styku se

zahraničím. Byly navázány odborné kontakty s renomovanými pracovišti a uskutečněny dlouhodobé pobyty doc. Vožeha na University College London (1995, 1996 Visiting Professor, Department of Physiology). Ve spolupráci s dr. K.W.T. Caddym byly nejen publikovány zajímavé nálezy, ale odtud získán i nový experimentální model pro základní výzkum v neuropatofyziologii (mutantní myši Lurcher s vrozenou degenerací mozečku) a zahájena další úzká spolupráce se zahraničím. Oním přelomovým rokem bylo jaro 1998, kdy se ústav stal jediným zástupcem ČR v nově ustaveném a na úrovni EU mezinárodně koordinovaném neurovědním programu COST, Akce B10 Brain Damage Repair – a doc. Vožeh zástupcem ČR v příslušném Management Committee. Projekt ústavu s názvem „Funkční a morfologické projevy mozečkové degenerace a možnosti jejího ovlivnění" poté, v rámci tohoto programu získal mezinárodní grant.

Ve stejném roce tj. na podzim r. 1998 se stal doc. Vožeh vedoucím ústavu a převážná většina aktivit pracoviště směřovala k úspěšnému řešení tohoto úkolu. Uvedená výzkumná problematika, tzn. studium cerebelárních degenerací na myších Lurcher i jiných modelech se pak stala ústředním bodem vědeckého zaměření pracoviště pro další léta. Především pokračovalo zapojení do dalších projektů COST programů EU a zejména i spolupráce s významnými zahraničními pracovišti. Z toho profitovali především mladí asistenti ústavu a postgraduální studenti, kteří tak v rámci EU dotovaných studijních pobytů získávali nové odborné znalosti a dovednosti, včetně navazování osobních kontaktů (MUDr. Barcal – Bergen, MUDr. Cendelín – Turin, Rotterdam, Sevilla, MUDr. Motáňová-Křížková – Turin, Mgr. Tůma – Servilla, Salamanca). To vedlo nejen k jejich vlastnímu odbornému růstu, ale celkově i ke zvýšení úrovně výzkumu ústavu, vzniku hodnotných publikací a získání prestiže pracoviště i na mezinárodní úrovni. S tím pak souviselo i získání řady grantů jak od Grantové agentury ČR, tak interní Grantové agentury UK i dalších. Do jejich úspěšného řešení byli zapojeni nejen již výše jmenovaní pracovníci, ale i noví mladí asistenti (MUDr. Purkartová, MUDr. Voller), včetně dvou postgraduantů – absolventů biologických oborů na Západočeské univerzitě (Mgr. Houdek, Mgr. Tůma). Všichni výše jmenovaní spojili výsledky svého výzkumu v rámci výše zmíněných projektů se zpracováním svých disertačních prací.

V současnosti ústředním bodem výzkumného zaměření pracoviště nadále zůstává problematika mozečkových degenerací v různých podmínkách a za vývoje. Na rozdíl od počátků zkoumání této neurodegenerace mají dnes pracovníci ústavu více myších kmenů postižených buď vrozeným anebo uměle indukovaným defektem, které modelují tento typ neuropatologií u člověka. Za využití více experimentálních přístupů (behaviorálními, elektrofyziologickými, histologickými, histo- a imunohistochemickými metodami) se studují nejen patogenetické mechanismy těchto stavů v různých podmínkách (stresové faktory, obohacené prostředí), ale je zde i snaha hledat možnosti jejich ovlivnění např. neurofarmaky, růstovými faktory, ale též neurotransplantacemi (embryonální mozečkové tkáně či kmenových buněk). V rámci tohoto výzkumu probíhá úspěšná dlouholetá spolupráce s řadou tuzemských i zahraničních pracovišť.

Vedle takto neuropatofyziologicky zaměřeného výzkumu nutno zmínit i významné, a s vědeckou činností nedílně propojené aktivity pracovníků ústavu, související s výukou patofyziologie. Zde, jako v typickém experimentálním preklinickém oboru, se dbalo

o to, aby student, kromě teoretických znalostí, zvládl také základní praktické experimentální biomedicínské dovednosti (např. injekční techniky, způsoby znecitlivění, operační návyky atd.). S řádnou výukou oboru dále úzce souvisí i výchova nadaných studentů k vědecké práci, formou zapojení do studentské vědecké činnosti. Právě na tomto úseku má ústav dlouholetou tradici, když prakticky všichni současní učitelé ústavu prošli touto formou výchovy a poté i postgraduální vědecké přípravy. Studenti pregraduálního i postgraduálního studia prezentovali výsledky své vědecké práce na studentských vědeckých konferencích a dosáhli významných ocenění jak na místní, tak národní i mezinárodní úrovni.

Na podzim r. 2014, se pracoviště přestěhovalo z Pavlovova ústavu do nového objektu Univerzitního medicínského centra (UNIMEC) poblíž Fakultní nemocnice na Lochotíně. Tato první stavba, jako počátek budování celého nového kampusu, poskytuje nejen moderní prostory pro výuku, ale i výzkum. Stavebně i funkčně propojené součásti fakulty, tj. posluchárna, učebny i laboratoře jednotlivých ústavů s čistě vědeckými prostorami Biomedicínského centra a zvěřince s dokonalým zázemím pro nejnáročnější experimentální medicínu, představují velmi dobře fungující výukově-výzkumný celek. Ústavu patologické fyziologie se tak dostalo 2 důstojných učeben pro výuku (1. pro praktické manuální a operační výkony a 2. pro seminární formy výuky), včetně moderního přístrojového vybavení. Výzkumný trakt ústavu pak disponuje komplexem moderně vybavených laboratoří (l. pro výzkum vyšších nervových a behaviorálních funkcí, l. neurohistologická a biochemická, l. elektrofyziologická, l. pro buněčné a tkáňové kultury, l. mikrochirurgická a neurotransplantační). Již před stěhováním ústavu a také po něm, došlo i k některým personálním změnám v obsazení ústavu, kde kromě již výše jmenovaných učitelů je třeba jmenovat odb. as. MUDr. Věru Markvartovou a z AV ČR v Praze přišedší odbornici na biologické rytmy, RNDr. Danu Jelínkovou, Ph.D. Jak vědecký potenciál Biomedicínského centra a jeho propojení s výukou a výzkumem ústavu posílil krátce před stěhováním také bývalý pre- i postgraduální student fakulty MUDr. Karel Ježek, Ph.D., předtím působící na AV ČR v Praze a poté dlouhodobě na renomovaném pracovišti (později ozdobeném Nobelovou cenou) v Norsku. V rámci Biomedicínského centra dr. Ježek úspěšně vede Laboratoř experimentální neurofyziologie, kde v r. 2017 významně posílil jeho tým, ale též i učitelské síly ústavu MUDr. Karel Blahna, Ph.D. Jeho odborná anamnéza je podobná té u dr. Ježka s tím rozdílem, že titul Ph.D. obhájil v rámci Fyziologického ústavu AV ČR a poté dlouhodobě působil v Rakousku. Další propojení výzkumu pracoviště s Biomedicínským centrem představuje Laboratoř neurodegenerativních poruch, kterou vede doc. MUDr. Jan Cendelín, PhD., a je tak další z téměř 20 laboratoří tohoto centra. Pro úplnost výčtu dlouholetých pracovníků ústavu je třeba uvést, že ještě na starém pracovišti odešel do zaslouženého důchodu ing. Žalud. Poté jej zdárně nahradila jím doporučená ing. Zuzana Petránková, Ph.D., absolventka Elektrotechnické fakulty ZČU, která se nejen přímo podílí na výuce příslušející její elektrofyziologicky zaměřené odbornosti, ale zejména pak na přístrojové modernizaci výuky jako celku. Na ústavu na zkrácený úvazek nadále pracuje jeho nestor, prof. MUDr. Pavel Sobotka, DrSc. (*1928), který se stále těší dobrému zdraví, aktivně se účastní nejen výuky, ale po desítky let též přípravy a vydávání Plzeňského lékařského sborníku.

Kromě pedagogické a výzkumné práce se pracovníci ústavu tradičně vždy podíleli na organizování mezinárodních i celostátních sympozií a sjezdů. Poslední z těchto aktivit byla úspěšná jubilejní 20. konference patologické a klinické fyziologie s mezinárodní účastí, zorganizovaná pracovníky ústavu v r. 2015, tedy následující rok, po přestěhování pracoviště do nových prostor.

Učitelé ústavu se také pravidelně a dlouhodobě podílejí na aktivitách v rámci odborných společností, především jako členové výborů Fyziologické společnosti, Společnosti neurověd a Společnosti pro patologickou a klinickou fyziologii, kde je doc. Vožeh již po řadu let místopředsedou. Z mezinárodních společností je doc. Vožeh od r. 2002 členem mezinárodní řídící rady ISP (International Society for Pathophysiology za ČR). V rámci postgraduálního vzdělávání je doc. Vožeh (společně s dr. Barcalem, doc. Cendelínem a dr. Ježkem) členem oborové rady a předsedou komise pro obhajoby disertačních prací v oboru Fyziologie a patologické fyziologie na fakultě. Doc. Vožeh je také dlouholetým členem (od r. 2014 čestným) vědecké rady fakulty. Od r. 2017 nahradil doc. Vožeha ve funkci vedoucího ústavu doc. MUDr. Jan Cendelín, Ph.D.

Výše nastíněná historie aktivit Ústavu patologické fyziologie LF v Plzni UK, by nebyla úplná, ani možná bez pracovního nasazení desítek dalších zde nejmenovaných, ale v paměti všech starších pracovníků velkým písmem zapsaných, minulých i současných spolupracovníků a spolupracovnic z řad středního a nižšího personálu, ale též pre- i postgraduálních studentů. Ti všichni se zasloužili o to, že patologická fyziologie jako základní preklinický obor lékařského studia vždy plnil a nadále na fakultě plní úlohu, která mu v oblasti medicínského výzkumu i výuky náleží. Všem výše jmenovaným i nejmenovaným minulým i současným pracovníkům ústavu náleží proto vřelé poděkování a nezbývá než si přát, aby chuť do práce ve všech oblastech aktivit i kvalitní výsledky charakterizovaly toto pracoviště i nadále.

Studie byla financována z Národního programu udržitelnosti I (NPU I) č. LO1503 poskytovaného Ministerstvem školství, mládeže a tělovýchovy a Programem rozvoje vědních oborů Karlovy Univerzity (Progres – project Q 39). Za pomoc při vyhotovení obrazové dokumentace náleží poděkování paní ing. Zuzaně Petránkové, Ph.D.

SOUHRN

Ústav patologické fyziologie vznikl v r. 1945 tak, jako řada jiných součástí nově založené Lékařské fakulty Univerzity Karlovy v Plzni. Za tu dobu až do současnosti se na přednostenském místě vystřídalo 9 vedoucích (prof. MUDr. Ivo Mačela, 1945–1950; doc. MUDr. Zdeněk Beránek, 1950–1952; doc. MUDr. Jan Hrbek, 1952–1957; prof. MUDr. Jaromír Mysliveček, DrSc., 1957–1971; 1990–1993; prof. MUDr. Pavel Sobotka, DrSc., 1971–1990; doc. MUDr. Zdeněk Chaloupka, CSc., 1990–1990; doc. MUDr. Jan Záhlava, CSc., 1993–1998; doc. MUDr. František Vožeh, CSc., 1998–2017; doc. MUDr. Jan Cendelín, Ph.D., 2017–). Zpočátku byla výuka zajišťována pouze přednáškami a teprve od r. 1952 ji doplnila praktická cvičení a byl zahájen i výzkum zaměřený na centrální nervový systém (CNS) člověka. Od r. 1957 byl pak následován systematickým experimentálně

orientovaným studiem CNS různých laboratorních savců se zaměřením na vývoj zejména vyšších nervových funkcí v normě i v patologii. S určitými modifikacemi tento typ výzkumu pokračuje i v současnosti a to zejména díky napojení na zahraniční spolupráci a mezinárodně koordinované vědecké projekty. Určitým zlomovým momentem byl r. 1996, kdy ústav získal z University College London první myší model vrozené olivocerebelární degenerace. Krátce potom započal na těchto i jiných obdobně postižených myších modelech komplexní výzkum těchto poruch známých u člověka jako spinocerebelární ataxie. Tento výzkum, který nadále probíhá ve spolupráci s řadou domácích a především i zahraničních pracovišť, přispívá nejen k odbornému růstu mladých pracovníků ústavu, ale i navazování plodných osobních kontaktů.

Výsledky, které jsou publikovány v prestižních domácích i zahraničních časopisech a monografiích jsou tak měřítkem jejich kvality a také oceněním nejen úrovně akademicky erudovaných pracovníků, ale i do výzkumu zapojených pregraduálních a postgraduálních studentů a také odborně zdatného středního personálu.

History of the Department of Pathological Physiology, Charles University, Faculty of Medicine in Pilsen

SUMMARY

The Institute of Pathological Physiology was established in 1945 as many other parts of the newly founded Medical Faculty of Charles University in Pilsen. Until now, the institute has been managed by 9 leaders (Prof. Ivo Mačela, MD, 1945–1950; Assoc. Prof. Zdeněk Beránek, MD, 1950–1952; Assoc. prof. Jan Hrbek, MD, 1952–1957; Prof. Jaromír Mysliveček, MD, DrSc., 1957–1971, 1990–1993; Prof. Pavel Sobotka, MD, DrSc, 1971–1990; Assoc. Prof. Zdeněk Chaloupka, PhD., 1990–1990; Assoc. Prof. Jan Záhlava, MD, 1993–1998; Assoc. Prof. Dr. František Vožeh, PhD., 1998–2017; Assoc. Prof. Jan Cendelin, MD, PhD., 2017–). Initially, the teaching process was provided only by lectures, and only from 1952 it was supplemented by practical exercises. At the same time also started a research focused on the central nervous system (CNS) in humans. Since 1957 it was followed by a systematic, experimentally oriented CNS study of various laboratory mammals, especially focusing on the development of higher nerve functions in both norm and pathology. With some modifications, this type of research continues up today, mainly thanks to links to international cooperation and internationally coordinated scientific projects. A certain milestone was 1996, when the institute obtained the first mouse model of congenital olivo-cerebellar degeneration from University College London. Shortly thereafter, a complex study of these disorders known in humans as spinocerebellar ataxia has begun on these and other similarly affected mouse models. This research, which is being carried out in cooperation with a number of domestic and, above all, foreign laboratories, contributes not only to the professional growth of young scientists but also to the establishment of fruitful personal contacts. The results of the research, which are published in prestigious domestic and foreign journals and monographs, are

a measure of their quality, as well as the appreciation not only of the academically educated staff but also of the undergraduate and postgraduate students involved in the research, as well as of the highly competent middle staff.

Adresa autora: F. V., alej Svobody 1655/76, 323 00 Plzeň

Příloha 1

Přednostové ústavu patologické fyziologie a doby jejich vedení ústavu od založení fakulty

prof. MUDr. Ivo Mačela, 1945–1950

doc. MUDr. Zdeněk Beránek, 1950–1952

doc. MUDr. Jan Hrbek, 1952–1957



prof. MUDr. Jaromír Mysliveček, DrSc., 1957–1971 a 1990–1993



prof. MUDr. Pavel Sobotka, DrSc.,
1971–1990



doc. MUDr. Zdeněk Chaloupka, CSc.,
1990–1990



doc. MUDr. Jan Záhlava, CSc.,
1993–1998



doc. MUDr. František Vožeh, CSc.,
1998–2017

Plzeň. lék. Sborn., 85, 2019: 109–112

NOVÁ BUDOVA PSYCHIATRICKÉ KLINIKY FN PLZEŇ

J. Hudeček, J. Vevera

Psychiatrická klinika FN a LF UK v Plzni

FN Plzeň zahájila dne 18. 9. 2018 výstavbu nového samostatného pavilonu Psychiatrické kliniky. Projekt je součástí probíhající reformy psychiatrické péče v České republice. Zvýší dostupnost a komfort poskytovaných základních, specializovaných a vysoce specializovaných zdravotních a sociálních služeb pro duševně nemocné, humanizuje psychiatrickou péči, zmodernizuje poskytované zdravotnické služby, podílí se na destigmatizaci psychiatrie, zlepší kvalitu života duševně nemocných osob. Pro psychiatrické pacienty je nutné zajistit dostatečný počet akutních lůžek, vytvořit bezpečné a klidné terapeutického prostředí pro pacienty na odděleních a v ambulancích, v důstojných prostorech a s dostupnou moderní léčbou. Na jednotlivých odděleních bude plně fungující akutní lůžková péče pro diagnostickou, léčebnou, ošetřovatelskou a konsiliární péči, v plném diagnostickém spektru poruch oboru psychiatrie Mezinárodní klasifikace nemocí. Bude poskytována péče ambulantní, preventivní, krizová, rehabilitační a psychosociální, nová klinika bude i nadále poskytovat vzdělávání studentům LF UK.

Akutní psychiatrická lékařská péče bude poskytována nepřetržitě, přijetí pacienta v akutním stavu bude možné kdykoli po dobu 24 hodin a 7 dní v týdnu, nepřijetí bude možné jen s ohledem na překročené kapacitní možnosti příjmového oddělení. Cílem akutní psychiatrické péče je odvrácení akutně zhoršeného zdravotního stavu, komplexní diagnostika, nastavení adekvátní léčby, stabilizace stavu a předání pacienta do návazné péče stacionářů a lůžek následné péče. Pokud bude u pacienta zhoršený jeho somatický stav, bude v přímé návaznosti rychle dostupná somatická a konsiliární péče ostatních oddělení FN v Plzni. Pro region Plzně a okolí je Psychiatrická klinika FN Plzeň jediné zařízení, které je schopné poskytnout akutní psychiatrickou péči pro pacienty všech psychiatrických diagnóz Mezinárodní klasifikace nemocí, bez věkového omezení, plně v souladu s doporučovanou dojezdovou vzdáleností do 60 minut. Se zásadami transformace oboru psychiatrie je plánováno rozšíření počtu akutních psychiatrických lůžek. S ohledem na Standardy MZ ČR, které doporučují stav 40 akutních lůžek na 100 000 obyvatel, tzn. 231 lůžek pro celý Plzeňský kraj, je reálná situace v naší oblasti značně odlišná – v současné době v Plzeňském kraji vychází na 100 000 obyvatel pouze 18 lůžek. Ze současného počtu 76 akutních lůžek proto dojde v novém pavilonu k navýšení jejich celkového počtu na 90 lůžek akutní péče. V průběhu posledních let narostl počet hospitalizovaných i ambulantně ošetřených pacientů na Psychiatrické klinice FN Plzeň. Za současných podmínek není

kapacita akutního příjmového a dětského oddělení dostatečná, oddělení se opakovaně ocitá v nadstavu pacientů a objednávané termíny hospitalizací se musí posouvat nebo rušit.

Na uzavřeném akutním příjmovém mužském a ženském oddělení vzroste počet lůžek ze současných 27 na 30. Na oddělení bude prováděn souhrn diagnostických a terapeutických postupů pro pacienty, kteří jsou ohroženi na životě z psychických příčin bezprostředně nebo potenciálně, bude poskytována specializovaná péče pacientům se sebevražednými projevy, v psychomotorickém neklidu, s agresivním chováním nejrůznější etiologie. Bude zde probíhat léčení akutních fází onemocnění všech diagnostických kategorií u dospělých pacientů s psychickou poruchou. Nově na oddělení vzniknou dvě izolační bezpečné místnosti k samostatnému umístění pacienta ve stavu zvýšeného intrapsychického napětí, v případě nutnosti jeho fyzického omezení bude využíváno možností dle platné legislativy, pacienti budou nově sledováni kamerovým systémem. Nově budou zřízeny dva intermediární observační pokoje pro zvýšenou akutní psychiatrickou péči, s observačními okny navazujícími na sesternu akutního příjmového oddělení. K elektrošokové terapii bude nově používán elektrokonvulzivní přístroj II. generace s menším rizikem nežádoucích kognitivních účinků pro pacienta. Elektrokonvulzivní terapie bude mít nově svoji samostatnou místnost a samostatný dospávací pokoj pro pacienty po zákroku s anestezií. Do terapie na akutním příjmovém oddělení bude nově zavedena fototerapie se samostatně vzniklou místností určenou pro tyto účely. V novém pavilonu bude vybudované pro akutní případy uzavřené oddělení s vnitřním a venkovním atriem s travnatými prostory a zelení, pro řadu pacientů bude dočasně jediných místem, kam se dostat na čerstvý vzduch a jak opustit vnitřní prostory budovy a oddělení. Na doléčovacím a psychoterapeutickém oddělení dojde k navýšení počtu ze současných 16 na 20 lůžek, oddělení bude sloužit pro doléčování pacientů přeložených z akutního oddělení, i pro léčení nově přijatých pacientů v méně závažných stavech psychiatrického onemocnění, za hospitalizace budou probíhat diagnostické a léčebné postupy, zaměřené na psychiatrickou rehabilitaci a psychoterapii u pacientů, jejichž stav vyžaduje léčbu a vyšetření na lůžku, ale nepotřebují intenzivní dohled. Na uzavřeném dětském oddělení vzroste hospitalizační kapacita ze 17 na 20 lůžek. Přímo na oddělení vzroste prostorová kapacita školní učebny, kreativní arteterapeutické a keramické dílny, bude dostupná dětská herna k terapii hrou. Na dětském oddělení nově vznikne izolační bezpečná místnost k samostatnému umístění pacienta. Na uzavřeném oddělení detoxu pro pacienty závislé na alkoholu a psychoaktivních látkách bude probíhat detoxifikace pacientů a motivační proces k jejich dalšímu protidrogovému léčení. Kapacita specializovaného oddělení detoxifikace vzroste z 6 na 8 lůžek, bude pokračovat a navazovat protidrogový program Ministerstva zdravotnictví. Na oddělení nově vznikne místnost k fyzickému vyžití a k rehabilitačním aktivitám pacientů, kteří nesmí opustit režim oddělení a nemohou přímo ani telefonicky komunikovat se svými blízkými. Pro oddělení specializované režimové léčby návykových nemocí se zvýší počet lůžek ze současných 10 na 12. Vzhledem k počátečnímu omezenému režimu bez vycházek bude též nově dostupná cvičební místnost pro samostatnou fyzickou aktivitu, i ke cvičení pod dohledem rehabilitační sestry.

Na akutním oddělení pro dospělé, na doléčovacím a na dětském oddělení nově vzniknou klidné odpočinkové pokoje s možnostmi relaxace, pohodlného poslechu hudby

v příjemném harmonickém prostředí. Nově vzniklá lůžková oddělení budou schopna zajistit sledování stavu pacienta s ohledem na jeho bezpečnost a na bezpečnost okolí, budou nově vybavena kamerovým systémem. Pokoje pro pacienty nového pavilonu budou maximálně s 2 lůžky a vždy se samostatným sociálním zařízením – umyvadlem, toaletou a sprchovým koutem, dle doporučení Standardů akutní psychiatrické péče. Součástí všech lůžkových oddělení bude jídelna, terapeutické místnosti, společenské místnosti a místnosti pro návštěvy pacientů.

Psychiatrická klinika bude dále poskytovat pro pacienty ambulantní péči. Ambulance pro dospělé bude nově rozčleněna na ambulanci plánovaných vyšetření a kontrol pacientů a konsiliárních vyšetření. Nově vznikne akutní ambulance centrálního psychiatrického příjmu a krizové intervence, s možností převzetí neklidných pacientů od zdravotnické záchranné služby v pro tyto účely nově zřízené izolační místnosti. Pacienty bude nově možné v rychlé době umístit na blízké na ambulantní trakt naléhající akutní příjmové oddělení k návazné akutní a neodkladné péči za hospitalizace. Bude pokračovat rozvoj specializované péče v dětské psychiatrické ambulanci, činnost protialkoholní a protitoxikomanické ambulance, kde bude nově zřízena speciální místnost pro skupinové ambulantní psychoterapie a KBT léčení a speciální vyšetřovací a odběrová místnost sester. V ambulantním traktu bude nově umístěna místnost pro výzkum a bude zde probíhat léčení pacientů se závislostí na psychoaktivních látkách s využitím virtuální reality. Nově bude otevřena ambulance pro vyšetření kognitivních funkcí, v činnosti bude dále pokračovat ambulance sexuologická.

V denních stacionářích nehospitalizovaných a ambulantně docházejících pacientů bude diagnostická a léčebná péče poskytována nadále skupinám pacientů s diagnózami okruhu neurotických poruch (se vzrostlou kapacitou 2 × 8 pacientů). Nově vznikne terapie skupiny pacientů s diagnózami okruhu psychotických onemocnění (s kapacitou 1 × 8 pacientů), kde budou uplatňovány doléčovací a psychoedukativní metody a bude probíhat práce s rodinami pacientů, práce s psychoticky nemocnými pacienty bude směřovat ke zvýšení úspěšnosti jejich začlenění alespoň zčásti zpět do společnosti. V nových prostorově adekvátních terapeutických místnostech bude možné provozovat arteterapii, dramaterapii, pohybové terapie, muzikoterapie, na denní stacionáře bude navazovat samostatně umístěný blok nově vytvořených terapeutických dílen. K dispozici bude nová tělocvična pro léčebnou tělesnou výchovu a místnost pro rehabilitaci s fyzioterapeutem, uvedená část kliniky bude k dispozici pro pacienty všech oddělení, kteří budou moci sami nebo s personálem opustit oddělení, tím dojde k dalšímu rozšíření léčebných možností pro většinu pacientů Psychiatrické kliniky.

FN Plzeň plánuje pokračování rozvoje spolupráce s Psychiatrickou nemocnicí v Dobřanech, kde je zajišťována následná a dlouhodobá lůžková péče, její roli považujeme v rámci Plzeňského kraje za nezastupitelnou. Psychiatrická klinika bude zajišťovat a koordinovat bezprostředně návaznou péči psychosociální ve vlastních stacionářích kliniky, část z hospitalizace propuštěných pacientů bude směrována do péče nově vzniklého Centra duševního zdraví (CDZ), bude rozvíjena následná oboustranná spolupráce mezi CDZ a FN Plzeň.

SOUHRN

Autoři seznamují čtenáře s plánovanou podobou nové budovy Psychiatrické kliniky Fakultní nemocnice Plzeň. Popisují novou strukturu péče o psychiatrické pacienty jako celek, i v rámci péče na dílčích jednotlivých odděleních kliniky a ambulantní péče a terapie na nových denních stacionářích, uvádí souvislosti s naplňováním Standardů akutní psychiatrické péče MZ ČR.

The new building of the Psychiatric Clinic at the Pilsen Ubniversity Hospital

SUMMARY

The authors introduce the reader a planned image of the new building for the Psychiatric Clinic at the Pilsen University Hospital. The article describes a new structure of care of psychiatric patients at the Psychiatric Clinic in general, as well as the specific types of care at the individual inpatient departments, the outpatient care, and the type of therapy provided at the new outpatient daycare centers at the Psychiatric Clinic. These concepts are presented in relation to meeting the requirements of the Standards of Acute Psychiatric Care of the Ministry of Health of the Czech Republic.

Adresa autora: J. H., alej Svobody 80, 304 60 Plzeň

ZE ŽIVOTA FAKULTY

VEČERY SPOLKU LÉKAŘŮ
EVENINGS OF PILSEN MEDICAL ASSOCIATION

12. 9. 2018 Dětská klinika

1. Huml M.: **Interpretace EKG v dětském věku**
2. Schwarz J., Cvalinová D., Sýkora J.: **Incidence idiopatických střevních zánětů u dětí a dospívajících**
3. Fikrlová Š., Sládková E., Dolejšová O.: **Urolitiáza na Dětské klinice FN v Plzni 2004–2018**
4. Zahálková R., Fremuth J., Šašek L., Kobr J., Pizingerová K.: **Atypický hemolytico-uremický syndrom (HUS) u dítěte s akutním respiračním selháním: přehled literatury**

19. 9. 2018 Psychiatrická klinika FN a Psychiatrická nemocnice Dobřany

1. Podlipný J., Levorová S., Beniš M., Hořejší P.: **Virtuální realita v léčbě závislosti**
2. Vevera J.: **Představení nové budovy a nových terapeutických programů na Psychiatrické klinice**
3. Franková V.: **Gerontopsychiatrické kazuistiky**

26. 9. 2018 Záchranná zdravotnická služba Plzeňského kraje

1. Buňatová M., Pechman V.: **Význam registrace EKG u výzvy „dušnost“**
2. Šašek L.: **Dětský pacient – jak dál v nemocnici… (kazuistiky)**
3. Haidingerová L., Nekl R.: **Fulminantní průběh otravy neznámou látkou aneb ze sanitky rovnou na ECMO**
4. Vidunová J.: **„Rozvadov 2018“ – medicína trochu jinak**
5. Čechurová L.: **Cihly v akci**

10. 10. 2018 Klinika infekčních nemocí a cestovní medicíny

1. Váchalová J. Hrušková R.: **Kazuistiky syndromu fulminantně probíhající sepse u pacientů s asplenií**
2. Šmíd D., Sedláček D., Švecová M.: **Onemocnění vyvolaná metapneumoviry – naše první zkušenosti**
3. Kukrálová L.: **Kawasakiho syndrom**

4. Koubová A.: **Desetileté zkušenosti centra pro cestovní medicínu a očkování FN Plzeň**
5. Sedláček D., Braunová J., Bebjak A.: **Třicet let činnosti HIV centra ve FN Plzeň**

17. 10. 2018 Oční klinika

1. Jurčuková M.: **Výskyt gliomu optické dráhy u dětí, kazuistiky**
2. Sováková I., Rusňáková I.: **Pohled do budoucnosti konzervativní léčby glaukomu – pokračování**
3. Kasl Z.: **Jak na edém terče zrakového nervu**
4. Kasl Z., Kacerovská D., Hauer L.: **Méně obvyklé karcinomy víček**
5. Frdlíková D., Fidranská H., Říčařová R.: **Biologická léčba u serpiginózní choroidopatie**
6. Šašková M.: **Amblyopie – screening a riziko pozdního záchytu**
7. Hecová L., Rusňák Š., Salcman V.: **Růst délky očního bulbu u dětí ve starším školním věku – sezónní změny a vliv životního stylu**

31. 10. 2018 Morfologický večer

1. Polívka J. Jr., Pešta M., Polívka J., Pitule P., Hes O., Pivovarčíková K., Řepík T., Macánová T., Houfková K., Tonar Z.: **Vztah tkáňové hypoxie, angiogeneze a mikrovaskularizace multiformního glioblastomu k mutačnímu stavu izocitrát dehydrogenázy 1**
2. Rybárová M., Havelková L., Polívka M., Nekrashevych Y., Zítka T., Vychytil J., Horák A., Fiala P.: **Variabilita svalů ruky člověka**
3. Kolínko Y., Fu Du, Schwer B., Mouton P. R.: **Golgiho stereologie: Kvantifikace dendritického dřeva na sekcích barvených Golgiho metodou za použití stereologických metod**
4. Eberlová L.: **Otisky a kanál arteria meningea media na bázi lební – mýtické struktury v anatomii**
5. Mik P., Tonar Z., Malečková A., Eberlová L., Liška V., Pálek R., Rosendorf J., Jiřík M., Mírka H., Králíčková M., Witter K.: **Rozložení vaziva v játrech prasete domácího**

7. 11. 2018 Klinika nemocí ušních, nosních a krčních

1. Slouka D., Trčka O., Kostlivý T.: **Současné možnosti spánkové monitorace**
2. Hudecová J., Slouka D.: **Prevalence OSAS (Obstructive Sleep Apnoe Syndrome) a rizikové gravidity**
3. Ruml F., Sýkorová Š.: **Cervikogenní vertigo**
4. Hanáková J., Sýkorová Š.: **Meningeoma en plaque**
5. Kubec V., Sýkorová Š.: **Rhabdomyosarkom měkkého patra**
6. Kostlivý T., Ruml F., Slouka D.: **Komplikace otitis media**

14. 11. 2018 Dermatovenerologická klinika a Oddělení plastické chirurgie

1. Pizinger K.: **Epitelové kožní nádory se zaměřením na bazaliom**
2. Čelakovský J.: **Novinky o melanomu**
3. Duranovič A., Kylarová M.: **Angiosarkom – popis případu**

4. Kydlíček T., Cetkovská P., Třešková I.: **Hidradenitis suppurativa – nové centrum**
5. Skalický A., Kydlíček T., Woznica V.: **Rána a jizva, fyziologie a patofyziologie**
6. Skalický A., Kydlíček T.: **Mnohočetné kožní nádory – popis případu**

21. 11. 2018 Rehabilitační oddělení FN

1. Hladová H.: **Ergodiagnostické (EDC) centrum FN Plzeň – RHC oddělení. Zkušenosti s ergodiagnostikou**
2. Škudrnová J., Štruncová D.: **Ergodiagnostika z pohledu fyzioterapeuta a ergoterapeuta. Kazuistika**
3. Peňázová J.: **Psychologické vyšetření v rámci ergodiagnostiky. Kazuistika**
4. Sobotková H., Knězová J.: **Rehabilitace u dětí po operaci hydrocefalu. Kazuistika**
5. Poustková I.: **Rehabilitace po reinzerci rotátorové manžety. Kazuistika**
6. Kilianová K.: **Rehabilitace po traumatu rukou. Kazuistika**

28. 11. 2018 Klinika zobrazovacích metod

1. Baxa J., Ludvík J., Ferda J.: **Postavení CT angiografie (CTA) koronárních tepen v akutní diagnostice ICHS**
2. Mírka H., Krákorová G.: **Management náhodně zjištěných plicních uzlů**
3. Korčáková E., Bajcurová K., Mírka H., Ludvík J., Duras P., Liška V., Brůha J., Skalický T., Hošek P.: **Využití map arteriálního sycení k hodnocení efektu lokoregionální léčby jaterních nádorů**
4. ůBejček J., Baxa J.: **Využití perfuzního CT při vyšetřování akutní mozkové ischémie**

16. 1. 2019 Neonatologické oddělení

1. Mocková A., Čadová M., Kepková M., Dort J.: **Závažná kongenitální cytomegalovirová infekce**
2. Hodačová K., Matas M., Dort J.: **Diabetes insipidus u novorozence s alobární holoprosencephalií**
3. Trinh N., Kepková M., Dort J., Kouba J.: **Vzácný případ prolapsu ureterokely u novorozence**
4. Pomahačová T., Dort J., Matas M., Mocková A., Kepková M., Šubrt I., Huml M.: **Leopardův syndrom a myotonická dystrofie I. typu u novorozence s extrémní hypertrofickou kardiomyopatií**

23. 1. 2019 Ústav biologie a Ústav lékařské chemie a biochemie

1. Pešta M., Babuška V.: **Slovo úvodem**
2. Černá V., Kučerová A., Hromádka M., Rokyta R., Pešta M.: **MikroRNA u kardiovaskulárních chorob**
3. Chocholatá P., Kulda V., Babuška V.: **Skafoldy v tkáňovém inženýrství**
4. Houdek Z., Dvořák P., Cendelín J., Pešta M.: **Efekt LIF a MIF na růst a diferenciaci embryonálních neurálních kmenových buněk in vitro**
5. Babuška V., Moztarzadeh O., Kolaja Dobrá J., Kulda V.: **Biokompatibilita a oseointegrace dentálních implantátů z nanostrukturního titanu**

30. 1. 2019 Ústav tělovýchovného lékařství

1. Novák J., Švíglerová J.: **65 let od založení Ústavu tělovýchovného lékařství v Plzni**
2. Kroužecký A.: **Vliv objemu a intenzity tréninku na adaptaci na vytrvalostní sporty**
3. Zárybnická M., Novák J.: **Poruchy srdečního rytmu jako důvod k zákazu závodní sportovní činnosti (kazuistika)**
4. Novák J.: **Jaká pohybová aktivita zaručuje zdravotní prospěch?**
5. Švíglerová J.:**Vliv pravidelné pohybové aktivity na funkce kardiovaskulárního systému u diabetu 2. typu**

6. 2. 2019 Transfuzní oddělení FN Plzeň

1. Pazdiora P.: **Infekce HIV v ČR a Plzeňském kraji**

   Infekce HIV se v ČR dále šíří. Během let se objevují další důležité charakteristiky, které umožňují pochopit proces šíření této infekce. Cílem prezentace je analýza některých z nich na pozadí situace v ČR, resp. Plzeňském kraji.

   K 31. 12. 2018 bylo v ČR evidováno 3 368 HIV pozitivních osob, trend vzestupu byl do r. 2016 velmi strmý. Více než 90 % osob se nakazilo při sexuálním styku, převládá přenos mezi homo(bi)sexuálními muži. V letech 2005–2018 bylo při screeningovém vyšetření dárců krve (plazmy) v zařízeních transfúzní služby zachyceno 72 osob infikovaných HIV. Riziko odběru v „imunologickém“ okénku je malé, ale stále existuje. Od r. 1986 nebyl v ČR zaznamenán přenos infekce HIV z dárce na příjemce. V Transfúzním oddělení FN Plzeň byla v letech 2009–2018 při vyšetření 240 579 osob zachycena séropozitivita 3 dárců krve. Efektivita vyšetřování je v současnosti nejvyšší při vyšetřování kontaktů HIV pozitivních osob a při vyšetřeních na vlastní žádost.

   Novým fenoménem je vzestup podílu rezidentů, tj. osob s pobytem delším než 90 dnů, mezi nově zachycenými osobami s infekcí HIV. V r. 2018 tento podíl v ČR dosáhl více než 40 %. V rámci jednotlivých krajů je tento podíl nejvyšší v Plzeňském kraji, v období 1988–2017 byl v Plzeňském kraji nejvyšší v okrese Plzeň-sever (55,6 %). Infekce HIV se navíc u rezidentů prokazuje ve 40 % až ve stadiu non-AIDS, AIDS; mezi cizinci dominuje heterosexuální přenos. V uvedeném období byla diagnóza infekce HIV určena nejčastěji infektology, dermatovenerology a praktickými lékaři. Zatímco trend výskytu infekce HIV u osob narozených v ČR v posledních 2 letech poklesl, je u rezidentů trend opačný.

   Závěr: Screeningová vyšetření i vyšetření na vlastní žádost jsou důležitou součástí preventivních opatření proti šíření této infekce. Je nutné počítat s rozdílnými epidemiologickými charakteristikami u osob narozených v zahraničí.

   Pazdiora P.: **HIV infection in the Czech Republic and in the Pilsen Region**

   HIV infection continues to spread in the Czech Republic. Over the years, other important characteristics have emerged that make it possible to understand the process of spreading this infection. The aim of the presentation is to analyze some of them on the background of the situation in the Czech Republic, and the Pilsen Region.

   As of 31 December 2018, 3,368 HIV positive persons were registered in the Czech Republic, the upward trend was very steep up to 2016. More than 90% have contracted sexual intercourse, with prevalence among homo(bi)sexual men. Between 2005–2018,

72 HIV infected individuals were detected in blood screening (plasma) for transfusion service facilities. The risk of collection in the „immunological“ window is small but still exists. Since 1986, there has been no transmission of HIV infection from donor to recipient in the Czech Republic. In the 2009–2018 Transfusion Department of the University Hospital in Pilsen, seropositivity of 3 blood donors was detected in 240,579 persons. The effectiveness of investigations is currently the highest in investigating HIV-positive contacts and in self-examination. A new phenomenon is the increase in the proportion of residents, and persons staying longer than 90 days, among newly captured HIV patients. In 2018 this share reached more than 40% in the Czech Republic. Within the individual regions this share is the highest in the Pilsen Region, in the period 1988–2017 it was the highest in the Plzeň-sever District (55.6%). In addition, HIV infection in residents shows up to 40% at non-AIDS, AIDS; heterosexual transmission dominates among foreigners. During that period, the most common diagnosis of HIV infection was infectologists, dermatologists, and general practitioners. While the trend of HIV infection in persons born in the Czech Republic has decreased in the last two years, the trend is the opposite for residents.

Conclusion: Screening examinations and self-examinations are an important part of preventive measures against the spread of this infection. It is necessary to take into account different epidemiological characteristics of persons born abroad.

2. Šlechtová P., Korandová V.: **Co by se mohlo stát? Testování anti-HBc u dárců krve – ano či ne?**

Autorky se ve své prezentaci věnovaly legislativě spojené s vyšetřováním infekčních markerů u dárců krve a jejích složek. Seznámily posluchače s povinným testováním, kdy infekce HBV se stanovuje metodou stanovení povrchového antigenu (HBsAg), vyšetření anti-HBc zde není uvedeno. Ani vyhl. 130 ze dne 19. června 2018 nepřinesla nic nového, včetně stálé absence PCR metodiky. Dále byl podrobně popsán postup transfuzních zařízení při podezření na infekční hepatitidu dle platného doporučení odborné společnosti a způsob vyšetřování HBV na TO FN Plzeň (u dárců krve HBsAg, u dárců trombocytů z HOO, dárců kostních štěpů a reprodukčních buněk, pacientů a na vyžádání i anti-HBc celk.) na automatickém analyzátoru Architect i2000SR od firmy Abbott. Metoda Architect HBsAg Qualitative II slouží ke kvalitativní detekci povrchového antigenu viru hepatitidy B (HBsAg) v lidském séru a plazmě, metoda Architect anti-HBc II ke kvalitativní detekci protilátek proti core antigenu hepatitidy B (anti-HBc) v lidském séru a plazmě. Dále byly prezentovány kazuistiky dárců krve HBsAg negativní s anti-HBc pozitivitou a vysvětleno riziko přenosu OBI (Okultní hepatitida B), jež je definována: HBsAg negativní, HBV DNA detekovatelné v játrech nebo i v krvi, nízké konc. <200 I.U./ml, anti-HBc pozitivní, cca 20 % OBI anti-HBc negativní, (anti-HBs pozitivní i negativní). Dalšími riziky je přenos HBV transfuzí ve stádiu tzv. diagnostického okna a transfuze od dárce s únikovou mutací HBsAg čili nedetekovatelnými diagnostickými testy.

Nastoleny otázky: Není již čas na změnu? Ano. Jak postupovat? Chybí metodický pokyn.

Nahradit HBsAg testem na anti-HBc ? Spíše ne (nutnost zachytit akutní fázi infekce). Je pravděpodobnost výskytu OBI u našich dárců vysoká? V ČR je prevalence HBV nízká,

tomu odpovídá i nízký výskyt OBI. Jak velký pool by měl být zvolen u PCR? Pravděpodobnost záchytu HBV DNA je v poolu 1 : 96 u OBI pouze 30 %! Můžeme očekávat nárůst případů OBI HBV a vyšší počet přenosů OBI? Udává se, že infekce HBV u očkovaných osob podporuje vznik OBI a vyšší pravděpodobnost přenosu je u imunosuprimovaných příjemců, navíc může být potencován počtem podaných transfuzních přípravků. Závěrem lze říci, že součástí screeningu infekčních markerů u dárců krve a krevních složek by mělo být vyšetření anti-HBc protilátek nebo NAT vyšetření HBV DNA, lépe v poolu menším než 1 : 96.

Šlechtová P., Korandová V.: **What could happen? Anti-HBc testing in blood donors – yes or no?**

The authors dealt with legislation related to the investigation of infectious disease markers in blood donors. Mandatory testing of HBV via detection of surface antigen (HBsAg) was discussed. Detection of anti-HBc was not mentioned. New decree No. 130 from June 19, 2018 brought nothing new, including the absence of a PCR methodology. Furthermore, the procedure of transfusion facilities on suspicion of infectious hepatitis, according to the valid recommendation of the Transfusion society, and the methods of HBV examination at Transfusion deprtment (in HBsAg blood donors, in donors from Hematology-Oncology department, bone graft donors and reproductive cells, patients and on request anti-donors) were described. Markers are analysed on Abbott‘s Architect i2000SR Analyzer. Architect HBsAg Qualitative II is used to qualitatively detect hepatitis B virus surface antigen (HBsAg) in human serum and plasma, Architect anti-HBc II method to qualitatively detect antibodies against hepatitis B core antigen (anti-HBc) in human serum and plasma. Further, case reports of blood donors HBsAg negative but with anti-HBc positivity, and the risk of OBI transmission (occult hepatitis B), were presented. Occult hepatitis B is defined by: HBsAg negative, HBV DNA detectable in liver or blood, low conc. <200 I.U./ml, anti-HBc positive, but about 20% OBI anti-HBc negative, (anti-HBs positive and negative). Other risks are: transmission of HBV transfusion at the diagnostic window stage and transfusion from a donor with escape mutation HBsAg or undetectable diagnostic tests.

Questions raised: Isn’t it time to change? Yes. How to do it? There is no methodological instruction.

Replace HBsAg with anti-HBc test? Rather not (the need to capture the acute phase of infection). Is the probability of OBI occurring highly in our donors? In the Czech Republic, the prevalence of HBV is low, as is the low incidence of OBI. How big pool should be chosen for PCR? The probability of catching HBV DNA in the 1 : 96 pool is only 30% for OBI. Can we expect an increase in OBI HBV and a higher number of OBI transmissions? It is reported that HBV infection in vaccinated persons promotes OBI formation and is more likely to be transmitted in immunosuppressed recipients, and may be potentiated by the number of transfusion products administered. In conclusion, screening for infectious markers in blood donors should include anti-HBc antibody screening or HBV DNA NAT screening, preferably in a pool of less than 1 : 96.

3. Ticháčková J.: **Naše první zkušenosti s vyšetřením Partial D a Weak D metodou PCR-SSP**
   Autorka se ve své přednášce věnovala vyšetření erytrocytárního antigenu Rh D včetně jeho atypických forem (D weak a D variant) u dárců a příjemců transfuzních přípravků (TP). Rh D antigen je klinicky velmi významný pro svou silnou imunogenicitu. U dárců krve je proto nutné detekovat všechny jeho typy – normální D antigen, variantní (D^v) i slabý (D^w), používaná diagnostická séra musí zachytávat minimálně variantu D VI a testování dárců je prováděno i pomocí nepřímých aglutinačních testů (NAT) k event. detekci skrytých kvalitativních či kvantitativních variant tohoto antigenu. Transfuzní přípravky od $D^{w/v}$ pozitivních dárců mohou být podány pouze D pozitivním příjemcům. U pacientů a těhotných žen používáme diagnostika nedetekující variantu D VI a neprovádíme NAT testy. Při podezření na $D^{w/v}$ je možno pacienta/dárce dovyšetřit metodou PCR-SSP, která určí přesný typ varianty a slabého D (sérologicky nelze odlišit). Tato metoda byla v HLA laboratoři Transfuzního oddělení uvedena do rutinního provozu v listopadu 2018. Pokud genotypováním potvrdíme antigen D weak typu 1, 2, 3, 4, můžeme těmto pacientům podávat Rh D pozitivní TP a zabráníme tím nadbytečnému vydávání D negativních přípravků, kterých máme často nedostatek. Genotypování u těhotných žen má význam z hlediska doporučení anti-D profylaxe.
   Ticháčková J.: **Our first experience with Partial D and Weak D screening using PCR-SSP**
   In the lecture, the author investigated Rh D erythrocyte antigen including its atypical forms (D weak and D variant) in donors and recipients of transfusion products (TP). Rh D antigen is clinically very important for its strong immunogenicity. For blood donors, it is therefore necessary to detect all its types – normal D antigen, variant (D^v) and weak (D^w), the diagnostic sera used must capture at least variant D VI and donor testing is also performed using indirect agglutination tests (NAT) for possible detection of hidden qualitative or quantitative variants of this antigen. $D^{w/v}$ positive donor transfusion products can only be administered to D positive recipients. For patients and pregnant women, we use diagnostics that do not detect D VI and do not perform NAT tests. If $D^{w/v}$ is suspected, the patient/donor can be examined by PCR-SSP, which will determine the exact type of variant and weak D (serologically not distinguishable). This method was routinely put into routine operation in the HLA laboratory of the Transfusion Department in November 2018. If we confirm the D weak type antigen 1, 2, 3, 4 by genotyping, we can administer these patients with Rh D positive TP and thus prevent the unnecessary release of the D negative units, we have often lack. Genotyping in pregnant women is important in terms of recommendations for anti-D prophylaxis.
4. Fronková E.: **Spolupráce v prenatální péči – je stále co zlepšovat**
   Autorka ve své prezentaci seznámila posluchače se základním vyšetřením těhotných žen v prenatální laboratoři TO FN Plzeň. Laboratoř stanovuje dle požadavků klinických pracovišť a odborných lékařů krevní skupiny, screening protilátek proti erytrocytům, ve spolupráci s laboratoří speciální imunohematologie TO identifikuje protilátky proti erytrocytům se současným doporučením ke způsobu jejich sledování a ve spolupráci s laboratoří infekčních markerů TO vydává výsledky testů na HIV, HBsAg a syfilis.

Z transfuzního hlediska je klíčovým imunohematologické vyšetření, které se řídí Doporučením Společnosti pro transfuzní lékařství ČLS JEP č. STL 2010–06 ze dne 1. 3. 2010 verze 3 (2010–06) IMUNOHEMATOLOGICKÁ VYŠETŘENÍ V TĚHOTENSTVÍ A PO PORODU. Důvodem je určení potenciálně rizikových těhotných z hlediska hemolytického onemocnění novorozence (HON). Jasnou rizikovou skupinou jsou D-negativní ženy. Dále ženy s potenciálně klinicky významnými aloprotilátkami proti erytrocytovým antigenům. Vyšetření má pomoci při diagnóze a dalším postupu u HON a současně umožňuje včasné zajištění kompatibilních erytrocytárních transfuzních přípravků jak pro rodící ženy s komplikovanými aloprotilátkami, tak i pro jejich děti v případě potřeby výměnné či doplňkové transfuze po narození. Prezentované kazuistiky dokazují, že ne vždy probíhá proces vyšetření – zajištění transfuzních přípravků – porod tak ideálně, jak by si transfuzní lékař představoval.

Fronková E.: **Cooperation in prenatal care – there is still to improve?**

In the presentation, the author introduced the basic examination of pregnant women in the prenatal laboratory Transfusion department in Plzeň. The laboratory determines the screening of erythrocyte antibodies, infectious markers (HIV, HbsAg and syphillis). From the transfusion point of view, immunohematological examination, which is governed by the Recommendation of the Society for Transfusion Medicine of the CzMA JEP No. STL 2010–06, dated March 1, 2010, version 3 (2010–06) IMMUNEMATOLOGICAL EXAMINATIONS IN PREGNANCY AND AFTER. The reason for this is the identification of potentially risky pregnancies in terms of haemolytic disease of the newborn (HDN). A clear risk group is D-negative women. Furthermore, women with potentially clinically significant alloantibodies to erythrocyte antigens. The examination is intended to assist in the diagnosis and follow-up of HDN, while at the same time allowing for the timely provision of compatible erythrocyte transfusion products for both nascent women with complicated alloantibodies and their infants in case of need for post-birth transfusion or supplementary transfusion. The presented case studies prove that the examination process – ensuring transfusion products – does not always take place as ideally as a transfusion doctor would imagine.

5. Rohrbacherová E., Pourová E., Kubíková V.: **Historie TO FN Plzeň v obrazech (70 let od ustanovení Národní transfuzní služby)**

V r. 1948 byla nařízením vlády ČSR založena Národní transfuzní služba řízená Ministerstvem zdravotnictví. Plzeňské TO zprvu sídlící v nevyhovujících suterénních prostorách nemocnice je dnes součástí FN Plzeň a má své vlastní prostory a to jak v borské, tak v lochotínské části nemocnice. Krev je stále nenahraditelnou život zachraňující tekutinou, na tom se dosud nic nezměnilo. Ovšem od dob prvních transfuzí se změnilo mnohé. Ať už mluvíme o stálém zlepšování zpracování krve, lepším uskladňování, nebo pečlivějšímu výběru vhodné krve, vzhledem k dnes již známé celé řadě antigenních skupin. Velkou část doby existence vedl TO primář V. Kulich, za jehož vedení došlo k největším změnám a modernizaci provozu, mnohé změny bohužel brzdil komunistický režim. V 70. letech minulého století se podařilo na TO zavést výpočetní techniku. Další, jako například využívání plastových vaků namísto skleněných lahví, nebo zavedení plazmaferéz, přišlo až po Sametové revoluci v novém demokratickém

státě. Po revoluci se díky obrovské snaze a práci celé řady zaměstnanců TO podařilo všechno v krátké době dohnat na světovou úroveň.

Rohrbacherová E.: **A History of the Transfusion Department (TD) of the University Hospital in Pilsen in pictures (70 years since the establishment of the National Blood Service)**

In 1948, a National Blood Service managed by the Ministry of Health was established by a decree of the Czechoslovak government. The Transfusion Department (TD) in Pilsen was initially housed in unsuitable basement areas of the hospital. Nowadays, it is a part of the University Hospital in Pilsen and has its own premises, both in the Bory and Lochotín part of the hospital. Blood is still an irreplaceable life-saving fluid, nothing has changed yet. However, many have changed since the first transfusions. Whether we are talking about continuous improvement of blood processing, better storage, or more careful selection of appropriate blood, given the many antigenic groups already known. For many years, the Transfusion Department was headed by V. Kulich whose leadership was the biggest change and modernization of operation. Unfortunately, many changes were still hampered by the communist regime. In the 1970s, information technologies were implemented in the TD, which significantly contributed to increasing the efficiency of day-to-day processes. Unfortunately, other improvements, such as the use of plastic bags instead of glass bottles, or the introduction of plasmapheresis, came much later, after the Velvet Revolution in the new democratic state. After the revolution, thanks to the tremendous effort and hard work of many TD employees, it managed to catch up to the world in a very short time.

13. 2. 2019 Urologická klinika

1. Hora M., Trávníček I., Ferda J., Hes O., Kacerovská D.: **VEILND (video endoscopic inguinal lymphadenectomy) – tedy „Laparoskopická“ ilioinguinální lymfadenektomie**
2. Mlynarčík M.: **Priapismus**
3. Trávníček I.: **Léčba morbus Peyronie novou kolagenázou**
4. Pitra T.: **Laparoskopické řešení cysty urachu – video**
5. Sedláčková H., Dolejšová O., Hora M., Ferda J.: **Využití Ga PSMA u karcinomu prostaty**

   Ürge T.: **ECIRS (Endoscopic combined intrarenal surgery)**

20. 2. 2019 Ústav soudního lékařství

1. Řehulka H. a kol.: (bez přednosty ústavu). **Společenské sdělení**
2. Mottlová J., Čechová E.: **Bezpečnost práce**
3. Hrubý P., Řehulka H.: **Smrt v domácnosti**
4. Dvořák M., Řehulka H., Baxa J.: **Dopravní nehody s utonutím v osobním vozidle**

20. 3. 2019 Klinika ortopedie a traumatologie pohybového ústrojí

1. Hořák P.: **Zkrat humeru jako následek novorozenecké sepse?**
2. Pavelka T., Salášek M.: **Subtrochanterické zlomeniny, problémy při léčení**

3. Skala P., Zeman P.: **Přínos artroMRI vyšetření u pacientů před plánovanou artroskopií kyčelního kloubu**
4. Malotín T., Matějka J.: **Diagnostika, terapie a komplikace luxace kolenního kloubu**
5. Havel O.: **Výsledky operační léčby poraněného vnitřního postranního vazu kolenního kloubu s augmentací pomocí pásky Fiber Tape**
6. Kasl J., Koudela K. jr.: **Problematika implantace aloplastik kolenního kloubu**
7. Vyskočil V., Dojčarová H., Toman M., Pavelka T.: **Stav realizace Fracture Liaison service ve Fakultní nemocnici Plzeň**

27. 3. 2019 Onkologická a radioterapeutická klinika

1. Fínek J., Votavová M.: **Imunoterapie v léčbě solidních nádorů na ORAK FN Plzeň**
2. Vokurka S.: **Můžeme předejít aftózní stomatitidě při léčbě s mTORi?**
3. Fiala O., Ostašov P., Hošek P., Šorejs O., Liška V., Šustr J., Šedivcová M., Fínek J.: **Prediktivní význam lokalizace primárního nádoru u mCRC a její význam pro volbu cílené léčby v první linii**
4. Vojtíšek R., Sukovská E., Kovářová P., Baxa J.: **Aplikátor 2 aneb rakovina děložního čípku je pěkná k….**

3. 4. 2019 Centrum vysoce specializované komplexní kardiovaskulární péče

1. Rokyta R.: **4. univerzální definice infarktu myokardu**
2. Jirouš Š.: **Srovnání detekce okluze radiální tepny po transradiální katetrizaci pomocí reverzního Barbeau testu a DUSG**
3. Pechman V.: **Extrakorporální membránová oxygenace (ECMO) v plzeňském kardiocentru**
4. Mayer O.: **Jaká je současná praxe v realizaci sekundární prevence ICHS u nás a nakolik bychom ji mohli ještě zlepšit?**
5. Linhartová K., Šťastná V., Hájek T.: **Aortální stenóza s nízkým gradientem**

10. 4. 2019 Klinika pracovního lékařství

1. Machartová V.: **ILO – 100 let od založení**
2. Bejčková H.: **Je rtg plic obsolentní metodou?**
3. Šebová I.: **Kdy odeslat k vyšetření na KPL?**
4. Čechová H.: **Ochrana kůže při práci**
5. Vodička Z.: **Pravidelný dohled na pracovišti Lékárny FN Plzeň – ředění cytostatik**

17. 4. 2019 I. interní klinika

1. Matějovič M.: **Úvodní slovo**
2. Nalos M.: **Manipulace s imunitním systémem u kriticky nemocných – okno do budoucnosti**
3. Mareš J.: **Biokompatibilita dialyzačních membrán – kde jsme a kam kráčíme**
4. Balihar K., Kotyza J., Koželuhová J., Bittenglová R., Pešek M.: **Gastroezofageální reflux a idiopatická plicní fibróza – co mají společného?**
5. Štěrbáková G.: **Tromboembolická nemoc a těhotenství**

15. 5. 2019 Ústav imunologie a alergologie

1. Liška M., Gutová V., Galanská R., Hanzlíková J., Malkusová I., Vítovcová P., Bojčuková J., Vlas T., Panzner P.: **Hodnocení klinické tíže alergie na pyl trav podle poměru hladin celkových a specifických IgE protilátek**
2. Vachová M., Panzner P., Lavičková A.: **Alergie na hmyzí jed a mastocytóza – kazuistiky**
3. Vlas T., Ujčíková B.: **Mikrobicidní vlastnosti polyfenolů a katechinů v extraktech léčivých rostlin**
4. Bělohlávková S.: **Imunoterapie potravinové alergie – minulost, současnost a budoucnost**

22. 5. 2019 Chirurgická klinika

1. Vodička J., Fichtl J., Špidlen V., Třeška V., Vejvodová Š., Mukenšnabl P., Krákorová G., Roušarová M.: **Chirurgická léčba plicních metastáz – výsledky 300 operací**
2. Geiger J., Veselý V.: **Transanální chirurgické výkony a karcinom rekta**
3. Liška V., Kural T., Skalický T., Vyčítal O., Mírka H., Rosendorf J., Pálek R., Rupert K., Třeška V.: **Prekancerózy maligních onemocnění pankreatu**
4. Fichtl J., Třeška V., Geiger J.: **Není divertikulitida jako divertikulitida**
5. Šulc R., Čertík B., Moláček J., Opatrný V., Duras P., Šlauf F., Buriánek V.: **Trombolytická léčba u akutní končetinové ischemie**
6. Rosendorf J., Horáková J., Klíčová M., Pálek R., Červenková L., Kural T., Hošek P., Kříž T., Tégl V., Moulisová V., Tonar Z., Třeška V., Lukáš D., Liška V.: **Experimentální fortifikace intestinálních anastomóz nanomateriály**

29. 5. 2019 Klinika anesteziologie, resuscitace a intenzivní medicíny

1. Krištof J., Zatloukal J., Žídková A.: **Elektrická impedanční tomografie**
2. Pouska J., Červený V., Kletečka J., Přibáň V., Mraček J.: **Užití adenosinu pro operace mozkových aneuryzmat**
3. Lukáš J., Prunerová M., Ircingová L.: **Naše zkušenosti s analgetickými blokádami u TEP kolene**
4. Štengl M., Lejčko J., Beneš J., Hendrychová A.: **Výsledky auditu kvality léčby pooperační bolesti ve FN Plzeň**
5. Svoboda V., Bosman R.: **Urgentní příjem FN Plzeň (historie, současnost, budoucnost)**

5. 6. 2019 Gynekologicko-porodnická klinika

1. Smažinka M., Kališ V., Havíř M., Rušavý Z.: **Vliv BMI na průběh a efekt sakrokolpopexe**
2. Presl J.: **AE/HY jako součást výkonu z benigní indikace dle věku**
3. Bláhová K.: **Monstrózní děložní myomatóza – kazuistika**
4. Černá J.: **Poruchy příjmu potravy u gynekologických diagnóz – komplikace v léčbě**
5. Kališ V., Kleprlíková H., Rušavý Z., Thakar R.: **Přístup k manuální perineální protekci a její popis mezi porodníky/porodními asistentkami: Plzeň (CZ) versus Croydon (UK)**

12. 6. 2019 Šiklův ústav patologie

1. Kinkorová-Luňáčková I.: **Primární prevence karcinomu děložního hrdla – HPV vakcinace**
2. Horáková M., Baněčková M., Skálová A.: **Co přinesl Milan, aneb novinky v tenkojehlové aspirační biopsii slinných žláz**
3. Dubová M., Černá K., Daum O., Hadravská Š., Matas M., Dort J.: **Vrozená infekce HHV6 asociovaná s atrézií extrahepatálních žlučových cest**
4. Ferczadi P., Šmolíková P., Pivovarčíková K.: **Imunofluorescenční vyšetření ledvin z parafinových řezů**

19. 6. 2019 Mulačova nemocnice

1. Holeček V., Liška J., Sobotová Š.: **Volné radikály a antioxidanty v lékařství**
2. Liška J., Siala K., Čuláková B., Holeček V., Sobotová Š.: **Kladný vliv kolonizace nepatogenním E. coli v prevenci a léčbě alergie a morbidity u novorozenců provázené následně pozitivním ovlivněním vybraných parametrů imunitního systému**
3. Slezáková T., Mašek P., Anděl Z.: **Možnosti využití podtlakové terapie – vlastní zkušenosti**
4. Žán J., Topinka I., Táborský B.: **Operační léčba zlomenin distálního rádia**
5. Knaizl Z.: **Raritní případ aktinomykozy s karcinomem endometria**
6. Slezáková T.: **Patella bipartita – raritní kazuistický případ z našeho pracoviště**
7. Yali V.: **Neobvyklá příčina Cushingova syndromu**

ZA PAVLEM TĚŠÍNSKÝM

S pohnutím jsme v únoru přijali zprávu o úmrtí prof. MUDr. Pavla Těšínského, DrSc. Pan profesor, se kterým jsme byli ještě před několika měsíci v čilém pracovním kontaktu, završil svůj bohatý život ve věku 87 let po krátké, těžké nemoci.

Narodil se 6. února 1932 v Plzni, městě, kterému zůstal věrný celý osobní a profesní život. K medicíně jej dle jeho slov přivedl tatínek, který byl úředníkem v tehdejší Všeobecné veřejné nemocnici. Tam mu jeho syn za války nosil obědy a v tomto prostředí se začal formovat jeho vztah k medicíně.

Jeho další osud nasměrovala nešťastná náhoda, která, jak to v životě často bývá, ukázala se být nakonec šťastnou. V r. 1950 před maturitou ve svých 18 letech onemocněl zánětem rohovky a stal se pacientem profesora Rudolfa Knoblocha, tehdejšího přednosty Oční kliniky v Plzni. Zde se prý definitivně rozhodl o svém budoucím oboru. Po úspěšně složené přijímací zkoušce, kde se mimochodem opět potkává s prof. Knoblochem jako examinátorem, je přijat ke studiu na Lékařskou fakultu University Karlovy v Plzni. Po promoci a získání tehdejšího titulu promovaný lékař nastupuje r. 1956 na Oční kliniku. Stává se pilným a všímavým žákem profesora Knoblocha, jehož životní a profesní zkušenosti potom sám dál předává dalším generacím. V roce 1956 získává titul MUDr., v roce 1959 skládá specializační zkoušku z oftalmologie – I. atestaci a v roce 1969 pak úspěšně skládá II. atestaci. R. 1982 je jmenován docentem oftalmologie. Po předčasném úmrtí doc. Karla Šamana se stává r. 1983 přednostou Oční kliniky v Plzni a r. 1988 přebírá titul profesora oftalmologie. Ve svobodných časech pak naplno uplatňuje svoje zkušenosti, stojí při základech laserové technologie v klinické oftalmologii, ať už v operativě druhotného šedého zákalu, refrakčních vad či léčbě diabetické retinopatie. Přednáší v cizině, asi nejraději vzpomíná na cestu do Indie. Místo přednosty kliniky opouští v r. 1997, dále se však naplno věnuje výuce, aby neztratil kontakt s pacientem, do r. 2006 slouží na klinice pohotovostní služby a až do loňského roku ordinuje v privátní ambulanci.

Mimo odbornou práci si vždy rád našel čas na svoje záliby – lyžování, cyklistiku a cestování, kdy jako turista stihl navštívit nejrůznější i vzdálené světové destinace.

Jako dlouholetý člen Lion's clubu věnoval energii podpoře nevidomým a slabozrakým, sdruženým v plzeňském Tyfloservisu.

Vzpomínka by nebyla úplná, kdyby nebyla zmíněna největší opora jeho života – jeho rodinné zázemí. Manželka Věra, kterou jsme znali jako přísnou, zároveň však milou

kantorku katedry cizích jazyků lékařské fakulty a zejména děti – syn Pavel, dnes docent vnitřního lékařství ve vinohradské fakultní nemocnici a dcera Tamara, jdoucí v kantorských šlépějích maminky na Lékařské fakultě v Plzni. S neskrývanou radostí a pýchou vždy vyprávěl o vnucích. Pavel se etabloval jako cévní chirurg v zahraničí, Martin je úspěšný student matematiky na Západočeské univerzitě. Jeho přímý odkaz nyní nese vnučka Anna, která mu vyplnila jeho poslední velké přání: stala se oční lékařkou na klinice, jíž zasvětil celý svůj profesní život, její první kroky na pracovišti ještě stihl sledovat.

Zdá se, že vlastnosti, pro které jsme jej měli rádi – slušnost, pokora, skromnost a životní nadhled i díky ní z kliniky nezmizí.

Kolektiv zaměstnanců Oční kliniky

VZPOMÍNKA NA PROF. MUDr. VLADISLAVA EYBLA, DrSc.
20. 6. 1932 – 5. 2. 2019

Profesor Eybl se narodil 20. června 1932 v Písku. Po maturitě na píseckém gymnáziu v roce 1951 zahájil studia na Lékařské fakultě UK v Plzni. Již během studia pracoval jako pomocná vědecká síla nejprve na fyziologickém ústavu a od r. 1954 u prof. MUDr. Zdeňka Köchera na ústavu farmakologie. Po promoci v r. 1957 zde nastoupil jako odborný asistent. Jedna z prvních výzkumných problematik, kterou se zde zabýval, byla farmakologie chelátotvorných látek, toxikologie kovů. Spolupracoval tehdy intenzivně s RNDr. J. Sýkorou, CSc., který se věnoval této problematice na odd. Pracovního lékařství tehdejší nemocnice – KÚNZ. Kadmium tehdy vzhledem k nedostatečné prevenci působilo vážné zdravotní potíže některým dělníkům v provozech, které vyráběly kadmiové baterie. Zajímavostí je, že první konference týkající se chelátotvorných látek v biologických systémech se konala až v r. 1959 („Metal-binding in medicine“, Philadelphia, USA). Obdobně se později začal zabývat tématikou toxikologie kovů a jejich vztahem se stopovými prvky ještě před nástupem světového trendu ve výzkumu biologického významu stopových prvků pro organismus.

Kandidátskou disertační práci o chelátotvorných látkách předložil v r. 1962 a současně získal roční stipendium k pobytu na renomovaném farmakologickém ústavu na Harvard Medical School v Bostonu, který tehdy vedl prof. Otto Krayer, světově uznávaná vědecká osobnost. V r. 1964, po návratu z USA, získal hodnost kandidáta věd, v r. 1966 obhájil habilitační práci a v témže roce, po smrti prof. Köchera, byl jmenován jeho nástupcem ve funkci vedoucího farmakologického ústavu. Jeho další odborný a společenský vzestup byl zbrzděn v období normalizace. Po r. 1968 se mu – přes mnohé těžkosti, které překonal díky rodinnému zázemí a podpoře spolupracovníků – podařilo pokračovat ve výzkumné i pedagogické práci. Vědeckovýzkumná činnost na farmakologickém ústavu byla i v těchto ekonomicky nepříznivých letech velmi intenzivní. Ve spolupráci s doc. RNDr. J. Sýkorou, který přešel na Farmakologický ústav a s pozdějším vedoucím ústavu doc. MUDr. J. Koutenským, CSc., a MUDr. Marií Koutenskou, CSc., probíhal cílený, systematický výzkum chelátotvorných látek a jejich uplatnění v terapii intoxikací kovy (např. kadmiem, niklem, rtutí, manganem, mědí, vanadem a kobaltem). Úspěšná vědeckovýzkumná činnost a z toho plynoucí publikační aktivita, umožnily v letech 1984–2004 zorganizovat na půdě Lékařské fakulty celkem 7 mezinárodních sympozií s tématikou chelátotvorných látek ve farmakologii, toxikologii a terapii, s účastí odborníků ze všech kontinentů včetně Austrálie.

Doktorskou disertační práci směl Vladislav Eybl obhájit až po osmi letech, v r. 1985. V r. 1989 byl konečně jmenován profesorem pro obor farmakologie. Následovaly studijní cesty a krátké pobyty na zahraničních univerzitách a institucích ve Spojených státech, Velké Británii, Německu a Norsku. S řadou navštívených pracovišť navázal prof. Eybl dlouhodobou spolupráci, byl řešitelem společných grantových projektů a uskutečnily se též úspěšné studijní pobyty doktorandů a pracovníků ústavu. Vznikly společné publikace věnované zejména významu stopových prvků, interakci chelátotvorných látek se stopovými prvky a užití perorálních antidot železa v terapii talasemie. Předmětem výzkumu se stala později také karcinogenita kovů, oxidační stres a jeho ovlivnění přírodními antioxidačními látkami. Výsledky vědecké práce publikoval prof. Eybl ve více než 170 pracích in extenso v zahraničním i našem odborném tisku, dále ve více než 160 krátkých sděleních a abstraktech.

Odborný profil a řada kontaktů se světovou vědeckou komunitou vedly ke zvolení prof. Eybla do významných funkcí v mezinárodních vědeckých organizacích jako byl EUROTOX – kde působil jako člen exekutivního výboru (1990–1996), člen nominačního výboru (1996–2000); IUPHAR (International Union of Pharmacology): člen Toxikologické sekce (1996–2002); člen Mezinárodního výboru pro chelátotvorné látky. V r. 1995 hostila Praha Kongres EUROTOXu, který prof. Eybl organizoval a jemuž předsedal. Prof. Eybl byl několik volebních období členem výboru České společnosti pro experimentální a klinickou farmakologii a toxikologii ČLS JEP, do r. 2006 působil jako její vědecký sekretář a byl též členem výboru a vědeckým sekretářem její Toxikologické sekce. Byl jmenován čestným členem České farmakologické společnosti a v r. 2017 mu byla za zásluhy o rozvoj vědy udělena zlatá medaile ČLS JEP.

Kromě výzkumného programu inicioval prof. Eybl též modernizaci výuky farmakologie a vypracoval řadu kvalitních učebních textů, pomáhal při tvorbě doktorského studijního programu, vedl kurzy doktorandů a byl velkým zastáncem obnovy studentské vědecké práce a studentských vědeckých konferencí. Do r. 2013 byl předsedou oborové rady Lékařské farmakologie na Lékařské fakultě UK v Plzni. Lékařské fakultě zůstal prof. Eybl věrný po celou svoji pedagogickou a vědeckou kariéru od r. 1957 do r. 2017, tj. plných 60 let. Za svou práci získal mnoho ocenění, mezi jinými se stal v r. 2013 nositelem Medaile Josefa Hlávky, určené nestorům, zakladatelským a dalším významným osobnostem z českých veřejných vysokých škol, české vědy a umění jako ocenění jejich celoživotního díla ve prospěch české vědy, umění a vzdělanosti.

Prof. Eybl byl mimořádně pracovitý, poctivý vědec a učitel. Ač mezinárodně uznávaný, zůstal vždy skromným a laskavým člověkem, který si vážil práce celého kolektivu spolupracovníků a věnoval se naplno i svým nejbližším – dceři Vladěně a vnučce Terezce. Jeho celoživotní zálibou (kromě farmakologie) byla i vážná hudba, a dokud to zdravotní kondice dovolovala, věnoval se nadšeně i práci na zahradě. Mnohým z jeho spolupracovníků tak budou pana profesora Eybla trvale připomínat i právě kvetoucí narcisy a tulipány vypěstované z jím darovaných cibulek.

Za kolektiv spolupracovníků
ústavu farmakologie a toxikologie LF UK Plzeň,
Ing. Dana Kotyzová

VZPOMÍNKA NA PhDr. MILENU MUDRUŇKOVOU

V prosinci 2018 jsme se navždy rozloučili s dlouholetou vedoucí Střediska vědeckých informací PhDr. Milenou Mudruňkovou.

Ke své profesi se plzeňská rodačka dostala náhodou. Do knihovny byla zařazena dočasně, ale zůstala v ní po celý svůj profesní život. Narodila se r. 1945. Vystudovala střední ekonomickou školu. Dálkové studium knihovnictví a vědeckých informací na Filozofické fakultě Univerzity Karlovy absolvovala v r. 1971. V r. 1973 složila rigorózní zkoušku.

V praxi postupně poznávala všechny knihovnické činnosti. Po léta se uživatelé knihovny mohli spolehnout na její precizní práci při vyřizování požadavků na meziknihovní výpůjční službu. V r. 1990 se stala ředitelkou knihovny. Převzala ji v nelehké době převratných změn v charakteru knihovnické práce. Řada činností se automatizovala a bylo nutné se vypořádat s nástupem nových informačních technologií. Knihovna pod jejím vedením se s těmito změnami vyrovnala. V osobním životě byla Milena obětavou manželkou a matkou dcery Markéty a syna Jana. Dokázala si najít čas na milované divadlo, film a dobrou četbu.

My všichni, kdo jsme s ní šli alespoň kousek společné cesty, na ni budeme vzpomínat.

PhDr. Dana Zdeňková

ŽIVOTNÍ JUBILEUM DOC. MUDr. MILANA ŠTENGLA, Ph.D.

Ještě, zdá se, docela nedávno student, dnes vedoucí ústavu fyziologie, vědecký ředitel Biomedicínského centra a proděkan fakulty doc. MUDr. Milan Štengl, Ph.D., vstoupí v listopadu do druhého padesátiletí svého života. Půl století, řeklo by se vznešeně, je při pohledu proti času zpět jen chvilka. Říká o sobě, že jeho dětství je příběhem obyčejného venkovského kluka, a je velkým štěstím pro nás, kteří s ním sdílejí pracovní čas, že nemálo z nezkaleného klukovství v něm zůstalo. Umí být veselým a vytrvalým účastníkem společenských večerů, umí s téměř nelidskou trpělivostí pracovat v laboratoři i tehdy, když se věci nedaří a slabší povaha by s nějakým tím nepublikovatelným komentářem se vším praštila.

Začínal jako volontér v elektrofyziologické laboratoři doc. Pučelíka, kde se velmi dobře hodil jeho původní středoškolský zájem o exaktní vědy. Nitrobuněčná elektrofyziologie je do značné míry aplikovanou fyzikální chemií a Milan měl už tehdy velmi solidní znalosti. Možná právě jasnost exaktního uvažování spolu s nakažlivou přitažlivostí laboratorní práce byly tím, co rozhodlo o jeho životní orientaci. Dokázal elektronické přístroje a s nimi spojené počítače nejen bez problémů obsluhovat, ale rozuměl jejich technickým funkcím do hloubky, což u studenta medicíny není zcela běžné. Na počátku devadesátých let totiž převažovaly v naší laboratoři přístroje vlastní konstrukce i výroby, jejichž ovládací komfort nebyl právě pro každého. Po promoci v r. 1993 se volontér proměnil v postgraduálního studenta a dva roky nato zahájil svou dodnes trvající pracovní kariéru jako asistent fyziologického ústavu. Svět mezinárodní vědy se mu otevřel dvouletým pracovním pobytem v laboratoři prof. Carmelieta v belgické Lovani, kde získal pro svou pozdější úspěšnou disertaci obhájenou v r. 1999 řadu experimentálních výsledků. Zkušenost práce v moderních a dobře vybavených laboratořích, s nimiž se v Lovani seznámil, vedla logicky k volbě další práce v zahraničí. Možnost čtyři roky pracovat jako výzkumný pracovník na holandských univerzitách v Maastrichtu a v Utrechtu zúročil vědecky i lidsky: úspěšně publikoval, získal postavení mezinárodně uznávaného badatele a stal se otcem dvou dcer. Poslední okolnost vedla k rozhodnutí vzdát se slibně se rozvíjející kariéry v Holandsku, vrátit se a dopřát dětem českou školu. Krok to jistě nebyl jednoduchý, šlo o perspektivu celé rodiny v Holandsku už téměř usazené. Rozhodnutí je i svědectvím o respektu k hodnotám stojícím nad osobním úspěchem.

Krátce po návratu na mateřské pracoviště se v dubnu 2006 habilitoval prací „*Elektrofyziologie myokardu. Od EKG k iontovým proudům a zase zpátky*“ a v témže roce byl

jmenován docentem. Učitelství fyziologie zůstal věrný, dodnes nejen přednáší, ale vede i praktická cvičení. Setkávání s nadanými mladými lidmi ho těší a se svými studenty jedná s pozoruhodně vlídnou vstřícností.

Po pětileté etapě vedení Ústavu biofyziky zdejší fakulty a odchodu doc. Jany Slavíkové do důchodu byl Milan Štengl v r. 2013 jmenován vedoucím Ústavu fyziologie LF v Plzni a v této funkci působí dodnes. Má dar neokázalého vystupování a přirozené autority. S nadsázkou říkává, že hlavní zásadou jeho strategie řízení je nepřekážet. Ve skutečnosti to je především schopnost řešit problémy a konflikty s kritickým nadhledem, promyšleně a věcně, bez stínu sebestřednosti.

Vstupem České republiky do Evropské unie se otevřely zcela nové možnosti financování rozvoje vysokých škol ze strukturálních fondů v podobě operačních programů. Plzeňská lékařská fakulta této možnosti využila a získala prostředky na výstavbu Biomedicínského centra jako výzkumného pracoviště i 1. etapy výstavby Univerzitního medicínského centra jako základu budoucího fakultního kampusu. Na řešení těchto rozsáhlých projektů se Milan velmi aktivně podílel, od r. 2012 ve funkci vědeckého ředitele Biomedicínského centra. Kdo jen trochu nahlédl do administrativního bludiště evropských projektů, dokáže si představit, kolik času a práce je s jejich řešením spojeno. Zvládnout vedle toho funkci proděkana, člena vědeckých rad dvou fakult, pracovat ve výborech odborných společností doma i v zahraničí, vyžaduje pracovní nasazení zvládnutelné jen s nemalou dávkou psychické i fyzické odolnosti. Velkou pomocí mu je láska ke sportování a mimořádně tolerantní rodina. V Pteníně, Milanově venkovské domovině, je dobrovolným hasičem i nadšeným spoluorganizátorem místních společenských akcí.

Obsahem své vědecké práce zůstává Milan věrný kardiovaskulárnímu systému, v posledních letech s důrazem na problémy myokardiální deprese při sepsi. Publikoval víc než tři desítky původních prací v impaktovaných časopisech s citačním indexem Scopus 1217 (bez autocitací), přispěl do deseti kapitol monografií domácích i zahraničních. Protože úspěšně prošel jmenovacím řízením, bude plzeňská fyziologie poprvé ve své historii vedena řádným profesorem.

Třináctého listopadu překročí Milan Štengl onu magickou hranici prvního ohlédnutí za hodnotou prožitého času a vykonané práce. Její kvalita je nesporná a nelze než přát mu do dalšího života zdraví, energii a radost ze života pracovního i rodinného.

Ing. F. Barták

BIBLIOGRAFIE
vědeckých prací ústavů a klinik Lékařské fakulty Univerzity Karlovy v Plzni za rok 2018

THE 2018 BIBLIOGRAPHY
of Scientific Publications Issued by the Departments and Clinics of the Faculty of Medicine, Charles University, Pilsen

BIOMEDICÍNSKÉ CENTRUM – BIOMEDICAL CENTRE

665. Agaimy A., Amin MB., Gill AJ., Popp B., Reis A., Berney DM., Magi-Gullazzi C., Sibony M., Smith SC., Suster S., Trpkov K., Hes O., Hartman A.: SWI/SNF protein expression status in fumarate hydratase-deficient renal cell carcinoma: immunohistochemical analysis of 32 tumors from 28 patients. Human Pathology, 77, 2018:139–146.
666. Agaimy A., Michal M., Hadravský L., Michal M.: Dedifferentiated liposarcoma composed predominantly of rhabdoid/epithelioid cells: a frequently misdiagnosed highly aggressive variant. Human Pathology, 77, 2018:20–27.
667. Alcaide F., Amlerová J., Bou G., Ceyssens P., Coll P., Corcoran D., Fangous MS., González-Álvarez I., Gorton R., Greub G., Héry-Arnaud G., Hrabák J., Ingebretsen A., Lucey B., Mareković I., Mediavilla-Gradolph C., Monté MR., O'Connor JA., O'Mahony J., Opota O., O'Reilly BA., Orth-Höller D., Oviaño M., Palacios JJ., Palop B., Pranada AB., Quiroga L., Rodríguez-Temporal D., Ruiz-Serrano MJ., Tudó G., Van den Bossche A., van Ingen J., Rodriguez-Sanchez B.: How to: identify non-tuberculous Mycobacterium species using MALDI-TOF mass spectrometry. Clinical Microbiology and Infection, 24, 2018:599–603.
668. Amlerová J., Bitar I., Hrabák J.: Genotyping of Mycobacterium tuberculosis using whole genome sequencing. Folia Microbiologica, 63, 2018:537–545.
669. Anel-López L., García Alvarez O., Tarantini T., Del Olmo D., Ortiz JA., Ledda S., Martinez EA., Soler AJ., Roca J., Fernández Santos MR., Vázquez JM., Parrilla I., Garde JJ.: Influence of insemination time on the fertility of sex sorted frozen-thawed Y-sperm in red deer. Theriogenology, 113, 2018:171–175.
670. Bartoš M., Suchý T., Tonar Z., Foltán R., Hubálek Kalbáčová M.: Micro-CT in tissue engineering scaffolds designed for bone regeneration: principles and application. Ceramics – Silikáty, 62, 2018:194–199.
671. Bělinová T., Vrabcová L., Machová I., Fučíková A., Valenta J., Sugimoto H., Fujii M., Hubálek Kalbáčová M.: Silicon Quantum Dots and Their Impact on Different Human Cells. Physica Status Solidi (B): Basic Research, 255, 2018:1–5.
672. Beneš J., Černý V.: Fluid therapy and endothelial glycocalyx layer. On the track of the water-phobic Bigfoot. Minerva Anestesiologica, 84, 2018:1007–1009.
673. Bitar I., Dagher C., Salloum T., Araj G., Tokajian S.: First report of an Escherichia coli from Lebanon carrying an OXA-181 carbapenemase resistance determinant. Journal of Global Antimicrobial Resistance, 12, 2018:113–114.
674. Boesch M., Sopper S., Marth C., Fiegl H., Wiedemair A., Roessler J., Hatina J., Wolf D., Reimer D., Zeimet A.: Evaluation of Vav3.1 as prognostic marker in endometrial cancer. Journal of Cancer Research and Clinical Oncology, 144, 2018:2067–2076.
675. Boesch M., Sopper S., Marth C., Fiegl H., Wiedemair A., Rössler J., Hatina J., Wolf D., Reimer D., Zeimet A.: Evaluation of Vav3.1 as prognostic marker in endometrial cancer. Journal of Cancer Research and Clinical Oncology, 144, 2018:2067–2076.
676. Campa D., Pastore M., Capurso G., Hackert T., Di Leo M., Izbicki J., Khaw K., Gioffreda D., Kupcinskas J., Pasquali C., Mačinga P., Kaaks R., Stigliano S., Peeters P., Key T., Talar-Wojnarowska R., Vodička P., Valente R., Vashist Y., Salvia R., Papaconstantinou I., Shimizu Y., Valsuani C., Zambon C., Gazouli M., Valantiene I., Niesen W., Mohelníková-Duchoňová B., Hara K., Souček P., Oliverius M., Canzian F.: Do pancreatic cancer and chronic pancreatitis share the same genetic risk factors? A PANcreatic Disease ReseArch (PANDoRA) consortium investigation. International Journal of Cancer, 142, 2018:290–296.
677. Catalano C., da Silva Filho M., Frank C., Jirásková K., Vymetálková V., Levý M., Liška V., Vyčítal O., Naccarati A., Vodičková L., Hemminki K., Vodička P., Weber A., Försti A.: Investigation of single

and synergic effects of NLRC5 and PD-L1 variants on the risk of colorectal cancer. PLoS One, 13, 2018:nestránkováno.
678. Catalano C., da Silva Filho M., Jirásková K., Vymetálková V., Levý M., Liška V., Vyčítal O., Naccarati A., Vodičková L., Hemminki K., Vodička P., Weber A., Försti A.: Influence of regulatory NLRC5 variants on colorectal cancer survival and 5-fluorouracil-based chemotherapy. European Journal of Gastroenterology & Hepatology, 30, 2018:838–842.
679. Cendelín J., Mitoma H.: Neurotransplantation therapy. The cerebellum: Disorders and treatment, 1 vyd. San Diego: Elsevier, 2018: 379–391.
680. Cendelín J., Purkartová Z., Kubík J., Ulbricht E., Tichánek F., Kolinko Y.: Long-term development of embryonic cerebellar grafts in two strains of lurcher mice. The Cerebellum, 17, 2018:428–437.
681. Coussement J., Maggiore U., Manuel O., Scemla A., Lopez-Medrano F., Nagler E., Maria Aguado J., Abramowicz D., Rajnochová Bloudíčková S., Reischig T., Viklický O.: Diagnosis and management of asymptomatic bacteriuria in kidney transplant recipients: a survey of current practice in Europe. Nephrology, Dialysis, Transplantation, 33, 2018:1661–1668.
682. de Boer, Štengl M.: Action potential contour and inter-species differences. Europace, 20, 2018:1395–1396.
683. Dejmek J., Čedíková M., Bolek L., Marková M., Babuška V., Kuncová J.: Mikrohyperbarie – možnost studia buněčného metabolismu v odlišných fyzikálních podmínkách. Plzeňský lékařský sborník, 2018, 2018:37–42.
684. Dejmek J., Kohoutová M., Kripnerová M., Čedíková M., Tůma Z., Babuška V., Bolek L., Kuncová J.: Repeated exposure to hyperbaric hyperoxia affects mitochondrial functions of the lung fibroblasts. Physiological Research, 67, 2018:S633–S643.
685. Dolejská M., Papagiannitsis C., Medvecký M., Davidová-Gerzová L., Valcek A.: Characterization of the Complete Nucleotide Sequences of IMP-4-Encoding Plasmids, Belonging to Diverse Inc Families, Recovered from Enterobacteriaceae Isolates of Wildlife Origin. Antimicrobial Agents and Chemotherapy, 62, 2018:1–17.
686. Dolejská M., Papagiannitsis C.: Plasmid-mediated resistance is going wild. Plasmid, 99, 2018:99–111.
687. Dulíček P., Ivanová E., Košťál M., Sadílek P., Beránek M., Žák P., Hirmerová J.: Analysis of Risk Factors of Stroke and Venous Thromboembolism in Females With Oral Contraceptives Use. Clinical and Applied Thrombosis/Hemostasis, 24, 2018:797–802.
688. Dvořáková J., Čedíková M., Malečková A., Kulda V., Tonar Z., Müllerová D.: Vznik a vývoj tukové kapénky a její role ve zdraví a nemoci. Časopis lékařů českých, 157, 2018:254–262.
689. East B., Plencner M., Kráľovič M., Rampichova M., Sovková V., Vocetková K., Otáhal M., Tonar Z., Kolinko Y., Amler E., Hoch J.: A polypropylene mesh modified with polye-epsilon-caprolactone nanofibers in hernia repair: large animal experiment. International Journal of Nanomedicine [online], 13, 2018:3129–3143.
690. Eder J., Tonar Z., Schmidt-Schwap M., Bristela M., Skolka A., Traxler H., Piehslinger E., Egerbacher M., Trattnig S., Witter K.: Regional Collagen Fiber Network in the Articular Disc of the Human Temporomandibular Joint: Biochemical 3-Tesla Quantitative Magnetic Resonance Imaging Compared to Quantitative Histologic Analysis of Fiber Arrangement. Journal of Oral & Facial Pain and Headache, 32, 2018:266–276.
691. Fiala O., Hošek P., Šorejs O., Liška V., Büchler T., Poprach A., Kučera R., Topolčan O., Šedivcová M., Fínek J.: The Association of Baseline Serum Tumour Markers with Outcome of Patients with Metastatic Colorectal Cancer Treated with Anti-EGFR Monoclonal Antibodies in the First Line. Journal of Cancer, 9, 2018:4255–4262.
692. Fiala O., Veškrňová V., Chloupková R., Poprach A., Kiss I., Kopečková K., Dušek L., Slavíček L., Kohoutek M., Fínek J., Svoboda M., Petruželka L., Boublíková L., Dvořák J., Melichar B., Büchler T.: Impact of Delayed Addition of Anti-EGFR Monoclonal Antibodies on the Outcome of First-Line Therapy in Metastatic Colorectal Cancer Patients: a Retrospective Registry-Based Analysis. Targeted Oncology, 13, 2018:735–743.
693. Fiala O.: Imunoterapie v 1. linii léčby NSCLC – co přinesl rok 2018. Lung Cancer News, 5, 2018:33–40.
694. Filipovský J., Mlíková Seidlerová J., Ceral J., Vysocanova P., Spac J., Soucek M., Rihacek I., Mateřánková M., König P., Rosolová H.: A multicentre study on unattended automated office blood pressure measurement in treated hypertensive patients. Blood Pressure, 27, 2018:188–193.

695. Gerdtsson E., Pore M., Thiele J., Gerdtsson A., Malihi P., Nevarez R., Kolatkar A., Velasco C., Wix S., Singh M., Carlsson A., Zurita A., Logothetis C., Merchant A., Hicks J., Kuhn P.: Multiplex protein detection on circulating tumor cells from liquid biopsies using imaging mass cytometry. Convergent Science Physical Oncology [online], 4, 2018:nestránkováno.
696. Golubnitschaja O., Polívka J., Yeghiazaryan K., Berliner L.: Liquid biopsy and multiparametric analysis in management of liver malignancies: new concepts of the patient stratification and prognostic approach. EPMA Journal [online], 9, 2018:271–285.
697. Gürlich R., Adámek T., Adámková V., Bednářová V., Cetkovský P., Čech P., Ferko A., Duška F., Franeková J., Froněk J., Haber J., Havel E., Horák J., Husa P., Jabor A., Janík V., Kachlík D., Kala Z., Kaštánková V., Kieslichová E., Kočík M., Kolář M., Kostka R., Kučera P., Kudla M., Kysela P., Levý M., Lindner J., Lischke R., Marada T., Maruna P., Mašata J., Matějovič M., Mráček M., Neoral Č., Salaj P., Šenkeříková R., Šimša J., Špaček M., Šperl J., Teplan V., Ulrych J., Vernerová Z., Vyhnánek F., Zajak J., Zbořil P.: Peritonitis. 1 vyd. Praha: Maxdorf, 2018: 264.
698. Hira V., Wormer J., Kakar H., Breznik B., van der Swaan B., Hulsbos R., Tigchelaar W., Tonar Z., Khurshed M., Molenaar R., Van Noorden C.: Periarteriolar Glioblastoma Stem Cell Niches Express Bone Marrow Hematopoietic Stem Cell Niche Proteins. Journal of Histochemistry and Cytochemistry, 66, 2018:155–173.
699. Hirmerová J., Mlíková Seidlerová J., Chudáček Z.: The Prevalence of Concomitant Deep Vein Thrombosis, Symptomatic or Asymptomatic, Proximal or Distal, in Patients With Symptomatic Pulmonary Embolism. Clinical and Applied Thrombosis/Hemostasis, 24, 2018:1352–1357.
700. Hlaváč V., Kováčová M., Elsnerová K., Brynychová V., Koževnikovová R., Rauš K., Kopečková K., Měšťáková S., Vrána D., Gatěk J., Ostašov P., Václavíková R., Souček P.: Use of Germline Genetic Variability for Prediction of Chemoresistance and Prognosis of Breast Cancer Patients. Cancers, 10, 2018:nestránkováno.
701. Holubec L., Polívka J., Korunková H., Vokurka S.: Ifosfamid v léčbě solidních nádorů a hematologických malignit. Acta Medicinae, 6, 2018:58–60.
702. Holý P., Kloudová A., Souček P.: Importance of genetic background of oxysterol signaling in cancer. Biochimie, 153, 2018:109–138.
703. Horakova J., Mikes P., Lukas D., Saman A., Jencova V., Klapstova A., Svarcova T., Ackermann M., Novotny V., Kaláb M., Lonský V., Bartoš M., Rampichova M., Litvinec A., Kubíková T., Tomášek P., Tonar Z.: Electrospun vascular grafts fabricated from poly(L-lactide-co-ε-caprolactone) used as a bypass for the rabbit carotid artery. Biomedical Materials, 13, 2018:nestránkováno.
704. Houdová L., Fetter M., Jindra P., Georgiev D.: Optimal Donor Selection During Verification Process: Which Factors Are Worth Knowing?. Transplantation Proceedings, 50, 2018:3082–3087.
705. Hughes D., Kunická T., Schomburg L., Liška V., Swan N., Souček P.: Expression of Selenoprotein Genes and Association with Selenium Status in Colorectal Adenoma and Colorectal Cancer. Nutrients, 10, 2018:nestránkováno.
706. Huhn S., da Silva Filho MI., Sanmuganantham T., Pichulik T., Catalano C., Pardini B., Naccarati A., Vymetálková V., Jirásková K., Vodičková L., Vodička P., Löffler M., Courth L., Wehkamp J., Din F., Timofeeva M., Farrington S., Jansen L., Hemminki K., Chang-Claude J., Brenner H., Hoffmeister M., Dunlop M., Weber A., Försti A.: Coding variants in NOD-like receptors: An association study on risk and survival of colorectal cancer. PLoS One, 13, 2018:nestránkováno.
707. Chalupová M., Skálová A., Hájek T., Geigerová L., Králová D., Liška P., Hecová H., Moláček J., Hrabák J.: Bacterial DNA detected on pathologically changed heart valves using 16S rRNA gene amplification : Detection of bacteria on heart valves. Folia Microbiologica, 63, 2018:707–711.
708. Chottová Dvořáková M., Mistrová E., Paddenberg R., Kummer W., Slavíková J.: Substance P Receptor in the Rat Heart and Regulation of Its Expression in Long-Term Diabetes. Frontiers in Physiology, 9, 2018:nestránkováno.
709. Chottová Dvořáková M.: Distribution and Function of Neuropeptides W/B Signaling System. Frontiers in Physiology, 9, 2018:nestránkováno.
710. Chudějová K., Rotová V., Skálová A., Medvecký M., Adámková V., Papagiannitsis C., Hrabák J.: Emergence of sequence type 252 Enterobacter cloacae producing GES-5 carbapenemase in a Czech hospital. Diagnostic Microbiology and Infectious Disease, 90, 2018:148–150.

711. Jamborová I., Johnston BD., Papušek I., Kachlíková K., Micenková L., Clabots C., Skálová A., Chudějová K., Dolejská M., Literák I., Johnson JR.: Extensive Genetic Commonality among Wildlife, Wastewater, Community, and Nosocomial Isolates of Escherichia coli Sequence Type 131 (H30R1 and H30Rx Subclones) That Carry blaCTX-M-27 or blaCTX-M-15. Antimicrobial Agents and Chemotherapy, 62, 2018:nestránkováno.
712. Jarkovská D., Marková M., Horák J., Nalos L., Beneš J., AL-Obeidallah M., Tůma Z., Švíglerová J., Kuncová J., Matějovič M., Štengl M.: Cellular mechanisms of myocardial depression in porcine septic shock. Frontiers in Physiology, 9, 2018:nestránkováno.
713. Jiřík M., Bartoš M., Tomášek P., Malečková A., Kural T., Horáková J., Lukáš D., Suchý T., Kochová P., Hubálek Kalbáčová M., Králíčková M., Tonar Z.: Generating standardized image data for testing and calibrating quantification of volumes, surfaces, lengths, and object counts in fibrous and porous materials using X-ray microtomography. Microscopy Research and Technique, 81, 2018:551–568.
714. Jiřík M., Liška V.: Body Navigation via Robust Segmentation of Basic Structures. VipIMAGE 2017 Proceedings of the VI ECCOMAS Thematic Conference on Computational Vision and Medical Image Processing Porto, Portugal, October 18–20, 2017, 1 vyd. Cham: Springer, 2018: 306–314.
715. Jiřík M., Vladimír L., Miloš Ž., Liška V.: Multiscale Graph-Cut for 3D Segmentation of Compact Objects. Lecture Notes in Computer Science, 11255, 2018:227–236.
716. Kališ V., Havíř M.: Příčiny, rozsah a dopad anální/fekální inkontinence na kvalitu života ženy. Gynekolog, 27, 2018:94–100.
717. Karvunidis T., Lysák D., Matějovič M.: Dospělý onkologický nemocný v intenzivní péči. Je již čas říci „ano, zvážíme to“ než říkat „ne“?!. Transfuze a hematologie dnes, 24, 2018:6–13.
718. Karvunidis T., Raděj J., Lysák D., Matějovič M.: Život ohrožující orgánové infiltrace u akutní myeloidní leukemie – kazuistiky. Transfuze a hematologie dnes, 24, 2018:123–127.
719. Karvunidis T., Reischig T., Matějovič M.: Cytomegalovirové infekce v intenzivní péči: léčit, nebo ignorovat?. Anesteziologie & intenzivní medicína, 29, 2018:275–282.
720. Kielberger L., Beneš J.: Vybrané aspekty péče o dárce orgánů s mozkovou smrtí. Anesteziologie & intenzivní medicína, 29, 2018:23–32.
721. Kiňová Sepová H., Florová B., Bilková A., Drobná E., Březina V.: Evaluation of adhesion properties of lactobacilli probiotic candidates. Monatshefte für Chemie – Chemical Monthly, 149, 2018:893–899.
722. Klein AP., Wolpin BM., Risch HA., Stolzenberg-Solomon RZ., Mocci E., Zhang M., Canzian F., Childs EJ., Hoskins JW., Jermusyk A., Foretová L., Holcátová I., Janout V., Mohelniková-Duchoňová B., Souček P., Vodička P.: Genome-wide meta-analysis identifies five new susceptibility loci for pancreatic cancer. Nature Communications [online], 9, 2018:nestránkováno.
723. Kogevinas M., Gwinn WM., Kriebel D., Phillips DH., Sim M., Bertke SJ., Calaf GM., Colosio C., Fritz JM., Fukushima S., Hemminki K., Jensen AA., Kolstad H., Mráz J., Nesnow S., Nylander-French LA., Parent M., Sandy M., Smith-Roe SL., Stoner G., Suzuki T., Teixeira JP., Vodička P., Tornero-Velez R., Guyton KZ., Grosse Y., El Ghissassi F., Bouvard V., Benbrahim-Tallaa L., Guha N., Vilahur N., Driscoll T., Hall A., Middleton D., Jaillet C., Mattock H., Straif K.: Carcinogenicity of quinoline, styrene, and styrene-7,8-oxide. The Lancet: Oncology, 19, 2018:728–729.
724. Kohoutová M., Dejmek J., Tůma Z., Kuncová J.: Variability of Mitochondrial Respiration in Relation to Sepsis-Induced Multiple Organ Dysfunction. Physiological Research, 67, 2018:S577–S592.
725. Kolinko Y., Králíčková M., Tonar Z.: Histological estimation of osteochondral defects healing – 52/17 (souhrnná výzkumná zpráva), 2018.
726. Kolinko Y., Králíčková M., Tonar Z.: Histological evaluation of osseointegration of implants to the condyles of pig proximal limbs (souhrnná výzkumná zpráva), 2018.
727. Kolinko Y., Králíčková M., Tonar Z.: Histology of abdominal incisions in rabbit – in vivo experiment with incorporation of FS and ES-based artificial meshes compared with control meshes (souhrnná výzkumná zpráva), 2018.
728. Kolinko Y., Králíčková M., Tonar Z.: Histology of osteochondral defects healing (souhrnná výzkumná zpráva), 2018.
729. Kolinko Y., Králíčková M., Tonar Z.: Quantification of TH-immunostained neurons in substantial nigra pars compact SV 94 – SRC Biosciences (souhrnná výzkumná zpráva), 2018.

730. Kolinko Y., Králíčková M., Tonar Z.: The impact of pericytes on the brain and approaches for their morphological analysis. Journal of Chemical Neuroanatomy, 91, 2018:35–45.
731. Korčáková E., Bajcurová K., Ludvík J., Mírka H., Duras P.: Využití barevných map frakce arteriálního sycení (AEF) k hodnocení přítomnosti reziduí po lokální ablaci nádorů jater. Plzeňský lékařský sborník: Supplementum, 2018, 2018:19–23.
732. Korčáková E., Mírka H., Liška V., Hošek P., Bajcurová K.: Monitoring after radiofrequency ablation of liver tumors: contrast-enhanced ultrasound (CEUS) vs. contrast-enhanced computer tomography (CECT), two days after procedure. Biomedical Papers, 162, 2018:304–309.
733. Kováčová J., Juráček J., Poprach A., Büchler T., Kopecký J., Fiala O., Svoboda M., Slabý O.: Candidate MicroRNA biomarkers of therapeutic response to sunitinib in metastatic renal cell carcinoma: A validation study in patients with extremely good and poor response. Anticancer Research, 38, 2018:2961–2965.
734. Krakorová K., Čedíková M., Polívka J.: Autosomálně dominantní spinocerebelární ataxie: Review. Plzeňský lékařský sborník, 2018, 2018:55–62.
735. Kral J., Korenkova V., Novosadova V., Langerova L., Schneiderová M., Liška V., Levý M., Veškrňová V., Spicak J., Opattová A., Jirásková K., Vymetálková V., Vodička P., Slyskova J.: Expression profile of miR-17/92 cluster is predictive of treatment response in rectal cancer. Carcinogenesis, 39, 2018:1359–1367.
736. Králíčková M., Fiala L., Lošan P., Tomeš P., Vetvicka V.: Altered Immunity in Endometriosis: What Came First?. Immunological Investigations, 47, 2018:569–582.
737. Kroupa M., Polívková Z., Rachakonda S., Schneiderová M., Vodenková S., Büchler T., Jirásková K., Urbanová M., Vodičková L., Hemminki K., Kumar R., Vodička P.: Bleomycin-induced chromosomal damage and shortening of telomeres in peripheral blood lymphocytes of incident cancer patients. Genes, Chromosomes & Cancer, 57, 2018:61–69.
738. Kubíková T., Bartoš M., Juhas Š., Suchý, Sauerová P., Hubálek Kalbáčová M., Tonar Z.: Comparison of ground sections, paraffin sections and micro-CT imaging of bone from the epiphysis of the porcine femur for morphometric evaluation. Annals of Anatomy, 220, 2018:85–96.
739. Kukla R., Chudějová K., Papagiannitsis C., Medvecky M., Habalová K., Hobzová L., Bolehovská R., Plíšková L., Hrabák J., Žemličková H.: Characterization of KPC-Encoding Plasmids from Enterobacteriaceae Isolated in a Czech Hospital. Antimicrobial Agents and Chemotherapy, 62, 2018:nestránkováno.
740. Kulda V., Svatoň M., Mukenšnabl P., Hrdá K., Dvořák P., Houdek Z., Houfková K., Vrzáková R., Babuška V., Pešek M., Pešta M.: Predictive relevance of miR-34a, miR-224 and miR-342 in patients with advanced squamous cell carcinoma of the lung undergoing palliative chemotherapy. Oncology Letters, 15, 2018:592–599.
741. Kunin A., Polívka J., Moiseeva N., Golubnitschaja O.: „Dry mouth“ and „Flammer“ syndromes-neglected risks in adolescents and new concepts by predictive, preventive and personalised approach. EPMA Journal [online], 9, 2018:307–317.
742. Kutilová I., Janecko N., Čejková D., Papagiannitsis C., Dolejská M.: Characterization of blaKPC-3-positive plasmids from an Enterobacter aerogenes isolated from a corvid in Canada. Journal of Antimicrobial Chemotherapy, 73, 2018:2573–2575.
743. Lehečková Z., Stunová A., Vištejnová L.: An overview of wound healing with a brief summary of biomaterials applied in chronic wound healing. Plzeňský lékařský sborník, 2018, 2018:9–15.
744. Lettlová S., Brynychová V., Blecha, Vrána D., Vondrušová M., Souček P., Truksa: MiR-301a-3p Suppresses Estrogen Signaling by Directly Inhibiting ESR1 in ERα Positive Breast Cancer. Cellular Physiology and Biochemistry, 46, 2018:2601–2615.
745. Liška V., Třeška V., Mírka H., Vyčítal O., Brůha J., Haidingerová L., Tégl V., Beneš J., Mlejnková-Dvořáková V., Tonar Z., Pálek R., Rosendorf J., Bajcurová K.: Experimentální regenerace jater. Nejvýznamnější inovace v medicíně, 1 vyd. Mlečice: Axonite, 2018: 105–112.
746. Liška V., Třeška V., Mírka H., Vyčítal O., Brůha J., Haidingerová L., Beneš J., Tonar Z., Pálek R., Rosendorf J.: Možnosti experimentálního ovlivnění regenerace jaterního parenchymu v souvislosti s ligací větví portální žíly. Rozhledy v chirurgii, 97, 2018:239–245.
747. Lopez-Ramos J., Houdek Z., Cendelín J., Vožeh F., Delgado-Garcia J.: Timing correlations between cerebellar interpositus neuronal firing and classically conditioned eyelid responses in wild-type and Lurcher mice. Scientific Reports, 8, 2018:nestránkováno.

748. Lukášová V., Buzgo M., Vocetkova K., Kubíková T., Tonar Z., Doupnik M., Blahnova V., Litvinec A., Sovkova V., Voltrová B., Staffa A., Svora P., Králíčková M., Amler E., Filová E., Rustichelli F., Rampichova M.: Osteoinductive 3D scaffolds prepared by blend centrifugal spinning for long-term delivery of osteogenic supplements. RSC Advances, 8, 2018:21889–21904.
749. Matějovič M.: Čas pro FRexit? Aneb je debata o volbě roztoku u konce?. Postgraduální nefrologie, 16, 2018:18–20.
750. Matějovič M.: Jak se daří srdci, tak se daří ledvinám a naopak: co nového u akutního kardiorenálního syndromu?. Postgraduální nefrologie, 16, 2018:8–10.
751. Matějovič M.: Jak se daří srdci, tak se daří ledvinám a naopak: co nového u akutního kardiorenálního syndromu?. Medicína po promoci, 19, 2018:183–185.
752. Mayer Jr. O., Bruthans J., Mlíková Seidlerová J., Karnosová P., Vaněk J., Hronová M., Gelžinský J., Cvíčela M., Wohlfahrt, Cífková R., Filipovský J.: Prospective study of metabolic syndrome as a mortality marker in chronic coronary heart disease patients. European Journal of Internal Medicine, 47, 2018:55–61.
753. Mayer Jr. O., Mlíková Seidlerová J., Černá V., Kučerová A., Karnosová P., Hronová M., Wohlfahrt, Fuchsová R., Filipovský J., Cífková R., Topolčan O., Pešta M.: Serum Vitamin D Status, Vitamin D Receptor Polymorphism, and Glucose Homeostasis in Healthy Subjects. Hormone and Metabolic Research, 50, 2018:56–64.
754. Mayer O., Bruthans J., Rychecká M.: Změny úrovně sekundární prevence ischemické choroby srdeční mezi lety 1995–2017 v České republice: porovnání studií EUROASPIRE I, II, III, IV a V. Vnitřní lékařství, 64, 2018:1190–1199.
755. Michal M., Agaimy A., Contreras A., Švajdler M., Kazakov D., Šteiner P., Grossmann P., Martínek P., Hadravský L., Michalová K., Svajdler P., Szep Z., Michal M., Fetsch J.: Dysplastic Lipoma A Distinctive Atypical Lipomatous Neoplasm With Anisocytosis, Focal Nuclear Atypia, p53 Overexpression, and a Lack of MDM2 Gene Amplification by FISH: A Report of 66 Cases Demonstrating Occasional Multifocality and a Rare Association With Retinoblastoma. The American Journal of Surgical Pathology, 42, 2018:1530–1540.
756. Michalová K., Michal M., Sedivcova M., Kazakov D., Bacchi C., Antic T., Miesbauerová M., Hes O., Michal M.: Solid pseudopapillary neoplasm (SPN) of the testis: Comprehensive mutational analysis of 6 testicular and 8 pancreatic SPNs. Annals of Diagnostic Pathology, 35, 2018:42–47.
757. Mik P., Tonar Z., Malečková A., Eberlová L., Liška V., Pálek R., Rosendorf J., Jiřík M., Mírka H., Králíčková M., Witter K.: Distribution of Connective Tissue in the Male and Female Porcine Liver: Histological Mapping and Recommendations for Sampling. Journal of Comparative Pathology, 162, 2018:1–13.
758. Miklíková M., Jarkovská D., Čedíková M., Švíglerová J., Kuncová J., Nalos L., Kubíková T., Liška V., Holubová M., Lysák D., Králíčková M., Vištejnová L., Štengl M.: Beneficial Effects of Mesenchymal Stem Cells on Adult Porcine Cardiomyocytes in Non-Contact Co-Culture. Physiological Research, 67, 2018:S619-S631.
759. Mírka H., Baxa J., Hora M., Hes O., Topolčan O., Ferda J.: Iodine Content Analysis Using Dual-Energy Computed Tomography as a Biomarker of Transitional Cell Carcinoma, an Experience with Separation of the Clotted Blood and Tumorous Tissue. Anticancer Research, 38, 2018:541–545.
760. Mírka H., Duras P., Baxa J., Korčáková E., Ferda J.: Contribution of Computed Tomographic Angiography to Pretreatment Planning of Radio-embolization of Liver Tumors. Anticancer Research, 38, 2018:3825–3829.
761. Mírka H., Ferda J., Pavel V., Krákorová G., Vodička J., Šafránek J., Mukenšnabl P.: CT nálezy u adenokarcinomu plic s lepidickým růstem. Česká radiologie, 72, 2018:228–236.
762. Moztarzadeh A., Moztarzadeh O., Kubíková T., Tonar Z., Hrušák D., Zicha A., Babuška V.: Současné metody hodnocení oseointegrace implantátů z nanostrukturního titanu. Chemické listy, 112, 2018:148–158.
763. Nevoral J., Kolinko Y., Moravec J., Žalmanová T., Hošková K., Prokešová Š., Klein P., Ghaibour K., Hošek P., Štiavnická M., Řimnáčová H., Tonar Z., Petr J., Králíčková M.: Long-term exposure to very low doses of bisphenol S affects female reproduction. Reproduction, 156, 2018:47–57.
764. Nevoral J., Rúčka V., Klein P., Žalmanová T., Hošková K., Prokešová Š., Štiavnická M., Petr J., Králíčková M.: The interplay of mouse and porcine biomodels for endocrine disruptor reproductive impairment. Slovak Journal of Animal Science, 51, 2018:161–170.

765. Nevoral J., Žalmanová T., Hošková K., Štiavnická M., Hošek P., Petelák A., Petr J.: Involvement of K+ ATP and Ca2+ channels in hydrogen sulfide-suppressed ageing of porcine oocytes. Biological Research, 51, 2018:nestránkováno.
766. Ohe C., Smith S., Sirohi D., Divatia M., de Peralta-Venturina M., Paner G., Agaimy A., Amin M., Argani P., Chen Y., Cheng L., Colecchia M., Compérat E., da Cunha I., Epstein J., Gill A., Hes O., Hirsch M., Jochum W., Kunju L., Maclean F., Magi-Galluzzi C., McKenney J., Mehra R., Nesi G., Osunkoya A., Picken M., Rao P., Reuter V., de Oliveira Salles P.: Reappraisal of Morphologic Differences Between Renal Medullary Carcinoma, Collecting Duct Carcinoma, and Fumarate Hydratase-deficient Renal Cell Carcinoma. The American Journal of Surgical Pathology, 42, 2018:279–292.
767. Ondič O., Alaghehbandan R.: Response to: High-grade squamous intraepithelial lesion (HSIL) of the cervix with bizarre cytological appearances ('pleomorphic HSIL'). Pathology, 50, 2018:369–370.
768. Ondič O., Ferko R., Kičinová J., Bouda J., Kinkorová-Luňáčková I., Kupcová L., Zůchová M., Chytra J., Waloschek T., Tůmová M., Alaghehbandan R., Němcová J.: Significance of bizarre cells in cervical screening liquid-based cytology: A prospective study of 15 cases. Cytopathology, 29, 2018:58–62.
769. Pálek R., Liška V., Eberlová L., Mírka H., Svoboda M., Haviar S., Emingr M., Brzoň O., Mik P., Třeška V.: Experimentální příprava korozivních preparátů orgánů velkého zvířete. Rozhledy v chirurgii, 97, 2018:222–228.
770. Pálek R., Liška V., Třeška V., Rosendorf J., Emingr M., Tégl V., Králíčková A., Bajcurová K., Jiřík M., Tonar Z.: Sinusoidální obstrukční syndrom indukovaný monokrotalinem v experimentu na velkém zvířeti – pilotní studie. Rozhledy v chirurgii, 97, 2018:214–221.
771. Papagiannitsis C., Malli E., Tsilipounidaki K., Sarrou S., Medvecký M., Hrabák J., Fthenakis GC., Petinaki E.: First Description in Greece of mphC-Positive Staphylococci Causing Subclinical Mastitis in Ewes. Microbial Drug Resistance, 24, 2018:1050–1053.
772. Papagiannitsis C., Pašková V., Chudějová K., Medvecký M., Bitar I., Jakubů V., Žemličková H., Jirsa R., Hrabák J.: Characterization of pEncl-30969cz, a novel ColE1-like plasmid encoding VIM-1 carbapenemase, from an Enterobacter cloacae sequence type 92 isolate. Diagnostic Microbiology and Infectious Disease, 91, 2018:191–193.
773. Papagiannitsis C., Sarrou S., Tsilipounidaki K., Malli E., Medvecký M., Hrabák J., Fthenakis GC., Petinaki E.: Characterisation of a ST100 Staphylococcus epidermidis producing an LnuB nucleotidyltransferase: Evidence for interspecies spread of an lnuB-carrying transposon. Journal of Global Antimicrobial Resistance, 13, 2018:9–10.
774. Pašková V., Medvecký M., Skálová A., Chudějová K., Bitar I., Jakubů V., Bergerová T., Žemličková H., Papagiannitsis C., Hrabák J.: Characterization of NDM-Encoding Plasmids From Enterobacteriaceae Recovered From Czech Hospitals. Frontiers in Microbiology, 9, 2018:nestrankovano.
775. Pešek M., Baxa J., Vaněček T., Mukenšnabl P., Svatoň M., Aubrecht J., Bednářová V., Benešová L., Bittenglová R., Blažek J., Boudová L., Brůha F., Burkert J., Dubová V., Dundr P., Dvořák M., Ferda J., Fiala O., Fiala P., Grossmann P., Hajníková Z., Havel D., Hrdá K., Hytych V., Chudáček Z., Jelínek J., Koubková L., Krákorová G., Lischke R., Lysák D., Medová B., Minárik M., Mraček J., Pešek F., Polívka J., Polívka J., Roušalová I., Růžičková Kirchnerová O., Ryška A., Sedláčková E., Slípka J., Slípková D., Slouka D., Stripská D., Syková B., Šašková B., Špidlen V., Trhlíková Š., Vaník P., Vodička J., Votruba J., Zemanová M., Zemanová P.: Pneumoonkologie v kazuistikách – úspěchy a kontroverze v hrudní onkologii. 1 vyd. Praha: Maxdorf, 2018: 315.
776. Pešta M., Čedíková M., Dvořák P., Dvořáková J., Kulda V., Srbecká K., Müller L., Bouchalová V., Králíčková M., Babuška V., Kuncová J., Müllerová D.: Trends in gene expression changes during adipogenesis in human adipose derived mesenchymal stem cells under dichlorodiphenyldichloroethylene exposure. Molecular and Cellular Toxicology, 14, 2018:369–379.
777. Pišlová, Hubálek, Kalbáčová M., Vrabcová L., Slepička, Kolská, Švorčík V.: Preparation of noble nanoparticles by sputtering – their characterization. Digest Journal of Nanomaterials and Biostructures, 13, 2018:1035–1044.
778. Polívka J., Altun I., Golubnitschaja O.: Pregnancy-associated breast cancer: the risky status quo and new concepts of predictive medicine. EPMA Journal [online], 9, 2018:1–13.

779. Polívka J., Pešta M., Pitule P., Hes O., Holubec L., Polívka J., Kubíková T., Tonar Z.: IDH1 mutation is associated with lower expression of VEGF but not microvessel formation in glioblastoma multiforme. Oncotarget, 9, 2018:16462–16476.
780. Polívka J., Polívka J., Rohan V.: Predictive and individualized management of stroke-success story in Czech Republic. EPMA Journal [online], 9, 2018:393–401.
781. Poprach A., Fiala O., Chloupková R., Melichar B., Lakomý R., Petráková K., Zemanová M., Kopečková K., Slabý O., Študentová H., Kopecký J., Kiss I., Fínek J., Dušek L., Büchler T.: Pazopanib for Metastatic Renal Cell Carcinoma: A Registry-based Analysis of 426 Patients. Anticancer Research, 38, 2018:449–456.
782. Pouska J., Astapenko D., Tégl V., Beneš J., Černý V.: Podání bolusu 500 ml fyziologického roztoku nevede k bezprostřednímu poškození endoteliální glykokalyx stanovitelnému hodnocením sublingvální mikrocirkulace. Anesteziologie & intenzivní medicína, 29, 2018:322–327.
783. Pouska J., Tégl V., Astapenko D., Černý V., Lehmann C., Beneš J.: Impact of Intravenous Fluid Challenge Infusion Time on Macrocirculation and Endothelial Glycocalyx in Surgical and Critically Ill Patients. BioMed Research International, Neuveden, 2018:nestránkováno.
784. Procházková K., Mírka H., Trávníček I., Pitra T., Roušarová M., Kolář J., Hošek P., Bajcurová K., Ferda J., Staehler M., May S., Hes O., Hora M.: Cystic Appearance on Imaging Methods (Bosniak III–IV) in Histologically Confirmed Papillary Renal Cell Carcinoma is Mainly Characteristic of Papillary Renal Cell Carcinoma Type 1 and Might Predict a Relatively Indolent Behavior of Papillary Renal Cell Carcinoma. Urologia Internationalis, 101, 2018:409–416.
785. Racek J., Fialová K., Rajdl D., Ženková J.: Stabilizace glukózy v krevní plazmě citrátem – pro a proti. Klinická biochemie a metabolismus, 26, 2018:41–42.
786. Rampichová M., Chvojka J., Jenčová V., Kubíková T., Tonar Z., Erben J., Buzgo M., Daňková J., Litvinec A., Vocetková K., Plencner M., Prosecka E., Sovková V., Lukášová V., Králíčková M., Lukáš D., Amler E.: The combination of nanofibrous and microfibrous materials for enhancement of cell infiltration and in vivo bone tissue formation. Biomedical Materials, 13, 2018:nestránkováno.
787. Reischig T., Kačer M., Hrubá P., Hermanová H., Hes O., Lysák D., Kormunda S., Bouda M.: Less renal allograft fibrosis with valganciclovir prophylaxis for cytomegalovirus compared to high-dose valacyclovir: a parallel group, open-label, randomized controlled trial. BMC Infectious Diseases, 18, 2018:573–580.
788. Rejhová A., Opattová A., Čumová A., Slíva D., Vodička P.: Natural compounds and combination therapy in colorectal cancer treatment. European Journal of Medicinal Chemistry, 144, 2018:582–594.
789. Roth L., Michal M., Michal M., Cheng L.: Protein expression of the transcription factors DMRT1, TCLF5, and OCT4 in selected germ cell neoplasms of the testis. Human Pathology, 82, 2018:68–75.
790. Rotolo A., Caputo V., Holubová M., Baxan N., Dubois O., Chaudhry M., Xiao X., Goudevenou K., Pitcher D., Petevi K., Kachramanoglou C., Iles S., Naresh K., Maher J., Karadimitris A.: Enhanced Anti-lymphoma Activity of CAR19-iNKT Cells Underpinned by Dual CD19 and CD1d Targeting. Cancer Cell, 34, 2018:596–610.
791. Rotterová P., Martínek P., Alaghehbandan R., Procházková K., Damjanov I., Rogala J., Suster S., Perez-Montiel D., Alvarado-Cabrero I., Sperga M., Švajdler M., Michalová K., Pivovarčíková K., Daum O., Hora M., Dušek M., Ondič O., Stehlíková A., Michal M., Hes O.: High-grade renal cell carcinoma with emperipolesis: Clinicopathological, immunohistochemical and molecular-genetic analysis of 14 cases. Histology and Histopathology, 33, 2018:277–287.
792. Rušavý Z., Mašata J., Švabík K., Hubka P., Zvára K., Martan A.: Are the same tapes really the same? Ultrasound study of laser-cut and mechanically cut TVT-O post-operative behavior. International Urogynecology Journal, 29, 2018:1335–1340.
793. Rušavý Z., Šmíd D.: Management fekální inkontinence. Gynekolog, 27, 2018:111–117.
794. Řezníčková, Slavikova N., Kolska Z., Kolářová, Bělinová T., Hubálek Kalbáčová M., Cieslar M., Švorčik : PEGylated gold nanoparticles: Stability, cytotoxicity and antibacterial activity. Colloids and Surfaces A: Physicochemical and Engineering Aspects, 560, 2018:26–34.
795. Sánchez-Rubio F., Fernández-Santos M., Castro-Vázquez L., García Alvarez O., Maroto-Morales A., Soler A., Martínez-Pastor F., Garde J.: Cinnamtannin B-1, a novel antioxidant for sperm in red deer. Animal Reproduction Science, 195, 2018:44–52.

796. Seeman T., Vondrák K.: First Report of Recurrent Nephrotic Syndrome After Kidney Transplantation in a Patient With NUP93 Gene Mutations: A Case Report. Transplantation Proceedings, 50, 2018:3954–3956.
797. Seeman T.: Hypertension in end-stage renal disease: Transplantation. Pediatric Hypertension, 4 vyd. Cham: Springer International Publishing, 2018: 487–500.
798. Seeman T.: Monogenní formy steroid-rezistentního nefrotického syndromu. Plzeňský lékařský sborník, 2018, 2018:63–71.
799. Seidlerová J., Gelžinský J., Mateřánková M., Ceral J., König P., Filipovský J.: In the aftermath of SPRINT: further comparison of unattended automated office blood pressure measurement and 24-hour blood pressure monitoring. Blood Pressure, 27, 2018:256–261.
800. Schoolmeester J., Michal M., Šteiner P., Michal M., Folpe A., Sukov W.: Lipoblastoma-like tumor of the vulva: a clinicopathologic, immunohistochemical, fluorescence in situ hybridization and genomic copy number profiling study of seven cases. Modern Pathology, 31, 2018:1862–1868.
801. Skálová A., Vaněček T., Martínek, Weinreb I., Stevens TM., Simpson RHW., Hyrcza M., Rupp NJ., Baněčková M., Michal M., Slouka D., Svoboda T., Metelková A., Etebarian A., Pavelka, Potts SJ., Christiansen J., Šteiner P., Michal M.: Molecular Profiling of Mammary Analog Secretory Carcinoma Revealed a Subset of Tumors Harboring a Novel ETV6-RET Translocation: Report of 10 Cases. The American Journal of Surgical Pathology, 42, 2018:234–246.
802. Slavíková J., Mistrová E., Chottová Dvořáková M.: Patofyziologie diabetické kardiomyopatie. Diabetologie, metabolismus, endokrinologie, výživa, 21, 2018:21–29.
803. Slouka D., Honnerová M., Hošek P., Matas A., Sláma K., Landsmanová J., Kučera R.: Risk factors for failure of continuous positive airway pressure treatment in patients with obstructive sleep apnoea. Biomedical Papers, 162, 2018:134–138.
804. Slouka D., Kučera R., Hošek P., Gál B., Trčka O., Kostlivý T., Havel D.: Key problems of the quality of life of patients after total laryngectomy. Kontakt, 20, 2018:249–255.
805. Souček P., Vrána D., Ueng Y., Wei S., Koževnikovová R., Guengerich F.: Selective changes in cholesterol metabolite levels in plasma of breast cancer patients after tumor removal. Clinical Chemistry and Laboratory Medicine, 56, 2018:E78-E81.
806. Stunová A., Vištejnová L.: Dermal fibroblasts-A heterogeneous population with regulatory function in wound healing. Cytokine and Growth Factor Reviews, 39, 2018:137–150.
807. Suchý, Šupová, Bartoš M., Sedláček, Piola, Soncini M., Fiore GB., Sauerová P., Hubálek Kalbáčová M.: Dry versus hydrated collagen scaffolds: are dry states representative of hydrated states?. Journal of Materials Science: Materials in Medicine, 29, 2018:nestránkováno.
808. Suchý T., Šupová M., Balík K., Rýglová Š., Sucharda Z., Hubálek Kalbáčová M., Sauerová P., Juhás Š., Juhásová J., Klíma J., Tonar Z., Kubíková T., Žaloudková M., Braun M.: Degradovatelné kompozitní náhrady kostní tkáně s řízenou dobou degradace na bázi bioapatitu, kolagenu, poly(DL-laktidu) a hyaluronanu sodného (užitný vzor), č. 31358, 2018.
809. Svobodová Š., Kučera R., Fiala O., Karlíková M., Ňaršanská A., Zedníková I., Třeška V., Slouka D., Roušarová M., Topolčan O., Fínek J.: CEA, CA 15–3, and TPS as Prognostic Factors in the Follow-up Monitoring of Patients After Radical Surgery for Breast Cancer. Anticancer Research, 38, 2018:465–469.
810. Šafránek J., Geiger J., Šebek J., Hošek P.: Přežití po resekci karcinomu jícnu. Praktický lékař, 98, 2018:69–72.
811. Táborský M., Richter D., Tonar Z., Kubíková T., Herman A., Peregrin J., Husková Z., Kopkan L.: Evaluation of later morphologic alterations in renal artery wall and renal nerves in response to catheter-based renal denervation in sheep: comparison of the single-point and multiple-point ablation catheters. Physiological Research, 67, 2018:891–901.
812. Thiele J., Hošek P., Kralovcová E., Ostašov P., Liška V., Brůha J., Vyčítal O., Rosendorf J., Opattová A., Horak J., Králíčková M., Vodička P., Pitule P.: lncRNAs in Non-Malignant Tissue Have Prognostic Value in Colorectal Cancer. International Journal of Molecular Sciences, 19, 2018:nestránkováno.
813. Tonar Z.: Smooth muscle phenotype in aortic diseases: Are there other histopathological markers besides contractile myofibrils?. Anatolian Journal of Cardiology, 19, 2018:17–18.
814. Trpkov K., Athanazio D., Magi-Galluzzi C., Yilmaz H., Clouston D., Agaimy A., Williamson S., Brimo F., Lopez J., Ulamec M., Rioux-Leclercq N., Kassem M., Gupta N., Hartmann A., Leroy X., Al Bashir S.,

Yilmaz A., Hes O.: Biphasic papillary renal cell carcinoma is a rare morphological variant with frequent multifocality: a study of 28 cases. Histopathology, 72, 2018:777–785.
815. Třeška V.: Experimentální chirurgie – historie a současnost. Rozhledy v chirurgii, 97, 2018:191–192.
816. Vištejnová L., Klein P., Zímová I., Benešová K., Houdek O.: Effect of stabilized fibroblast growth factor 2 (FGF2) on wound healing in rat diabetic model part I (souhrnná výzkumná zpráva), 2018.
817. Vištejnová L., Klein P., Zímová I., Benešová K., Houdek O.: Effect of stabilized fibroblast growth factor 2 (FGF2) on wound healing in rat diabetic model part II (souhrnná výzkumná zpráva), 2018.
818. Vištejnová L.: Determination of the effect of recombinant fibroblast growth factor 2 on migration of dermal fibroblasts at in vitro assay (souhrnná výzkumná zpráva), 2018.
819. Vištejnová L.: In vitro testování třívrstvého kompozitního kožního krytu (souhrnná výzkumná zpráva), 2018.
820. Vodenková S., Jirásková K., Urbanová M., Kroupa M., Slyšková J., Schneiderová M., Levý M., Büchler T., Liška V., Vodičková L., Vymetálková V., Collins A., Opattová A., Vodička P.: Base excision repair capacity as a determinant of prognosis and therapy response in colon cancer patients. DNA Repair, 72, 2018:77–85.
821. Vodička J., Mukenšnabl P., Vejvodová Š., Špidlen V., Kulda V., Topolčan O., Pešta M.: A more sensitive detection of micrometastases of NSCLC in lymph nodes using the one-step nucleic acid amplification (OSNA) method. Journal of Surgical Oncology, 117, 2018:163–170.
822. Vodička J., Vejvodová Š., Pešta M., Mukenšnabl P., Špidlen V., Kulda V., Houfková K., Topolčan O.: Může vyšetření lymfatických uzlin metodou One-Step Nucleic Acid Amplification zpřesnit staging plicních nádorů?. Rozhledy v chirurgii, 97, 2018:373–378.
823. Vodička P., Musak L., Vodičková L., Vodenková S., Catalano C., Kroupa M., Naccarati A., Polívková Z., Vymetálková V., Försti A., Hemminki K.: Genetic variation of acquired structural chromosomal aberrations. Mutation Research: Genetic Toxicology and Environmental Mutagenesis, 836, 2018:13–21.
824. Vondrák K., Seeman T.: Successful 7-Year Eculizumab Treatment of Plasmapheresis-Resistant Recurrent Atypical Hemolytic-Uremic Syndrome due to Complement Factor H Hybrid Gene: A Case Report. Transplantation Proceedings, 50, 2018:967–970.
825. Vožeh F.: Immunity – a significant pathogenic factor as well as an integral part of the psychoneuroendocrine-immune regulations. Physiological Research, 67, 2018:165–173.
826. Vožeh F.: Myši Lucher v Plzni – ohlédnutí se za 20 lety výzkumu mozečkových degenerací na Ústavu patologické fyziologie. Plzeňský lékařský sborník, 2018, 2018:73–80.
827. Vožeh F.: Twenty Years of Cerebellar Degeneration Research at the Department of Pathological Physiology, Faculty of Medicine, Pilsen, Charles University. Physiological Research, 67, 2018:S593–S599.
828. Vrána D., Hlaváč V., Brynychová V., Václavíková R., Neoral Č., Vrba R., Aujeský R., Matzenauer M., Melichar B., Souček P.: ABC transporters and their role in the neoadjuvant treatment of esophageal cancer. International Journal of Molecular Sciences, 19, 2018:nestránkováno.
829. Vyčítal O., Dubová M., Pálek R., Hošek P., Branžovský J., Třeška V., Daum O., Liška V.: The Impact of Immune Interaction on the Metastatic Infiltration of Colorectal Carcinoma to Lymph Nodes. Anticancer Research, 38, 2018:4159–4167.
830. Vymetálková V., Červená K., Bártů L., Vodička P.: Circulating Cell-Free DNA and Colorectal Cancer: A Systematic Review. International Journal of Molecular Sciences, 19, 2018:nestránkováno.
831. Windrichová J., Kučera R., Fuchsová R., Topolčan O., Fiala O., Svobodová J., Fínek J., Slípková D.: An Assessment of Novel Biomarkers in Bone Metastatic Disease Using Multiplex Measurement and Multivariate Analysis. Technology in Cancer Research and Treatment, 17, 2018:1–7.
832. Wirleitner B., Okhowat J., Vištejnová L., Králíčková M., Karlíková M., Vanderzwalmen P., Ectors F., Hradecký L., Schuff M., Murtinger M.: Relationship between follicular volume and oocyte competence, blastocyst development and live-birth rate: optimal follicle size for oocyte retrieval. Ultrasound in Obstetrics and Gynecology, 51, 2018:118–125.
833. Zavaďáková A., Vištejnová L., Mouton P., Biliková D.: Accunare qunatification and spatial distribution of fibroblasts in 3-D scaffold. Biomateriály a jejich povrchy XI., 1 vyd. Praha: České vysoké učení technické, Fakulta strojní, 2018: 28–30.

834. Žalmanová T., Hošková K., Nevoral J., Prokešová Š., Petr J.: Atypická bovinní spongiformní encefalopatie. Náš chov, Neuveden, 2018:5–8.
835. Žemličková H., Mališová L., Španělová P., Jakubů V., Kozáková J., Musílek M., Medvecký M., Papagiannitsis C.: Molecular characterization of serogroup 19 Streptococcus pneumoniae in the Czech Republic in the post-vaccine era. Journal of Medical Microbiology, 67, 2018:1003–1011.

ŠIKLŮV ÚSTAV PATOLOGIE – ŠIKL'S DEPARTMENT OF PATHOLOGY

2340. Agaimy A., Amin MB., Gill AJ., Popp B., Reis A., Berney DM., Magi-Gullazzi C., Sibony M., Smith SC., Suster S., Trpkov K., Hes O., Hartman A.: SWI/SNF protein expression status in fumarate hydratase-deficient renal cell carcinoma: immunohistochemical analysis of 32 tumors from 28 patients. Human Pathology, 77, 2018:139–146.
2341. Agaimy A., Michal M., Hadravský L., Michal M.: Dedifferentiated liposarcoma composed predominantly of rhabdoid/epithelioid cells: a frequently misdiagnosed highly aggressive variant. Human Pathology, 77, 2018:20–27.
2342. Andreasen S., Bishop JA., Hellquist H., Hunt J., Kiss K., Rinaldo A., Skálová A., Willems SM., Williams M., Ferlito A.: Biphenotypic sinonasal sarcoma: demographics, clinicopathological characteristics, molecular features, and prognosis of a recently described entity. Virchows Archiv, 473, 2018:615–626.
2343. Andreasen S., Tan Q., Agander T., Hansen T., Šteiner P., Bjorndal K., Hogdall E., Larsen S., Erentaite D., Olsen C., Ulhoi B., Heegaard S., Wessel I., Homoe P.: MicroRNA dysregulation in adenoid cystic carcinoma of the salivary gland in relation to prognosis and gene fusion status: a cohort study. Virchows Archiv, 473, 2018:329–340.
2344. Andreasen S., Tan Q., Agander T., Šteiner P., Bjorndal K., Hogdall E., Larsen S., Erentaite D., Olsen C., Ulhoi B., von Holstein S., Wessel I., Heegaard S., Homoe P.: Adenoid cystic carcinomas of the salivary gland, lacrimal gland, and breast are morphologically and genetically similar but have distinct microRNA expression profiles. Modern Pathology, 31, 2018:1211–1225.
2345. Baněčková M., Agaimy A., Andreasen S., Vaněček T., Steiner P., Slouka D., Svoboda T., Miesbauerová M., Michal M., Skálová A.: Mammary Analog Secretory Carcinoma of the Nasal Cavity Characterization of 2 Cases and Their Distinction From Other Low-grade Sinonasal Adenocarcinomas. The American Journal of Surgical Pathology, 42, 2018:735–743.
2346. Bartáková A., Michalová K., Presl J., Vlasák P., Kosťun J., Bouda J.: CD44 as a cancer stem cell marker and its prognostic value in patients with ovarian carcinoma. Journal of Obstetrics and Gynaecology, 38, 2018:110–114.
2347. Baur V., Papadopoulos T., Kazakov D., Agaimy A., Hartmann A., Isbary G., Wirtz R., Schultz E.: A case of multiple familial trichoepitheliomas responding to treatment with the Hedgehog signaling pathway inhibitor vismodegib. Virchows Archiv, 473, 2018:241–246.
2348. Belousová I., Khairutdinov V., Kazakov D.: Facial Follicular Cyst and Cicatricial Alopecia: Challenge. The American Journal of Dermatopathology, 40, 2018:E130–E131.
2349. Belousová IE., Khairutdinov VR., Bessalova A., Kazakov D.: Mycosis fungoides manifesting as giant cell lichenoid dermatitis. The American Journal of Dermatopathology, 40, 2018:283–285.
2350. Belousová IE., Khairutdinov VR., Kazakov D.: Facial follicular cyst and cicatricial alopecia: Answer. The American Journal of Dermatopathology, 40, 2018:778–779.
2351. Belousová IE., Kyrpychova L., Samtsov AV., Kazakov D.: A Case of Lymphomatoid Papulosis Type E With an Unusual Exacerbated Clinical Course. The American Journal of Dermatopathology, 40, 2018:145–147.
2352. Bisceglia M., Muscarella L., Galliani C., Zidar N., Ben-Dor D., Pasquinelli G., la Torre A., Sparaneo A., Fanburg-Smith J., Lamovec J., Michal M., Bacchi C.: Extraneuraxial Hemangioblastoma: Clinicopathologic Features and Review of the Literature. Advances in Anatomic Pathology, 25, 2018:197–215.
2353. Bouda J., Presl J., Vlasák P., Kosťun J., Slunečko R.: Nový pohled na etiopatogenezi ovariálního karcinomu. Aktuální gynekologie a porodnictví, 10, 2018:19–22.

2354. Calio A., Brunelli M., Segala D., Pedron S., Tardanico R., Remo A., Gobbo S., Meneghelli E., Doglioni C., Hes O., Zampini C., Argani P., Martignoni G.: t(6;11) renal cell carcinoma: a study of seven cases including two with aggressive behavior, and utility of CD68 (PG-M1) in the differential diagnosis with pure epithelioid PEComa/epithelioid angiomyolipoma. Modern Pathology, 31, 2018:474–487.
2355. Daum O., Dubová M., Skálová A., Rozkoš T., Laco J.: Prediktivní diagnostika adenokarcinomu žaludku – stav v roce 2018. Česko-slovenská patologie a Soudní lékařství, 54, 2018:23–26.
2356. D'Cruz A., Vaish R., Vaidya A., Nixon I., Williams M., Poorten V., Lopez F., Angelos P., Shaha A., Khafif A., Skálová A., Rinaldo A., Hunt J., Ferlito A.: Molecular markers in well-differentiated thyroid cancer. European Archives of Oto-Rhino-Laryngology, 275, 2018:1375–1384.
2357. Dolejšová O., Kučera R., Fuchsová R., Topolčan O., Svobodová H., Hes O., Eret V., Pecen L., Hora M.: The Ability of Prostate Health Index (PHI) to Predict Gleason Score in Patients With Prostate Cancer and Discriminate Patients Between Gleason Score 6 and Gleason Score Higher Than 6-A Study on 320 Patients After Radical Prostatectomy. Technology in Cancer Research and Treatment, 17, 2018:1–6.
2358. Duda M., Suchánek Š., Soumarová R., Hermanová M., Voška M., Adamčík L., Bartušek D., Bohatá Š., Bunganič B., Čížková K., Daum O., Dušek L., Ehrmann J., Falt P., Fojtík P., Grega T., Gregaj J., Gregor J., Hanousek M., Janout V., Jínek T., Kmochová K., Köcher M., Koptíková J., Kučerová M., Kundrátová E., Májek O., Malúšková D., Maňásek V., Mandys V., Minárik M., Mužík J., Mysliveček M., Pavlík T., Ryska M., Svobodová I., Tichý M., Tozzi di Angelo I., Urban O., Zambo I., Zavoral M., Zoundjiekpon V.: Onkologie horní části trávicího traktu: Zhoubná onemocnění foregutu. 1 vyd. Praha: Společnost pro gastrointestinální onkologii (SGO) ČLS JEP, 2018: 548.
2359. Dušek M., Hadravský L., Stehlík J., Černá K., Čurčíková R., Švajdler M., Šašková B., Dubová M., Michal M., Jirásek T., Daum O.: Výsledky morfologické depistáže Lynchova syndromu v období 2013–2016. Česko-slovenská patologie a Soudní lékařství, 54, 2018:86–92.
2360. Farkašová Iannaccone S., Farkaš D., Ginelliová A., Švajdler M., Laco J., Šteiner I., Frohlichová L.: Sudden Death Due to Cystic Tumor of the Atrioventricular Node and Fibromuscular Dysplasia Involving Branches of the Coronary Arteries. American Journal of Forensic Medicine and Pathology, 39, 2018:46–49.
2361. Ferdová E., Baxa J., Ňaršanská A., Hes O., Fínek J., Topolčan O., Ferda J.: Low-dose High-resolution F-18-FDG-PET/CT Using Time-of-flight and Point-spread Function Reconstructions: A Role in the Detection of Breast Carcinoma Axillary Lymph Node Metastases. Anticancer Research, 38, 2018:4145–4148.
2362. Fichtl J., Skalický T., Vodička J., Třeška V., Tupý R., Hes O.: Solidní pseudopapilární tumor pankreatu – Vzácné onemocnění 20leté ženy. Klinická onkologie, 31, 2018:376–379.
2363. Häfliger EM., Ramelyte E., Mangana J., Kunz M., Kazakov D., Dummer R., Cheng PF.: Metastatic acral lentiginous melanoma in a tertiary referral center in Switzerland: a systematic analysis. Melanoma Research, 28, 2018:442–450.
2364. He H., Trpkov K., Martínek P., Isikci OT., Maggi-Gulazzi C., Alaghehbandan R., Gill AJ., Tretiakova M., Lopez JI., Williamson SR., Montiel DP., Sperga M., Comperat E., Brimo F., Yilmaz A., Pivovarčíková K., Michalová K., Slouka D., Procházková K., Hora M., Bonert M., Michal M., Hes O.: "High-grade oncocytic renal tumor": morphologic, immunohistochemical, and molecular genetic study of 14 cases. Virchows Archiv, 473, 2018:725–738.
2365. Hellquist H., Hunt JL., Cardesa A., Skálová A., Slootweg PJ., Rinaldo A., Ferlito A.: Role of ancillary techniques in profiling unclassified laryngeal malignancies. Virchows Archiv, 472, 2018:705–715.
2366. Herlitz L., Hes O., Michal M., Tretiakova M., Reyes-Múgica M., Nguyen JK., Troxell ML., Przybycin CG., Magi-Galluzzi C., McKenney JK.: "Atrophic Kidney"-like Lesion Clinicopathologic Series of 8 Cases Supporting a Benign Entity Distinct From Thyroid-like Follicular Carcinoma. The American Journal of Surgical Pathology, 42, 2018:1585–1595.
2367. Chapman E., Skálová A., Ptáková N., Martínek P., Goytain A., Tucker T., Xiong W., Leader M., Kudlow B., Haimes J., Hayes M., Bohus P., Miesbauerová M., Lee C., Ng T.: Molecular Profiling of Hyalinizing Clear Cell Carcinomas Revealed a Subset of Tumors Harboring a Novel EWSR1-CREM Fusion Report of 3 Cases. The American Journal of Surgical Pathology, 42, 2018:1182–1189.
2368. Church AJ., Calicchio ML., Nardi V., Skálová A., Pinto A., Dillon DA., Gomez-Fernandez C., Manoj N., Haimes JD., Stahl JA., Dela Cruz FS., Tannenbaum-Dvir S., Glade-Bender, Kung AL., Dubois, Kozakewich HP., Janeway KA., Perez-Atayde AR., Harris MH.: Recurrent EML4-NTRK3 fusinons in infantile

fibrosarcoma and congenital mesoblastic nephroma suggest a revised testing strategy. Modern Pathology, 31, 2018:463–473.
2369. Ibrahim Y., Lambert S., Kazakov D., Kaya G.: An Unusual Morphological Presentation of Cutaneous Squamous Cell Carcinoma Mimicking Microcystic Adnexal Carcinoma: A Diagnostic Pitfall. Dermatopathology [online], 5, 2018:64–68.
2370. Isikci OT., He H., Grossmann P., Alaghehbandan R., Ulamec M., Michalová K., Pivovarčíková K., Montiel DP., Ondič O., Daum O., Procházková K., Hora M., Michal M., Hes O.: Low-grade spindle cell proliferation in clear cell renal cell carinoma is unlikely to be an initial step in sarcomatoid differentiation. Histopathology, 72, 2018:804–813.
2371. Kammerer-Jacquet S., Comperat E., Egevad L., Hes O., Oxley J., Varma M., Kristiansen G., Berney D.: Handling and reporting of transperineal template prostate biopsy in Europe: a web-based survey by the European Network of Uropathology (ENUP). Virchows Archiv, 472, 2018:599–604.
2372. Kazakov D., Kyrpychova L., Martínek P., Grossmann P., Šteiner P., Vaněček T., Pavlovský M., Benčík V., Michal M., Michal M.: ALK Gene Fusions in Epithelioid Fibrous Histiocytoma: A Study of 14 Cases, With New Histopathological Findings. The American Journal of Dermatopathology, 40, 2018:805–814.
2373. Kollmann D., Ignatova D., Jedamzik J., Chang Y., Jomrich G., Baierl A., Kazakov D., Michal M., French L., Hoetzenecker W., Schatton T., Asari R., Preusser M., Gnant M., Guenova E., Schoppmann S.: PD-L1 expression is an independent predictor of favorable outcome in patients with localized esophageal adenocarcinoma. OncoImmunology [online], 7, 2018:nestránkováno.
2374. Kosťun J., Pešta M., Slunečko R., Vlasák P., Bouda J., Berezovskiy D., Topolčan O., Novotný Z., Presl J.: Metoda One-Step Nucleic Acid Amplification – jaká je budoucnost zpracování sentinelových uzlin?. Česká gynekologie, 83, 2018:57–61.
2375. Krákorová G., Břízová Š., Šafránek J., Mukenšnabl P., Ferda J.: Plicní sekvestrace. Studia Pneumologica et Phthiseologica, 78, 2018:56–60.
2376. Kulda V., Svatoň M., Mukenšnabl P., Hrdá K., Dvořák P., Houdek Z., Houfková K., Vrzáková R., Babuška V., Pešek M., Pešta M.: Predictive relevance of miR-34a, miR-224 and miR-342 in patients with advanced squamous cell carcinoma of the lung undergoing palliative chemotherapy. Oncology Letters, 15, 2018:592–599.
2377. Kyrpychova L., Vaněček T., Grossmann P., Martínek P., Šteiner P., Hadravský L., Belousova IE., Shelekhova KV., Švajdler M., Dubinský P., Michal M., Kazakov D.: Small subset of adenoid cystic carcinoma of the skin is associated with alterations of the MYBL1 gene similar to their extracutaneous counterparts. The American Journal of Dermatopathology, 40, 2018:721–726.
2378. Laco J., Daum O., Zambo I., Ondič O., Švajdler M.: Peroperační biopsie oblasti hlavy a krku, štítné žlázy a příštitných tělísek, měkkých tkání a kostí a urogenitálního traktu. Česko-slovenská patologie a Soudní lékařství, 54, 2018:72–80.
2379. Lawrie CH., Armesto M., Fernandez-Mercado M., Manterola L., Goicoechea I., Larrea E., Caffarel MM., Araujo AM., Sole C., Sperga M., Alvarado-Cabrero I., Michal M., Hes O., López JI.: Noncoding RNA expression and targeted next-generation sequencing distinguish tubulocystic renal cell carcinoma (TC--RCC) from other renal neoplasms. Journal of Molecular Diagnostics, 20, 2018:34–45.
2380. Massari F., Ciccarese C., Hes O., Michal M., Calio A., Fiorentino M., Giunchi F., D'Amuri A., Sanguedolce F., Sabbatini R., Guida A., Ardizzoni A., Porta C., Iacovelli R., Tortora G., Cima L., Ortega C., Lapini A., Martignoni G., Brunelli M.: The Tumor Entity Denominated "clear cell-papillary renal cell carcinoma" According to the WHO 2016 new Classification, have the Clinical Characters of a Renal Cell Adenoma as does Harbor a Benign Outcome. Pathology & Oncology Research, 24, 2018:447–456.
2381. Mendenhall W., Suarez C., Skálová A., Strojan P., Triantafyllou A., Devaney K., Williams M., Rinaldo A., Ferlito A.: Current Treatment of Endolymphatic Sac Tumor of the Temporal Bone. Advances in Therapy, 35, 2018:887–898.
2382. Michal M., Agaimy A., Contreras A., Švajdler M., Kazakov D., Šteiner P., Grossmann P., Martínek P., Hadravský L., Michalová K., Svajdler P., Szep Z., Michal M., Fetsch J.: Dysplastic Lipoma A Distinctive Atypical Lipomatous Neoplasm With Anisocytosis, Focal Nuclear Atypia, p53 Overexpression, and a Lack of MDM2 Gene Amplification by FISH: A Report of 66 Cases Demonstrating Occasional Multifocality and a Rare Association With Retinoblastoma. The American Journal of Surgical Pathology, 42, 2018:1530–1540.

2383. Michal M., Berry R., Rubin B., Kilpatrick S., Agaimy A., Kazakov D., Šteiner P., Ptáková N., Martinek P., Hadravský L., Michalová K., Szep Z., Michal M.: EWSR1-SMAD3-rearranged Fibroblastic Tumor An Emerging Entity in an Increasingly More Complex Group of Fibroblastic/Myofibroblastic Neoplasms. The American Journal of Surgical Pathology, 42, 2018:1325–1333.
2384. Michal M., Kazakov D., Michalová K., Michal M.: Atypical multivacuolated lipoblasts and atypical mitoses are not compatible with the diagnosis of spindle cell/pleomorphic lipoma-reply. Human Pathology, 74, 2018:189–189.
2385. Michalová K., Michal M., Sedivcova M., Kazakov D., Bacchi C., Antic T., Miesbauerová M., Hes O., Michal M.: Solid pseudopapillary neoplasm (SPN) of the testis: Comprehensive mutational analysis of 6 testicular and 8 pancreatic SPNs. Annals of Diagnostic Pathology, 35, 2018:42–47.
2386. Michalová K., Šteiner P., Alaghehbandan R., Trpkov K., Martínek P., Grossmann P., Delia Perez M., Sperga M., Straka L., Procházková K., Cempírková D., Hořava V., Bulimbasic S., Pivovarčíková K., Daum O., Ondič O., Rotterová P., Michal M., Hora M., Hes O.: Papillary renal cell carcinoma with cytologic ad molecular genetic features overlapping with renal oncocytoma: analysis of 10 cases. Annals of Diagnostic Pathology, 35, 2018:1–6.
2387. Mírka H., Baxa J., Hora M., Hes O., Topolčan O., Ferda J.: Iodine Content Analysis Using Dual-Energy Computed Tomography as a Biomarker of Transitional Cell Carcinoma, an Experience with Separation of the Clotted Blood and Tumorous Tissue. Anticancer Research, 38, 2018:541–545.
2388. Mírka H., Ferda J., Pavel V., Krákorová G., Vodička J., Šafránek J., Mukenšnabl P.: CT nálezy u adenokarcinomu plic s lepidickým růstem. Česká radiologie, 72, 2018:228–236.
2389. Moláček J., Opatrný V., Třeška V., Matějka R., Hes O.: Options to improve the quality of kidney grafts from expanded criteria donors – experimental study. Rozhledy v chirurgii, 97, 2018:193–201.
2390. Mostafa M., Abdelkader A., Kuroda N., Perez-Montiel D., Banerjee A., Hes O., Iczkowski K.: Variation in nuclear size and PD-L2 positivity correlate with aggressive chromophobe renal cell carcinoma. Annals of Diagnostic Pathology, 34, 2018:31–35.
2391. Muscarella L., Bisceglia M., Galliani C., Zidar N., Ben-Dor D., Pasquinelli G., la Torre A., Sparaneo A., Fanburg-Smith J., Lamovec J., Michal M., Bacchi C.: Extraneuraxial hemangioblastoma: A clinicopathologic study of 10 cases with molecular analysis of the VHL gene. Pathology: Research and Practice, 214, 2018:1156–1165.
2392. Ohe C., Smith S., Sirohi D., Divatia M., de Peralta-Venturina M., Paner G., Agaimy A., Amin M., Argani P., Chen Y., Cheng L., Colecchia M., Compérat E., da Cunha I., Epstein J., Gill A., Hes O., Hirsch M., Jochum W., Kunju L., Maclean F., Magi-Galluzzi C., McKenney J., Mehra R., Nesi G., Osunkoya A., Picken M., Rao P., Reuter V., de Oliveira Salles P.: Reappraisal of Morphologic Differences Between Renal Medullary Carcinoma, Collecting Duct Carcinoma, and Fumarate Hydratase-deficient Renal Cell Carcinoma. The American Journal of Surgical Pathology, 42, 2018:279–292.
2393. Ondič O., Alaghehbandan R.: Response to: High-grade squamous intraepithelial lesion (HSIL) of the cervix with bizarre cytological appearances (“pleomorphic HSIL”). Pathology, 50, 2018:369–370.
2394. Ondič O., Ferko R., Kičinová J., Bouda J., Kinkorová-Luňáčková I., Kupcová L., Zůchová M., Chytra J., Waloschek T., Tůmová M., Alaghehbandan R., Němcová J.: Significance of bizarre cells in cervical screening liquid-based cytology: A prospective study of 15 cases. Cytopathology, 29, 2018:58–62.
2395. Opatrný V., Moláček J., Třeška V., Matějka R., Hes O.: Perfusion of a Kidney Graft From a Donor After Cardiac Death Based on Immediately Started Pulsatile Machine Perfusion-An Experimental Study on a Small Animal. Transplantation Proceedings, 50, 2018:1544–1548.
2396. Pešek M., Baxa J., Vaněček T., Mukenšnabl P., Svatoň M., Aubrecht J., Bednářová V., Benešová L., Bittenglová R., Blažek J., Boudová L., Brůha F., Burkert J., Dubová V., Dundr P., Dvořák M., Ferda J., Fiala O., Fiala P., Grossmann P., Hajníková Z., Havel D., Hrdá K., Hytych V., Chudáček Z., Jelínek J., Koubková L., Krákorová G., Lischke R., Lysák D., Medová B., Minárik M., Mraček J., Pešek F., Polívka J., Polívka J., Roušalová I., Růžičková Kirchnerová O., Ryška A., Sedláčková E., Slípka J., Slípková D., Slouka D., Stripská D., Syková B., Šašková B., Špidlen V., Trhlíková Š., Vaník P., Vodička J., Votruba J., Zemanová M., Zemanová P.: Pneumoonkologie v kazuistikách – úspěchy a kontroverze v hrudní onkologii. 1 vyd. Praha: Maxdorf, 2018: 315.

2397. Pešek M., Koubková L., Vaněček T., Baxa J., Havel D.: Dlouhodobě úspěšná léčba mladého nemocného s pokročilým ALK řízeným adenokarcinomem plic. Acta Medicinae, 6, 2018:57–60.
2398. Pešek M., Ryška A., Dundr P., Špidlen V., Baxa J., Vaník P., Vaněček T., Mukenšnabl P.: Cílená diagnostika a léčba pokročilého karcinomu plic – kazuistika úspěšné spolupráce čtyř pracovišť a krizotinib v léčbě ROS1 pozitivního NSCLC. Kazuistiky v alergologii, pneumologii a ORL, 15, 2018:4–8.
2399. Petersson F., Martínek P., Vaněček T., Pivovarčíková K., Pecková K., Ondič O., Perez-Montiel D., Skenderi F., Ulamec M., Nenutil R., Hora M., Svoboda T., Rotterová P., Dušek M., Michal M., Hes O.: Renal Cell Carcinoma With Leiomyomatous Stroma: A Group of Tumors With Indistinguishable Histopathologic Features, But 2 Distinct Genetic Profiles: Next-Generation Sequencing Analysis of 6 Cases Negative for Aberrations Related to the VHL gene. Applied Immunohistochemistry & Molecular Morphology, 26, 2018:192–197.
2400. Pitra T., Dikanová M., Hora M., Michal M., Hes O., Pivovarčíková K.: Porovnání výsledků invazivních vyšetření a močové cytologie: Zkušenosti jednoho urologického centra po prvním roce užívání Pařížské Klasifikace pro hodnocení močových cytologií. Česká urologie, 22, 2018:275–284.
2401. Pitra T., Pivovarčíková K., Tupý R., Alaghehbandan R., Barakova T., Trávníček I., Procházková K., Klatte T., Chlosta P., Hes O., Hora M.: Magnetic resonance imaging as an adjunct diagnostic tool in computed tomography defined Bosniak IIF-III renal cysts: a multicenter study. World Journal of Urology, 36, 2018:905–911.
2402. Pivovarčíková K., Pitra T., Hora M., Švajdler M., Hes O.: Aktuální pohled na močovou cytologii: co by měl urolog vědět?. Česká urologie, 22, 2018:242–250.
2403. Polák M., Vavřík T., Dolejšová O., Svobodová H., Mrkos D., Ferda J., Kastner J., Fuchsová R., Topolčan O., Hes O., Hora M.: Cílená biopsie prostaty – naše zkušenosti a výsledky. Plzeňský lékařský sborník: Supplementum, 2018, 2018:69–70.
2404. Polívka J., Pešta M., Pitule P., Hes O., Holubec L., Polívka J., Kubíková T., Tonar Z.: IDH1 mutation is associated with lower expression of VEGF but not microvessel formation in glioblastoma multiforme. Oncotarget, 9, 2018:16462–16476.
2405. Poorten VV., Triantafyllou A., Skálová A., Stenman G., Bishop JA., Hauben E., Hunt JL., Hellquist H., Feys S., De Bree R., Mäkitie AA., Quer M., Strojan P., Guntinas-Lichius O., Rinaldo A., Ferlito A.: Polymorphous adenocarcinoma of the salivary glands: reappraisal and update. European Archives of Oto--Rhino-Laryngology, 275, 2018:1681–1695.
2406. Procházková K., Mírka H., Trávníček I., Pitra T., Roušarová M., Kolář J., Hošek P., Bajcurová K., Ferda J., Staehler M., May S., Hes O., Hora M.: Cystic Appearance on Imaging Methods (Bosniak III-IV) in Histologically Confirmed Papillary Renal Cell Carcinoma is Mainly Characteristic of Papillary Renal Cell Carcinoma Type 1 and Might Predict a Relatively Indolent Behavior of Papillary Renal Cell Carcinoma. Urologia Internationalis, 101, 2018:409–416.
2407. Ptáková N., Miesbauerová M., Kosťun J., Grossmann P., Šidlová H., Pavelka J., Presl J., Alaghehbandan R., Bouda J., Ondič O.: Immunohistochemical and selected genetic reflex testing of all uterine leiomyosarcomas and STUMPs for ALK gene rearrangement may provide an efeective screening tool in identifying uterine ALK-rearranged mesenchymal tumors. Virchows Archiv, 473, 2018:583–590.
2408. Reischig T., Kačer M., Hrubá P., Hermanová H., Hes O., Lysák D., Kormunda S., Bouda M.: Less renal allograft fibrosis with valganciclovir prophylaxis for cytomegalovirus compared to high-dose valacyclovir: a parallel group, open-label, randomized controlled trial. BMC Infectious Diseases, 18, 2018:573–580.
2409. Ronen S., Aguilera-Barrantes I., Giorgadze T., Šteiner P., Grossmann P., Suster S.: Polymorphous Sweat Gland Carcinoma: An Immunohistochemical and Molecular Study. The American Journal of Dermatopathology, 40, 2018:580–587.
2410. Roth L., Michal M., Michal M., Cheng L.: Protein expression of the transcription factors DMRT1, TCLF5, and OCT4 in selected germ cell neoplasms of the testis. Human Pathology, 82, 2018:68–75.
2411. Rotterová P., Martínek P., Alaghehbandan R., Procházková K., Damjanov I., Rogala J., Suster S., Perez--Montiel D., Alvarado-Cabrero I., Sperga M., Švajdler M., Michalová K., Pivovarčíková K., Daum O., Hora M., Dušek M., Ondič O., Stehlíková A., Michal M., Hes O.: High-grade renal cell carcinoma with emperipolesis: Clinicopathological, immunohistochemical and molecular-genetic analysis of 14 cases. Histology and Histopathology, 33, 2018:277–287.

2412. Salášek M., Weisová D., Pavelka T., Slunečko R., Tupý R.: Subperiosteální osteoid osteom talu: kazuistika. Plzeňský lékařský sborník: Supplementum, 2018, 2018:11–14.
2413. Schoolmeester J., Michal M., Šteiner P., Michal M., Folpe A., Sukov W.: Lipoblastoma-like tumor of the vulva: a clinicopathologic, immunohistochemical, fluorescence in situ hybridization and genomic copy number profiling study of seven cases. Modern Pathology, 31, 2018:1862–1868.
2414. Skálová A., Göran S., Simpson RHW., Hellquist H., Slouka D., Svoboda T., Bishop JA., Hunt JL., Nibu, Rinaldo A., Poorten VV., Devaney KO., Steiner P., Ferlito A.: The role of molecular testing in the differential diagnosis of salivary gland carcinomas. The American Journal of Surgical Pathology, 42, 2018:E11–E27.
2415. Skálová A., Sar A., Laco J., Metelková A., Miesbauerová M., Steiner P., Švajdler M., Michal M.: The Role of SATB2 as a Diagnostic Marker of Sinonasal Intestinal-type Adenocarcinoma. Applied Immunohistochemistry & Molecular Morphology, 26, 2018:140–146.
2416. Skálová A., Vaněček T., Martínek, Weinreb I., Stevens TM., Simpson RHW., Hyrcza M., Rupp NJ., Baněčková M., Michal M., Slouka D., Svoboda T., Metelková A., Etebarian A., Pavelka, Potts SJ., Christiansen J., Šteiner P., Michal M.: Molecular Profiling of Mammary Analog Secretory Carcinoma Revealed a Subset of Tumors Harboring a Novel ETV6-RET Translocation: Report of 10 Cases. The American Journal of Surgical Pathology, 42, 2018:234–246.
2417. Skálová A., Vaněček T., Uro-Coste E., Bishop J., Weinreb I., Thompson L., de Sanctis S., Schiavo-Lena M., Laco J., Badoual C., Conceicao T., Ptáková N., Baněčková M., Miesbauerová M., Michal M.: Molecular Profiling of Salivary Gland Intraductal Carcinoma Revealed a Subset of Tumors Harboring NCOA4-RET and Novel TRIM27-RET Fusions A Report of 17 cases. The American Journal of Surgical Pathology, 42, 2018:1445–1455.
2418. Sládková E., Pivovarčíková K., Sýkora J.: C3 glomerulopatie – nově definovaná klinická jednotka. Česko-slovenská pediatrie, 73, 2018:139–145.
2419. Slouka D., Baněčková M., Gál, Hanáková J., Herejková V., Hrabačka P., Hrabě V., Janská J., Kostlivý T., Krčál J., Kubec V., Kůsová J., Nasswetter J., Olišarová V., Ruml F., Sakař R., Sebera O., Svoboda T., Sýkorová Š., Škopek P., Trčka O., Vohlídková M.: Otorhinolaryngology. 1 vyd. Praha: Galén, 2018: 292.
2420. Slouka D., Baněčková M., Gál B., Hanáková J., Herejková V., Hrabačka P., Hrabě V., Janská J., Kostlivý T., Krčál J., Kubec V., Kůsová J., Nasswetter J., Olišarová V., Ruml F., Sakař R., Sebera O., Svoboda T., Sýkorová Š., Škopek P., Trčka O., Vohlídková M.: Otorinolaryngologie. 1 vyd. Plzeň: Galén, 2018: 286.
2421. Svatoň M., Pešek M., Baxa J., Mukenšnabl P., Benešová L., Minárik M.: Pacientka se třemi EGFR mutacemi – postupný rozvoj rezistence na předchozí cílenou léčbu. Klinická onkologie, 31, 2018:53–58.
2422. Šašková B., Daum O., Dubová M., Pivovarčíková K., Švajdler M.: Prekurzorové léze adenokarcinomu žaludku. Onkologie, 12, 2018:56–62.
2423. Šteiner P., Andreasen S., Grossmann P., Hauer L., Vaněček T., Miesbauerová M., Santana T., Kiss K., Slouka D., Skálová A.: Prognostic significance of 1p36 locus deletion in adenoid cystic carcinoma of the salivary glands. Virchows Archiv, 473, 2018:471–480.
2424. Šteiner P., Pavelka J., Vaněček T., Miesbauerová M., Skálová A.: Metody detekce molekulárních prognostických a prediktivních markerů v diagnostice adenoidně cystického karcinomu slinných žláz. Česko-slovenská patologie a Soudní lékařství, 54, 2018:132–136.
2425. Švajdler M., Mezencev R., Ondič O., Šašková B., Mukenšnabl P., Michal M.: P16 is a useful supplemental diagnostic marker of pulmonary small cell carcinoma in small biopsies and cytology specimens. Annals of Diagnostic Pathology, 33, 2018:23–29.
2426. Švajdler M., Rychlý B., Zámečník J., Švajdler P.: Peroperačná diagnostika nádorov centrálneho nervového systému. Česko-slovenská patologie a Soudní lékařství, 54, 2018:119–126.
2427. Švajdler M., Švajdler P.: Peroperačná biopsia: história, indikácie, kontraindikácie a kontrola kvality. Česko-slovenská patologie a Soudní lékařství, 54, 2018:58–62.
2428. Švajdler P., Daum O., Dubová M., Šašková B., Rychlý B., Švajdler M.: Peroperačné vyšetrenie pankreasu, žlčníka, extrahepatálnych žlčových ciest, pečene a gastrointestinálneho traktu. Česko-slovenská patologie a Soudní lékařství, 54, 2018:63–71.
2429. Trpkov K., Athanazio D., Magi-Galluzzi C., Yilmaz H., Clouston D., Agaimy A., Williamson S., Brimo F., Lopez J., Ulamec M., Rioux-Leclercq N., Kassem M., Gupta N., Hartmann A., Leroy X., Al Bashir S.,

Yilmaz A., Hes O.: Biphasic papillary renal cell carcinoma is a rare morphological variant with frequent multifocality: a study of 28 cases. Histopathology, 72, 2018:777–785.

2430. Třešková I., Hes O., Bursa V.: Long-term hormonal therapy resulting in breast cancer in female-to-male transsexual Case report. Medicine, 97, 2018:nestránkováno.

2431. Třešková I., Vicari P., Karnos V., Růžička L., Mukenšnabl P., Slunečko R., Kydlíček T.: Large pseudoangiomatous stromal hyperplasia of the breast in adolescent patient. Breast Journal, 24, 2018:404–405.

2432. Tupý R., Mírka H., Mraček J., Přibáň V., Hes O., Vokurka S., Ferda J.: Tumor-related Perfusion Changes in White Matter Adjacent to Brain Tumors: Pharmacodynamic Analysis of Dynamic 3T Magnetic Resonance Imaging. Anticancer Research, 38, 2018:4149–4152.

2433. Ulčová-Gallová Z., Pešek M., Haschová M., Chaloupka P., Mukenšnabl P., Cibulka J., Lošan P., Bibková K., Mičanová Z.: Výsledky léčby u vybraných infertilních pacientek s vysokou denzitou endometriálních NK buněk CD56 a CD16. Druhá část. Česká gynekologie, 83, 2018:115–118.

2434. Ulčová-Gallová Z., Pešek M., Chaloupka P., Mukenšnabl P., Haschová M., Lošan P., Bibková K., Mičanová Z., Cibulka J.: Porovnání hustoty natural killer cells (NK bb) CD56 a CD16 v krvi a v endometriu žen s opakovanými potraty. Plzeňský lékařský sborník, Neuveden, 2018:21–27.

2435. Vavřík T., Dolejšová O., Sedláčková H., Mrkos D., Ferda J., Kastner J., Fuchsová R., Topolčan O., Hes O., Hora M.: Využití softwarové fúze multiparametrické magnetické rezonance a transrektální ultrasonografie při cílené biopsii nejen signifikantního karcinomu prostaty. Česká urologie, 22, 2018:257–265.

2436. Vodička J., Mukenšnabl P., Vejvodová Š., Špidlen V., Kulda V., Topolčan O., Pešta M.: A more sensitive detection of micrometastases of NSCLC in lymph nodes using the one-step nucleic acid amplification (OSNA) method. Journal of Surgical Oncology, 117, 2018:163–170.

2437. Vodička J., Vejvodová Š., Pešta M., Mukenšnabl P., Špidlen V., Kulda V., Houfková K., Topolčan O.: Může vyšetření lymfatických uzlin metodou One-Step Nucleic Acid Amplification zpřesnit staging plicních nádorů?. Rozhledy v chirurgii, 97, 2018:373–378.

2438. Vyčítal O., Dubová M., Pálek R., Hošek P., Branžovský J., Třeška V., Daum O., Liška V.: The Impact of Immune Interaction on the Metastatic Infiltration of Colorectal Carcinoma to Lymph Nodes. Anticancer Research, 38, 2018:4159–4167.

2439. Wiedemeyer K., Kyrpychova L., Isikci O., Spagnolo D., Kutzner H., Ruetten A., Fernandez-Figueras M., Denisjuk N., Suster S., Pavlovský M., Petersson F., Michal M., Lee J., Kerl K., Kazakov D.: Sebaceous Neoplasms With Rippled,Labyrinthine/Sinusoidal, Petaloid, and Carcinoid-Like Patterns: A Study of 57 Cases Validating Their Occurrence as a Morphological Spectrum and Showing No Significant Association With Muir Torre Syndrome or DNA Mismatch Repair Protein Deficiency. The American Journal of Dermatopathology, 40, 2018:479–485.

2440. Williamson SR., Rao P., Hes O., Epstein JI., Smith SC., Picken MM., Zhou M., Tretiakova MS., Tickoo SK., Chen Y., Reuter VE., Fleming S., Maclean FM., Gupta NS., Kuroda N., Delahunt B., Mehra R., Przybycin CG., Cheng L., Eble JN., Grignon DJ., Moch H., Lopez JI., Kunju LP., Tamboli P., Srigley JR., Amin MB., Martignoni G., Hirsch MS., Bonsib SM., Trpkov K.: Challenges in pathologic staging of renal cell carcinoma. A study of interobserver variability among urologic pathologists. The American Journal of Surgical Pathology, 42, 2018:1253–1261.

2441. Yorita K., Kuroda N., Naroda T., Tamura M., Ohe C., Divatia M., Amin M., Cubilla A., Kazakov D., Hes O., Michal M., Michal M.: Penile warty mucoepidermoid carcinoma with features of stratified mucin--producing intra-epithelial lesion and invasive stratified mucin-producing carcinoma. Histopathology, 72, 2018:867–873.

ÚSTAV ANATOMIE – DEPARTMENT OF ANATOMY

461. Mik P., Tonar Z., Malečková A., Eberlová L., Liška V., Pálek R., Rosendorf J., Jiřík M., Mírka H., Králíčková M., Witter K.: Distribution of Connective Tissue in the Male and Female Porcine Liver: Histological Mapping and Recommendations for Sampling. Journal of Comparative Pathology, 162, 2018:1–13.

452. Moztarzadeh A., Moztarzadeh O., Kubíková T., Tonar Z., Hrušák D., Zicha A., Babuška V.: Současné metody hodnocení oseointegrace implantátů z nanostrukturního titanu. Chemické listy, 112, 2018:148–158.

453. Pálek R., Liška V., Eberlová L., Mírka H., Svoboda M., Haviar S., Emingr M., Brzoň O., Mik P., Třeška V.: Experimentální příprava korozivních preparátů orgánů velkého zvířete. Rozhledy v chirurgii, 97, 2018:222–228.

ÚSTAV BIOFYZIKY – DEPARTMENT OF BIOPHYSICS

494. Dejmek J., Bolek L.: Cirkulační chladicí zařízení s termoelektrickým chladicím jádrem se zvýšenou účinností tepelného přenosu (užitný vzor), č. 31500, 2018.
495. Dejmek J., Čedíková M., Bolek L., Marková M., Babuška V., Kuncová J.: Mikrohyperbarie – možnost studia buněčného metabolismu v odlišných fyzikálních podmínkách. Plzeňský lékařský sborník, 2018, 2018:37–42.
496. Dejmek J., Kohoutová M., Kripnerová M., Čedíková M., Tůma Z., Babuška V., Bolek L., Kuncová J.: Repeated exposure to hyperbaric hyperoxia affects mitochondrial functions of the lung fibroblasts. Physiological Research, 67, 2018:S633–S643.
497. Kohoutová M., Dejmek J., Tůma Z., Kuncová J.: Variability of Mitochondrial Respiration in Relation to Sepsis-Induced Multiple Organ Dysfunction. Physiological Research, 67, 2018:S577-S592.

ÚSTAV BIOLOGIE – DEPARTMENT OF BIOLOGY

506. Boesch M., Sopper S., Marth C., Fiegl H., Wiedemair A., Roessler J., Hatina J., Wolf D., Reimer D., Zeimet A.: Evaluation of Vav3.1 as prognostic marker in endometrial cancer. Journal of Cancer Research and Clinical Oncology, 144, 2018:2067–2076.
507. Boesch M., Sopper S., Marth C., Fiegl H., Wiedemair A., Rössler J., Hatina J., Wolf D., Reimer D., Zeimet A.: Evaluation of Vav3.1 as prognostic marker in endometrial cancer. Journal of Cancer Research and Clinical Oncology, 144, 2018:2067–2076.
508. Dejmek J., Kohoutová M., Kripnerová M., Čedíková M., Tůma Z., Babuška V., Bolek L., Kuncová J.: Repeated exposure to hyperbaric hyperoxia affects mitochondrial functions of the lung fibroblasts. Physiological Research, 67, 2018:S633–S643.
509. Hatina J., Parmar HS., Kripnerová M., Hepburn A., Heer R.: Urothelial carcinoma stem cells: Current concepts, controversies, and methods. Methods in Molecular Biology, 1 vyd. New York: Humana Press Inc., 2018: 121–136.
510. Kosťun J., Pešta M., Slunečko R., Vlasák P., Bouda J., Berezovskiy D., Topolčan O., Novotný Z., Presl J.: Metoda One-Step Nucleic Acid Amplification – jaká je budoucnost zpracování sentinelových uzlin?. Česká gynekologie, 83, 2018:57–61.
511. Kulda V., Svatoň M., Mukenšnabl P., Hrdá K., Dvořák P., Houdek Z., Houfková K., Vrzáková R., Babuška V., Pešek M., Pešta M.: Predictive relevance of miR-34a, miR-224 and miR-342 in patients with advanced squamous cell carcinoma of the lung undergoing palliative chemotherapy. Oncology Letters, 15, 2018:592–599.
512. Lopez-Ramos J., Houdek Z., Cendelín J., Vožeh F., Delgado-Garcia J.: Timing correlations between cerebellar interpositus neuronal firing and classically conditioned eyelid responses in wild-type and Lurcher mice. Scientific Reports, 8, 2018:nestránkováno.
513. Mayer Jr. O., Mlíková Seidlerová J., Černá V., Kučerová A., Karnosová P., Hronová M., Wohlfahrt, Fuchsová R., Filipovský J., Cífková R., Topolčan O., Pešta M.: Serum Vitamin D Status, Vitamin D Receptor Polymorphism, and Glucose Homeostasis in Healthy Subjects. Hormone and Metabolic Research, 50, 2018:56–64.
514. Pešta M., Čedíková M., Dvořák P., Dvořáková J., Kulda V., Srbecká K., Müller L., Bouchalová V., Králíčková M., Babuška V., Kuncová J., Müllerová D.: Trends in gene expression changes during adipogenesis in human adipose derived mesenchymal stem cells under dichlorodiphenyldichloroethylene exposure. Molecular and Cellular Toxicology, 14, 2018:369–379.

515. Polívka J., Pešta M., Pitule P., Hes O., Holubec L., Polívka J., Kubíková T., Tonar Z.: IDH1 mutation is associated with lower expression of VEGF but not microvessel formation in glioblastoma multiforme. Oncotarget, 9, 2018:16462–16476.
516. Reimer D., Boesch M., Wolf D., Marth C., Sopper S., Hatina J., Altevogt P., Parson W., Hackl H., Zeimet A.: Truncated isoform Vav3.1 is highly expressed in ovarian cancer stem cells and clinically relevant in predicting prognosis and platinum-response. International Journal of Cancer, 142, 2018:1640–1651.
517. Vodička J., Mukenšnabl P., Vejvodová Š., Špidlen V., Kulda V., Topolčan O., Pešta M.: A more sensitive detection of micrometastases of NSCLC in lymph nodes using the one-step nucleic acid amplification (OSNA) method. Journal of Surgical Oncology, 117, 2018:163–170.
518. Vodička J., Vejvodová Š., Pešta M., Mukenšnabl P., Špidlen V., Kulda V., Houfková K., Topolčan O.: Může vyšetření lymfatických uzlin metodou One-Step Nucleic Acid Amplification zpřesnit staging plicních nádorů?. Rozhledy v chirurgii, 97, 2018:373–378.

ÚSTAV EPIDEMIOLOGIE – DEPARTMENT OF EPIDEMIOLOGY

299. Henry O., Brzostek J., Czajka H., Giedra L., Reshetko O., Gasparini, Pazdiora P., Plesca D., Desole MG., Kevalas R., Gabutti G., Povey M., Innis B.: One or two doses of live varicella virus-containing vaccines: Efficacy, persistence of immune responses, and safety six years after administration in healthy children during their second year of life. Vaccine, 36, 2018:381–387.
300. Pazdiora P., Jelínková H., Švecová M., Eiselt J., Malánová L.: Zkušenosti s očkováním proti chřipce u pacientů dialyzačních středisek v Plzeňském kraji v sezóně 2017/2018. Zprávy Centra epidemiologie a mikrobiologie, 27, 2018:97–99.
301. Pazdiora P.: TBE in the Czech Republic. Tick-Borne Encephalitis (TBE), 1 vyd. Singapur: Global Health Press Pte Ltd, 2018: 147–150.
302. Smetana J., Fajfr M., Hobzová L., Chlíbek R., Jágrová Z., Kynčl J., Pazdiora P., Prattingerová J., Roháčová H., Rybka A., Špliňo M., Trojánek M.: Vysoce nebezpečné nákazy. 1 vyd. Praha: Mladá fronta, 2018: 206.

ÚSTAV FARMAKOLOGIE A TOXIKOLOGIE – DEPARTMENT OF PHARMACOLOGY AND TOXICOLOGY

570. Dayanithi G., Forostyak O., Forostyak S., Kayano T., Ueta Y., Verkhratsky A.: Vasopressin and oxytocin in sensory neurones: expression, exocytotic release and regulation by lactation. Scientific Reports, 8, 2018:nestránkováno.
571. Chvátal A., Verkhratsky: An Early History of Neuroglial Research: Personalities. Neuroglia [online], 1, 2018:245–281.
572. Jedlička J.: Léčebný potenciál zázvoru. Vesmír, 97, 2018:374–375.
573. Jedlička J.: Nanočástice nejen v léčbě bolesti. Vesmír, 97, 2018:294–295.
574. Mohamet L., Jones V., Dayanithi G., Verkhratsky A.: Pathological human astroglia in Alzheimer‘s disease: opening new horizons with stem cell technology. Future Neurology, 13, 2018:87–100.

ÚSTAV FYZIOLOGIE – DEPARTMENT OF PHYSIOLOGY

732. Břízová B., Šmrhová T., Chottová Dvořáková M.: Diabetická neuropatie a kardiomyopatie. Plzeňský lékařský sborník, neuveden, 2018:49–54.
733. de Boer, Štengl M.: Action potential contour and inter-species differences. Europace, 20, 2018:1395–1396.
734. Dejmek J., Čedíková M., Bolek L., Marková M., Babuška V., Kuncová J.: Mikrohyperbarie – možnost studia buněčného metabolismu v odlišných fyzikálních podmínkách. Plzeňský lékařský sborník, 2018, 2018:37–42.

735. Dejmek J., Kohoutová M., Kripnerová M., Čedíková M., Tůma Z., Babuška V., Bolek L., Kuncová J.: Repeated exposure to hyperbaric hyperoxia affects mitochondrial functions of the lung fibroblasts. Physiological Research, 67, 2018:S633–S643.
736. Dvořáková J., Čedíková M., Malečková A., Kulda V., Tonar Z., Müllerová D.: Vznik a vývoj tukové kapénky a její role ve zdraví a nemoci. Časopis lékařů českých, 157, 2018:254–262.
737. Chottová Dvořáková M., Mistrová E., Paddenberg R., Kummer W., Slavíková J.: Substance P Receptor in the Rat Heart and Regulation of Its Expression in Long-Term Diabetes. Frontiers in Physiology, 9, 2018:nestránkováno.
738. Chottová Dvořáková M., Mistrová E.: Fyziologie krve a základy imunity. 1 vyd. Praha: Karolinum, 2018: 110.
739. Chottová Dvořáková M.: Distribution and Function of Neuropeptides W/B Signaling System. Frontiers in Physiology, 9, 2018:nestránkováno.
740. Chottová Dvořáková M.: Méně známé, ale neméně významné neuropeptidy. Plzeňský lékařský sborník, neuveden, 2018:43–48.
741. Jarkovská D., Marková M., Horák J., Nalos L., Beneš J., AL-Obeidallah M., Tůma Z., Švíglerová J., Kuncová J., Matějovič M., Štengl M.: Cellular mechanisms of myocardial depression in porcine septic shock. Frontiers in Physiology, 9, 2018:nestránkováno.
742. Kohoutová M., Dejmek J., Tůma Z., Kuncová J.: Variability of Mitochondrial Respiration in Relation to Sepsis-Induced Multiple Organ Dysfunction. Physiological Research, 67, 2018:S577–S592.
743. Krakorová K., Čedíková M., Polívka J.: Autosomálně dominantní spinocerebelární ataxie: Review. Plzeňský lékařský sborník, 2018, 2018:55–62.
744. Miklíková M., Jarkovská D., Čedíková M., Švíglerová J., Kuncová J., Nalos L., Kubíková T., Liška V., Holubová M., Lysák D., Králíčková M., Vištejnová L., Štengl M.: Beneficial Effects of Mesenchymal Stem Cells on Adult Porcine Cardiomyocytes in Non-Contact Co-Culture. Physiological Research, 67, 2018:S619–S631.
745. Pešta M., Čedíková M., Dvořák P., Dvořáková J., Kulda V., Srbecká K., Müller L., Bouchalová V., Králíčková M., Babuška V., Kuncová J., Müllerová D.: Trends in gene expression changes during adipogenesis in human adipose derived mesenchymal stem cells under dichlorodiphenyldichloroethylene exposure. Molecular and Cellular Toxicology, 14, 2018:369–379.
746. Slavíková J., Mistrová E., Chottová Dvořáková M.: Patofyziologie diabetické kardiomyopatie. Diabetologie, metabolismus, endokrinologie, výživa, 21, 2018:21–29.

ÚSTAV HISTOLOGIE A EMBRYOLOGIE – DEPARTMENT OF HISTOLOGY AND EMBRYOLOGY

1011. Bartoš M., Suchý T., Tonar Z., Foltán R., Hubálek Kalbáčová M.: Micro-CT in tissue engineering scaffolds designed for bone regeneration: principles and application. Ceramics – Silikáty, 62, 2018:194–199.
1012. Cendelín J., Purkartová Z., Kubík J., Ulbricht E., Tichánek F., Kolinko Y.: Long-term development of embryonic cerebellar grafts in two strains of lurcher mice. The Cerebellum, 17, 2018:428–437.
1013. Dolejská M., Papagiannitsis C., Medvecký M., Davidová-Gerzová L., Valcek A.: Characterization of the Complete Nucleotide Sequences of IMP-4-Encoding Plasmids, Belonging to Diverse Inc Families, Recovered from Enterobacteriaceae Isolates of Wildlife Origin. Antimicrobial Agents and Chemotherapy, 62, 2018:1–17.
1014. Dvořáková J., Čedíková M., Malečková A., Kulda V., Tonar Z., Müllerová D.: Vznik a vývoj tukové kapénky a její role ve zdraví a nemoci. Časopis lékařů českých, 157, 2018:254–262.
1015. East B., Plencner M., Kráľovič M., Rampichova M., Sovková V., Vocetková K., Otáhal M., Tonar Z., Kolinko Y., Amler E., Hoch J.: A polypropylene mesh modified with polye-epsilon-caprolactone nanofibers in hernia repair: large animal experiment. International Journal of Nanomedicine [online], 13, 2018:3129–3143.
1016. Eder J., Tonar Z., Schmidt-Schwap M., Bristela M., Skolka A., Traxler H., Piehslinger E., Egerbacher M., Trattnig S., Witter K.: Regional Collagen Fiber Network in the Articular Disc of the Human Temporomandibular Joint: Biochemical 3-Tesla Quantitative Magnetic Resonance Imaging Compared to

Quantitative Histologic Analysis of Fiber Arrangement. Journal of Oral & Facial Pain and Headache, 32, 2018:266–276.
1017. Golubnitschaja O., Polívka J., Yeghiazaryan K., Berliner L.: Liquid biopsy and multiparametric analysis in management of liver malignancies: new concepts of the patient stratification and prognostic approach. EPMA Journal [online], 9, 2018:271–285.
1018. Hira V., Wormer J., Kakar H., Breznik B., van der Swaan B., Hulsbos R., Tigchelaar W., Tonar Z., Khurshed M., Molenaar R., Van Noorden C.: Periarteriolar Glioblastoma Stem Cell Niches Express Bone Marrow Hematopoietic Stem Cell Niche Proteins. Journal of Histochemistry and Cytochemistry, 66, 2018:155–173.
1019. Hlaváč V., Kováčová M., Elsnerová K., Brynychová V., Koževnikovová R., Rauš K., Kopečková K., Měšťáková S., Vrána D., Gatěk J., Ostašov P., Václavíková R., Souček P.: Use of Germline Genetic Variability for Prediction of Chemoresistance and Prognosis of Breast Cancer Patients. Cancers, 10, 2018:nestránkováno.
1020. Horakova J., Mikes P., Lukas D., Saman A., Jencova V., Klapstova A., Svarcova T., Ackermann M., Novotny V., Kaláb M., Lonský V., Bartoš M., Rampichova M., Litvinec A., Kubíková T., Tomášek P., Tonar Z.: Electrospun vascular grafts fabricated from poly(L-lactide-co-ε-caprolactone) used as a bypass for the rabbit carotid artery. Biomedical Materials, 13, 2018:nestránkováno.
1021. Jiřík M., Bartoš M., Tomášek P., Malečková A., Kural T., Horáková J., Lukáš D., Suchý T., Kochová P., Hubálek Kalbáčová M., Králíčková M., Tonar Z.: Generating standardized image data for testing and calibrating quantification of volumes, surfaces, lengths, and object counts in fibrous and porous materials using X-ray microtomography. Microscopy Research and Technique, 81, 2018:551–568.
1022. Kolinko Y., Králíčková M., Tonar Z.: Histological estimation of osteochondral defects healing – 52/17 (souhrnná výzkumná zpráva), 2018.
1023. Kolinko Y., Králíčková M., Tonar Z.: Histological evaluation of osseointegration of implants to the condyles of pig proximal limbs (souhrnná výzkumná zpráva), 2018.
1024. Kolinko Y., Králíčková M., Tonar Z.: Histology of abdominal incisions in rabbit – in vivo experiment with incorporation of FS and ES-based artificial meshes compared with control meshes (souhrnná výzkumná zpráva), 2018.
1025. Kolinko Y., Králíčková M., Tonar Z.: Histology of osteochondral defects healing (souhrnná výzkumná zpráva), 2018.
1026. Kolinko Y., Králíčková M., Tonar Z.: Quantification of TH-immunostained neurons in substantial nigra pars compact SV 94 – SRC Biosciences (souhrnná výzkumná zpráva), 2018.
1027. Králíčková M., Fiala L., Lošan P., Tomeš P., Vetvicka V.: Altered Immunity in Endometriosis: What Came First?. Immunological Investigations, 47, 2018:569–582.
1028. Kubíková T., Bartoš M., Juhas Š., Suchý, Sauerová P., Hubálek Kalbáčová M., Tonar Z.: Comparison of ground sections, paraffin sections and micro-CT imaging of bone from the epiphysis of the porcine femur for morphometric evaluation. Annals of Anatomy, 220, 2018:85–96.
1029. Kubíková T., Kochová P., Tomášek P., Witter K., Tonar Z.: Numerical and length densities of microvessels in the human brain: Correlation with preferential orientation of microvessels in the cerebral cortex, subcortical grey matter and white matter, pons and cerebellum. Journal of Chemical Neuroanatomy, 88, 2018:22–32.
1030. Kunin A., Polívka J., Moiseeva N., Golubnitschaja O.: “Dry mouth” and “Flammer” syndromes-neglected risks in adolescents and new concepts by predictive, preventive and personalised approach. EPMA Journal [online], 9, 2018:307–317.
1031. Liška V., Třeška V., Mírka H., Vyčítal O., Brůha J., Haidingerová L., Beneš J., Tonar Z., Pálek R., Rosendorf J.: Možnosti experimentálního ovlivnění regenerace jaterního parenchymu v souvislosti s ligací větví portální žíly. Rozhledy v chirurgii, 97, 2018:239–245.
1032. Liška V., Třeška V., Mírka H., Vyčítal O., Brůha J., Haidingerová L., Tégl V., Beneš J., Mlejnková-Dvořáková V., Tonar Z., Pálek R., Rosendorf J., Bajcurová K.: Experimentální regenerace jater. Nejvýznamnější inovace v medicíně, 1 vyd. Mlečice: Axonite, 2018: 105–112.
1033. Lukášová V., Buzgo M., Vocetkova K., Kubíková T., Tonar Z., Doupnik M., Blahnova V., Litvinec A., Sovkova V., Voltrová B., Staffa A., Svora P., Králíčková M., Amler E., Filová E., Rustichelli F., Rampichova

M.: Osteoinductive 3D scaffolds prepared by blend centrifugal spinning for long-term delivery of osteogenic supplements. RSC Advances, 8, 2018:21889–21904.
1034. Mik P., Tonar Z., Malečková A., Eberlová L., Liška V., Pálek R., Rosendorf J., Jiřík M., Mírka H., Králíčková M., Witter K.: Distribution of Connective Tissue in the Male and Female Porcine Liver: Histological Mapping and Recommendations for Sampling. Journal of Comparative Pathology, 162, 2018:1–13.
1035. Miklíková M., Jarkovská D., Čedíková M., Švíglerová J., Kuncová J., Nalos L., Kubíková T., Liška V., Holubová M., Lysák D., Králíčková M., Vištejnová L., Štengl M.: Beneficial Effects of Mesenchymal Stem Cells on Adult Porcine Cardiomyocytes in Non-Contact Co-Culture. Physiological Research, 67, 2018:S619–S631.
1036. Moztarzadeh A., Moztarzadeh O., Kubíková T., Tonar Z., Hrušák D., Zicha A., Babuška V.: Současné metody hodnocení oseointegrace implantátů z nanostrukturního titanu. Chemické listy, 112, 2018: 148–158.
1037. Nevoral J., Kolinko Y., Moravec J., Žalmanová T., Hošková K., Prokešová Š., Klein P., Ghaibour K., Hošek P., Štiavnická M., Řimnáčová H., Tonar Z., Petr J., Králíčková M.: Long-term exposure to very low doses of bisphenol S affects female reproduction. Reproduction, 156, 2018:47–57.
1038. Nevoral J., Rúčka V., Klein P., Žalmanová T., Hošková K., Prokešová Š., Štiavnická M., Petr J., Králíčková M.: The interplay of mouse and porcine biomodels for endocrine disruptor reproductive impairment. Slovak Journal of Animal Science, 51, 2018:161–170.
1039. Nevoral J., Žalmanová T., Hošková K., Štiavnická M., Hošek P., Petelák A., Petr J.: Involvement of K+ ATP and Ca2+ channels in hydrogen sulfide-suppressed ageing of porcine oocytes. Biological Research, 51, 2018:nestránkováno.
1040. Pálek R., Liška V., Třeška V., Rosendorf J., Emingr M., Tégl V., Králíčková A., Bajcurová K., Jiřík M., Tonar Z.: Sinusoidální obstrukční syndrom indukovaný monokrotalinem v experimentu na velkém zvířeti – pilotní studie. Rozhledy v chirurgii, 97, 2018:214–221.
1041. Pešek M., Baxa J., Vaněček T., Mukenšnabl P., Svatoň M., Aubrecht J., Bednářová V., Benešová L., Bittenglová R., Blažek J., Boudová L., Brůha F., Burkert J., Dubová V., Dundr P., Dvořák M., Ferda J., Fiala O., Fiala P., Grossmann P., Hajníková Z., Havel D., Hrdá K., Hytych V., Chudáček Z., Jelínek J., Koubková L., Krákorová G., Lischke R., Lysák D., Medová B., Minárik M., Mraček J., Pešek F., Polívka J., Polívka J., Roušalová I., Růžičková Kirchnerová O., Ryška A., Sedláčková E., Slípka J., Slípková D., Slouka D., Stripská D., Syková B., Šašková B., Špidlen V., Trhlíková Š., Vaník P., Vodička J., Votruba J., Zemanová M., Zemanová P.: Pneumoonkologie v kazuistikách – úspěchy a kontroverze v hrudní onkologii. 1 vyd. Praha: Maxdorf, 2018: 315.
1042. Pešta M., Čedíková M., Dvořák P., Dvořáková J., Kulda V., Srbecká K., Müller L., Bouchalová V., Králíčková M., Babuška V., Kuncová J., Müllerová D.: Trends in gene expression changes during adipogenesis in human adipose derived mesenchymal stem cells under dichlorodiphenyldichloroethylene exposure. Molecular and Cellular Toxicology, 14, 2018:369–379.
1043. Polívka J., Altun I., Golubnitschaja O.: Pregnancy-associated breast cancer: the risky status quo and new concepts of predictive medicine. EPMA Journal [online], 9, 2018:1–13.
1044. Polívka J., Pešta M., Pitule P., Hes O., Holubec L., Polívka J., Kubíková T., Tonar Z.: IDH1 mutation is associated with lower expression of VEGF but not microvessel formation in glioblastoma multiforme. Oncotarget, 9, 2018:16462–16476.
1045. Polívka J., Polívka J., Rohan V.: Predictive and individualized management of stroke-success story in Czech Republic. EPMA Journal [online], 9, 2018:393–401.
1046. Rampichová M., Chvojka J., Jenčová V., Kubíková T., Tonar Z., Erben J., Buzgo M., Daňková J., Litvinec A., Vocetková K., Plencner M., Prosecka E., Sovková V., Lukášová V., Králíčková M., Lukáš D., Amler E.: The combination of nanofibrous and microfibrous materials for enhancement of cell infiltration and in vivo bone tissue formation. Biomedical Materials, 13, 2018:nestránkováno.
1047. Táborský M., Richter D., Tonar Z., Kubíková T., Herman A., Peregrin J., Husková Z., Kopkan L.: Evaluation of later morphologic alterations in renal artery wall and renal nerves in response to catheter-based renal denervation in sheep: comparison of the single-point and multiple-point ablation catheters. Physiological Research, 67, 2018:891–901.

1048. Thiele J., Hošek P., Kralovcová E., Ostašov P., Liška V., Brůha J., Vyčítal O., Rosendorf J., Opattová A., Horak J., Králíčková M., Vodička P., Pitule P.: lncRNAs in Non-Malignant Tissue Have Prognostic Value in Colorectal Cancer. International Journal of Molecular Sciences, 19, 2018:nestránkováno.
1049. Tonar Z., Grajciarová M.: Histology of intestinal anastomosis – rabbits 2016 (No biomaterial) and rabbits 2018 (PVA and Chitosan)- quantitative histological assessment (souhrnná výzkumná zpráva), 2018.
1050. Tonar Z.: Smooth muscle phenotype in aortic diseases: Are there other histopathological markers besides contractile myofibrils?. Anatolian Journal of Cardiology, 19, 2018:17–18.

ÚSTAV HYGIENY A PREVENTIVNÍ MEDICÍNY – DEPARTMENT OF HYGIENE AND PREVENTIVE MEDICINE

528. Dvořáková J., Čedíková M., Malečková A., Kulda V., Tonar Z., Müllerová D.: Vznik a vývoj tukové kapénky a její role ve zdraví a nemoci. Časopis lékařů českých, 157, 2018:254–262.
529. Fried M., Svačina Š., Doležalová K., Herlesová J., Karbanová M., Kasalický M., Matoulek M., Müllerová D., Pichlerová, Sadílková A., Sucharda P., Uhlířová L.: Moderní trendy v léčbě obezity a diabetu. 1 vyd. Mlečice: Axonite, 2018: 136.
530. Müllerová D., Fried M.: Management after bariatric surgery. Forum Diabetologicum, 7, 2018:126–131.
531. Pešta M., Čedíková M., Dvořák P., Dvořáková J., Kulda V., Srbecká K., Müller L., Bouchalová V., Králíčková M., Babuška V., Kuncová J., Müllerová D.: Trends in gene expression changes during adipogenesis in human adipose derived mesenchymal stem cells under dichlorodiphenyldichloroethylene exposure. Molecular and Cellular Toxicology, 14, 2018:369–379.
532. Sedláček P., Plavinová I., Langmajerová J., Dvořáková J., Novák J., Trefil L., Müller L., Buňatová P., Zeman V., Müllerová D.: Effect of n-3 fatty acids supplementation during life style modification in women with overweight. Central European Journal of Public Health, 26, 2018:265–271.
533. Teplan V., Adámková V., Broulík P., Clavel V., Gürlich R., Honsová E., Horáčková M., Jabor A., Kolář M., Lukáš M., Mahrová A., Marinov Z., Merta M., Monhart V., Müllerová D., Petejová N., Pichlerová D., Teplan-jr V., Valkovský I.: Obezita a ledviny. 1 vyd. Praha: Mladá fronta a.s., 2018: 271.
534. Zloch Z., Kladnická I.: Nové pohledy na význam rostlinných polyfenolů ve výživě. Výživa a potraviny, 73, 2018:127–131.
535. Zloch Z., Sedláček P., Langmajerová J., Müllerová D.: Intake and Profile of Plant Polyphenols in the Diet of the Czech Population. Polish Journal of Food and Nutrition Sciences, 68, 2018:57–62.

ÚSTAV IMUNOLOGIE A ALERGOLOGIE – DEPARTMENT OF IMMUNOLOGY AND ALERGOLOGY

430. Bělohlávková S., Kopelentová E., Šetinová I., Liška M., Fuchs M.: Doporučené postupy pro provádění expozičních testů s potravinami. Alergie, 20, 2018:7–43.
431. Bousquet J., Devillier P., Anto J., Bewick M., Haahtela T., Arnavielhe S., Bedbrook A., Murray R., van Eerd M., Fonseca J., Morais Almeida M., Todo Bom A., Menditto E., Passalacqua G., Stellato C., Triggiani M., Ventura M., Vezzani G., Annesi-Maesano I., Bourret R., Bosse I., Caimmi D., Cartier C., Demoly P., Just J., Portejoie F., Siroux V., Viart F., Bergmann K., Keil T., Panzner P.: Daily allergic multimorbidity in rhinitis using mobile technology: A novel concept of the MASK study. Allergy, 73, 2018:1622–1631.
432. Datema M., van Ree R., Asero R., Barreales L., Bělohlávková S., de Blay F., Clausen M., Dubakiene R., Fernandez-Perez C., Fritsche P., Gislason D., Hoffmann-Sommergruber K., Jedrzejczak-Czechowicz M., Jongejan L., Knulst A., Kowalski M., Kralimarkova T., Le T., Lidholm J., Papadopoulos N., Popov T., del Prado N., Purohit A., Reig I., Seneviratne S., Sinaniotis A., Versteeg S., Vieths S., Zwinderman A., Mills E.: Component-resolved diagnosis and beyond: Multivariable regression models to predict severity of hazelnut allergy. Allergy, 73, 2018:549–559.
433. Gutová V., Hanzlíková J.: Problematika hereditárnáho angioedému v dětství a dospělosti. Plzeňský lékařský sborník: Supplementum, 2018, 2018:89–95.

434. Mösges R., Bachert C., Panzner P., Calderon M., Haazen L., Pirotton S., Wathelet N., Durham S., Bonny M., Legon T., von Frenckell R., Pfaar O., Shamji M.: Short course of grass allergen peptides immunotherapy over 3 weeks reduces seasonal symptoms in allergic rhinoconjunctivitis with/without asthma: A randomized, multicenter, double-blind, placebo-controlled trial. Allergy, 73, 2018:1842–1850.
435. Panzner P., Vachová M., Vlas T., Vítovcová P., Brodská P., Malý M.: Cross-sectional study on sensitization to mite and cockroach allergen components in allergy patients in the Central European region. Clinical and Translational Allergy [online], 8, 2018:nestránkováno.
436. Vachová M., Panzner P., Kopač P., Stojkovič U., Korošec P.: Routine clinical utility of honeybee venom allergen components. Journal of Allergy and Clinical Immunology: In Practice, 6, 2018:2121–2123.
437. Vlas T., Tymkivová L., Velková A., Lysák D.: Test blastické transformace ve sledování účinnosti imunosupresivní léčby. Alergie, 20, 2018:42–47.

ÚSTAV KLINICKÉ BIOCHEMIE A HEMATOLOGIE – DEPARTMENT OF CLINICAL BIOCHEMISTRY AND HEMATOLOGY

484. Brož P., Rajdl D., Novák J., Hromádka M., Racek J., Trefil L., Zeman V.: High-sensitivity troponins after a standardized 2-hour treadmill run. Journal of Medical Biochemistry, 37, 2018:364–372.
485. Duršpek J., Baxa J., Šedivý J., Rajdl D., Hromádka M., Lhotský J., Rokyta R.: Should we fear infarct-like myocarditis?. Cor et Vasa, 60, 2018:E607-E614.
486. Hajšmanová Z., Šigutová P., Lavičková A.: Repeated Administration of Idarucizumab to a Patient with Dabigatran Overdose. Hamostaseologie, 38, 2018:39–42.
487. Jassam N., Lake J., Dabrowska M., Queralto J., Rizos D., Lichtinghagen R., Baum H., Ceriotti F., O'-Mullane J., Homsak E., Charilaou C., Ohlson M., Rako I., Vitkus D., Kovac G., Verschuure P., Racek J., Chifiriuc M., Wieringa G.: The European Federation of Clinical Chemistry and Laboratory Medicine syllabus for postgraduate education and training for Specialists in Laboratory Medicine: version 5 – 2018. Clinical Chemistry and Laboratory Medicine, 56, 2018:1846–1863.
488. Jehlička P., Huml M., Rajdl D., Mocková A., Matas M., Dort J., Masopustová A.: How To Interpret Elevated Plasmatic Level of High-Sensitive Troponin T in Newborns and Infants?. Physiological Research, 67, 2018:191–195.
489. Masopustová A., Jehlička P., Huml M., Votava T., Trefil L., Kreslová M., Sýkora J.: Plethysmographic and Biochemical Markers in the Diagnosis of Endothelial Dysfunction in Pediatric Acute Lymphoblastic Leukemia Survivors – New Applications. Physiological Research, 67, 2018:903–909.
490. Masopustová A., Kreslová M., Sýkora J., Jehlička P., Trefil L., Kobr J.: Endothelial dysfunction in children and young adults: A combined diagnostic approach of plethysmographic and biochemical markers. Advances in Health and Disease, 1 vyd. New York: Nova Science Publishers, Inc., 2018: 189–202.
491. Novák J., Štork M., Zeman V., Brož P.: Změny subjektivně vnímaného pocitu intenzity zátěže v průběhu dvouhodinového běžeckého výkonu konstantní rychlostí na běhátkovém ergometru. Plzeňský lékařský sborník: Supplementum, 2018, 2018:107–115.
492. Nussbaumerová B., Rosolová H., Křížek M., Šefrna F., Racek J., Müller L., Sindberg C.: Chromium Supplementation Reduces Resting Heart Rate in Patients with Metabolic Syndrome and Impaired Glucose Tolerance. Biological Trace Element Research, 183, 2018:192–199.
493. Pelikánová T., Viklický O., Rychlík I., Saudek F., Kvapil M., Tesař V., Zima T., Racek J., Bouček: Doporučené postupy při diabetickém onemocnění ledvin. Klinická biochemie a metabolismus, 26, 2018: 43–54.
494. Racek J., Fialová K., Rajdl D., Ženková J.: Stabilizace glukózy v krevní plazmě citrátem – pro a proti. Klinická biochemie a metabolismus, 26, 2018:41–42.
495. Rokyta R., Lejčko J., Houdek K., Trefil L., Nedvídek J., Fricová J., Holeček V.: The glycation products before and after therapy for acute and chronic pain. Physiological Research, 67, 2018:S685–S688.
496. Sedláček P., Plavinová I., Langmajerová J., Dvořáková J., Novák J., Trefil L., Müller L., Buňatová P., Zeman V., Müllerová D.: Effect of n-3 fatty acids supplementation during life style modification in women with overweight. Central European Journal of Public Health, 26, 2018:265–271.

497. Škopek T., Šilhavá K., Novák J., Racek J., Brož P., Rajdl D., Štork M.: Odezva hráček házené na tréninkové a zápasové zatížení. Sborník příspěvků s tématikou her v programech tělovýchovných procesů, 1 vyd. Plzeň: Západočeská univerzita v Plzni, 2018: 39–52.
498. Šlechtová J., Hajšmanová Z.: Získaná hemofilie A. Farmakoterapie, 5, 2018:29–30.

ÚSTAV LÉKAŘSKÉ CHEMIE A BIOCHEMIE – DEPARTMENT OF MEDICAL CHEMISTRY AND BIOCHEMISTRY

429. Babuška V., Palán J., Kolaja Dobrá J., Kulda V., Duchek M., Černý J., Hrušák D.: Proliferation of Osteoblasts on Laser-Modified Nanostructured Titanium Surfaces. Materials, 11, 2018:nestránkováno.
430. Dejmek J., Čedíková M., Bolek L., Marková M., Babuška V., Kuncová J.: Mikrohyperbarie – možnost studia buněčného metabolismu v odlišných fyzikálních podmínkách. Plzeňský lékařský sborník, 2018, 018:37–42.
431. Dejmek J., Kohoutová M., Kripnerová M., Čedíková M., Tůma Z., Babuška V., Bolek L., Kuncová J.: Repeated exposure to hyperbaric hyperoxia affects mitochondrial functions of the lung fibroblasts. Physiological Research, 67, 2018:S633–S643.
432. Dolejšová O., Kučera R., Fuchsová R., Topolčan O., Svobodová H., Hes O., Eret V., Pecen L., Hora M.: The Ability of Prostate Health Index (PHI) to Predict Gleason Score in Patients With Prostate Cancer and Discriminate Patients Between Gleason Score 6 and Gleason Score Higher Than 6-A Study on 320 Patients After Radical Prostatectomy. Technology in Cancer Research and Treatment, 17, 2018:1–6.
433. Dvořáková J., Čedíková M., Malečková A., Kulda V., Tonar Z., Müllerová D.: Vznik a vývoj tukové kapénky a její role ve zdraví a nemoci. Časopis lékařů českých, 157, 2018:254–262.
434. Kotyza J.: Inhibitory serinových proteáz serpinového Typu inhibující cysteinové proteázy: Příklad „cross-class“ inhibice. Plzeňský lékařský sborník, 2018, 2018:29–36.
435. Kučera R., Babuška V., Ulčová-Gallová Z., Kulda V., Topolčan O.: Follicular fluid levels of anti-Mullerian hormone, insulin-like growth factor 1 and leptin in women with fertility disorders. Systems biology in reproductive medicine, 64, 2018:220–223.
436. Kulda V., Svatoň M., Mukenšnabl P., Hrdá K., Dvořák P., Houdek Z., Houfková K., Vrzáková R., Babuška V., Pešek M., Pešta M.: Predictive relevance of miR-34a, miR-224 and miR-342 in patients with advanced squamous cell carcinoma of the lung undergoing palliative chemotherapy. Oncology Letters, 15, 2018:592–599.
437. Moztarzadeh A., Moztarzadeh O., Kubíková T., Tonar Z., Hrušák D., Zicha A., Babuška V.: Současné metody hodnocení oseointegrace implantátů z nanostrukturního titanu. Chemické listy, 112, 2018:148–158.
438. Pešek M., Baxa J., Vaněček T., Mukenšnabl P., Svatoň M., Aubrecht J., Bednářová V., Benešová L., Bittenglová R., Blažek J., Boudová L., Brůha F., Burkert J., Dubová V., Dundr P., Dvořák M., Ferda J., Fiala O., Fiala P., Grossmann P., Hajníková Z., Havel D., Hrdá K., Hytych V., Chudáček Z., Jelínek J., Koubková L., Krákorová G., Lischke R., Lysák D., Medová B., Minárik M., Mraček J., Pešek F., Polívka J., Polívka J., Roušalová I., Růžičková Kirchnerová O., Ryška A., Sedláčková E., Slípka J., Slípková D., Slouka D., Stripská D., Syková B., Šašková B., Špidlen V., Trhlíková Š., Vaník P., Vodička J., Votruba J., Zemanová M., Zemanová P.: Pneumoonkologie v kazuistikách – úspěchy a kontroverze v hrudní onkologii. 1 vyd. Praha: Maxdorf, 2018: 315.
439. Pešta M., Čedíková M., Dvořák P., Dvořáková J., Kulda V., Srbecká K., Müller L., Bouchalová V., Králíčková M., Babuška V., Kuncová J., Müllerová D.: Trends in gene expression changes during adipogenesis in human adipose derived mesenchymal stem cells under dichlorodiphenyldichloroethylene exposure. Molecular and Cellular Toxicology, 14, 2018:369–379.
440. Svobodová Š., Karlíková M., Topolčan O., Pecen L., Peštová M., Kott O., Třeška V., Slouka D., Kučera R.: PIVKA-II as a Potential New Biomarker for Hepatocellular Carcinoma – A Pilot Study. In Vivo, 32, 2018:1551–1554.
441. Svobodová Š., Kučera R., Fiala O., Karlíková M., Ňaršanská A., Zedníková I., Třeška V., Slouka D., Roušarová M., Topolčan O., Fínek J.: CEA, CA 15–3, and TPS as Prognostic Factors in the Follow-up Monitoring of Patients After Radical Surgery for Breast Cancer. Anticancer Research, 38, 2018:465–469.

442. Třešková I., Topolčan O., Windrichová J., Šimánek V., Slouka D., Třeška V., Kučera R.: OPG, OPN, EGF and VEGF Levels at Individual Breslow Score Stages in Malignant Melanoma. Anticancer Research, 38, 2018:4907–4911.
443. Vodička J., Mukenšnabl P., Vejvodová Š., Špidlen V., Kulda V., Topolčan O., Pešta M.: A more sensitive detection of micrometastases of NSCLC in lymph nodes using the one-step nucleic acid amplification (OSNA) method. Journal of Surgical Oncology, 117, 2018:163–170.
444. Vodička J., Vejvodová Š., Pešta M., Mukenšnabl P., Špidlen V., Kulda V., Houfková K., Topolčan O.: Může vyšetření lymfatických uzlin metodou One-Step Nucleic Acid Amplification zpřesnit staging plicních nádorů?. Rozhledy v chirurgii, 97, 2018:373–378.

ÚSTAV LÉKAŘSKÉ GENETIKY – DEPARTMENT OF MEDICAL GENETICS

529. Hejnalová M., Vohradská P., Pomahačová R., Jaklová R., Drahokoupilová V., Kopřivová M., Milichovská L., Zavoral T., Černá M., Šubrt I.: Lériho-Weillův syndrom na podkladě strukturní aberace chromosomu Y (kazuistika). Plzeňský lékařský sborník, neuveden, 2018:117–120.
530. Pomahačová R., Sýkora J., Zamboryová J., Paterová P., Dort J., Dortová E., Šubrt I.: Nové genetické příčiny primární adrenální insuficience. Česko-slovenská pediatrie, 73, 2018:100–103.
531. Vokurka S., Tesařová P., Abrahámová J., Bajčiová V., Budinský M., Büchler T., Fiala O., Holečková P., Chrastina J., Janů E., Klener P., Klimeš J., Kopečková K., Kozáková Š., Kulhánková J., Lakomý R., Lohynská R., Metelková A., Mraček J., Pavlišta D., Pechačová Z., Poprach A., Sedláčková E., Semerád L., Staník, Svoboda T., Šubrt I., Tomášek J., Tupý R., Vojtíšek R., Zemanová M.: Onkologie v kostce. 1 vyd. Praha: Current Media, 2018: 271.

ÚSTAV MIKROBIOLOGIE – DEPARTMENT OF MICROBIOLOGY

861. Amlerová J., Bitar I., Hrabák J.: Genotyping of Mycobacterium tuberculosis using whole genome sequencing. Folia Microbiologica, 63, 2018:537–545.
862. Dolejská M., Papagiannitsis C., Medvecký M., Davidová-Gerzová L., Valcek A.: Characterization of the Complete Nucleotide Sequences of IMP-4-Encoding Plasmids, Belonging to Diverse Inc Families, Recovered from Enterobacteriaceae Isolates of Wildlife Origin. Antimicrobial Agents and Chemotherapy, 62, 2018:1–17.
863. Chalupová M., Skálová A., Hájek T., Geigerová L., Králová D., Liška P., Hecová H., Moláček J., Hrabák J.: Bacterial DNA detected on pathologically changed heart valves using 16S rRNA gene amplification : Detection of bacteria on heart valves. Folia Microbiologica, 63, 2018:707–711.
864. Chudějová K., Rotová V., Skálová A., Medvecký M., Adámková V., Papagiannitsis C., Hrabák J.: Emergence of sequence type 252 Enterobacter cloacae producing GES-5 carbapenemase in a Czech hospital. Diagnostic Microbiology and Infectious Disease, 90, 2018:148–150.
865. Jamborová I., Johnston BD., Papušek I., Kachlíková K., Micenková L., Clabots C., Skálová A., Chudějová K., Dolejská M., Literák I., Johnson JR.: Extensive Genetic Commonality among Wildlife, Wastewater, Community, and Nosocomial Isolates of Escherichia coli Sequence Type 131 (H30R1 and H30Rx Subclones) That Carry blaCTX-M-27 or blaCTX-M-15. Antimicrobial Agents and Chemotherapy, 62, 2018:nestránkováno.
866. Kocmanová I., Lysková P., Chrenková V., Olišarová P., Dobiáš R., Janouškovcová H., Soukupová H., Mallátová N., Svobodová L., Hamal P., Skružná M., Bartoníková N.: Nozokomiální kandidémie v České republice v letech 2012–2015: výsledky mikrobiologické multicentrické studie. Epidemiologie, mikrobiologie, imunologie, 67, 2018:3–10.
867. Kukla R., Chudějová K., Papagiannitsis C., Medvecky M., Habalová K., Hobzová L., Bolehovská R., Plíšková L., Hrabák J., Žemličková H.: Characterization of KPC-Encoding Plasmids from Enterobacteriaceae Isolated in a Czech Hospital. Antimicrobial Agents and Chemotherapy, 62, 2018:nestránkováno.

868. Kutilová I., Janecko N., Čejková D., Papagiannitsis C., Dolejská M.: Characterization of blaKPC-3-positive plasmids from an Enterobacter aerogenes isolated from a corvid in Canada. Journal of Antimicrobial Chemotherapy, 73, 2018:2573–2575.
869. Modrý D., Lukeš J., Kodym P., Stejskal F., Fajfrlík K., Kopecký J., Chalupský J., Kolář M.: O parazitech a lidech. 1 vyd. Praha: Stanislav Juhaňák – Triton, 2018: 342.
870. Papagiannitsis C., Malli E., Tsilipounidaki K., Sarrou S., Medvecký M., Hrabák J., Fthenakis GC., Petinaki E.: First Description in Greece of mphC-Positive Staphylococci Causing Subclinical Mastitis in Ewes. Microbial Drug Resistance, 24, 2018:1050–1053.
871. Papagiannitsis C., Pašková V., Chudějová K., Medvecký M., Bitar I., Jakubů V., Žemličková H., Jirsa R., Hrabák J.: Characterization of pEncl-30969cz, a novel ColE1-like plasmid encoding VIM-1 carbapenemase, from an Enterobacter cloacae sequence type 92 isolate. Diagnostic Microbiology and Infectious Disease, 91, 2018:191–193.
872. Papagiannitsis C., Sarrou S., Tsilipounidaki K., Malli E., Medvecký M., Hrabák J., Fthenakis GC., Petinaki E.: Characterisation of a ST100 Staphylococcus epidermidis producing an LnuB nucleotidyltransferase: Evidence for interspecies spread of an lnuB-carrying transposon. Journal of Global Antimicrobial Resistance, 13, 2018:9–10.
873. Pašková V., Medvecký M., Skálová A., Chudějová K., Bitar I., Jakubů V., Bergerová T., Žemličková H., Papagiannitsis C., Hrabák J.: Characterization of NDM-Encoding Plasmids From Enterobacteriaceae Recovered From Czech Hospitals. Frontiers in Microbiology, 9, 2018:nestrankovano.
874. Pazdiora P., Jelínková H., Švecová M., Eiselt J., Malánová L.: Zkušenosti s očkováním proti chřipce u pacientů dialyzačních středisek v Plzeňském kraji v sezóně 2017/2018. Zprávy Centra epidemiologie a mikrobiologie, 27, 2018:97–99.

ÚSTAV PATOLOGICKÉ FYZIOLOGIE – DEPARTMENT OF PATHOLOGICAL PHYSIOLOGY

1091. Cendelín J., Mitoma H., Manto M.: Neurotransplantation Therapy and Cerebellar Reserve. CNS & Neurological Disorders – Drug Targets, 16, 2018:172–183.
1092. Cendelín J., Mitoma H.: Neurotransplantation therapy. The cerebellum: Disorders and treatment, 1 vyd. San Diego: Elsevier, 2018: 379–391.
1093. Cendelín J., Purkartová Z., Kubík J., Ulbricht E., Tichánek F., Kolinko Y.: Long-term development of embryonic cerebellar grafts in two strains of lurcher mice. The Cerebellum, 17, 2018:428–437.
1094. Klein P., Sojka M., Kučera J., Matonohová J., Pavlík V., Němec J., Kubíčková G., Slavkovský R., Szuszkiewicz K., Daněk P., Rozkot M., Velebný V.: A porcine model of skin wound infected with a polybacterial biofilm. Biofouling, 34, 2018:226–236.
1095. Lopez-Ramos J., Houdek Z., Cendelín J., Vožeh F., Delgado-Garcia J.: Timing correlations between cerebellar interpositus neuronal firing and classically conditioned eyelid responses in wild-type and Lurcher mice. Scientific Reports, 8, 2018:nestránkováno.
1096. Moradi J., Potocky P., Kocarek P., Bartuška M., Tajovsky K., Tichánek F., Frouz J., Tropek R.: Influence of surface flattening on biodiversity of terrestrial arthropods during early stages of brown coal spoil heap restoration. Journal of Environmental Management, 220, 2018:1–7.
1097. Sobotka P., Vožeh F.: The effect of caffeine on the heart activity of mice with inborn cerebellar degeneration. Plzeňský lékařský sborník, 2018, 2018:17–19.
1098. Vištejnová L., Klein P., Zímová I., Benešová K., Houdek O.: Effect of stabilized fibroblast growth factor 2 (FGF2) onwound healing in rat diabetic. Diabetic Model, Part I (souhrnná výzkumná zpráva), 2018.
1099. Vištejnová L., Klein P., Zímová I., Benešová K., Houdek O.: Effect of stabilized fibroblast growth factor 2 (FGF2) on wound healing in rat. Diabetic Model Part II (souhrnná výzkumná zpráva), 2018.
1100. Vožeh F.: Immunity – a significant pathogenic factor as well as an integral part of the psychoneuroendocrine-immune regulations. Physiological Research, 67, 2018:165–173.
1101. Vožeh F.: Myši Lucher v Plzni – ohlédnutí se za 20 lety výzkumu mozečkových degenerací na Ústavu patologické fyziologie. Plzeňský lékařský sborník, 2018, 2018:73–80.

1102. Vožeh F.: Twenty Years of Cerebellar Degeneration Research at the Department of Pathological Physiology, Faculty of Medicine, Pilsen, Charles University. Physiological Research, 67, 2018:S593–S599.

ÚSTAV SOCIÁLNÍHO A POSUDKOVÉHO LÉKAŘSTVÍ – DEPARTMENT OF SOCIAL AND ASSESMENT MEDICINE

547. Čeledová L., Holčík J., Červený R., Čevela R., Kotrba J., Zikmundová K.: Sociální lékařství a veřejné zdravotnictví pro studenty zubního lékařství. 1 vyd. Karolinum: Univerzita Karlova, 2018: 108.
548. Čeledová L.: Komunikace s klientem lékařské posudkové služby. Plzeňský lékařský sborník, 2018, 2018:125–130.
549. Raboch J., Červený R.: Deprese: doporučené diagnostické a terapeutické postupy pro všeobecné praktické lékaře 2018. 1 vyd. Praha: Společnost všeobecného lékařství ČLS JEP, 2018: 17.
550. Zikmundová K., Čeledová L.: Profesor MUDr. Vladimír Zaremba, Dr.Sc. – In memoriam. Plzeňský lékařský sborník, 2018, 2018:165–166.

ÚSTAV SOUDNÍHO LÉKAŘSTVÍ – DEPARTMENT OF FORENSIC MEDICINE

366. Dvořák M., Novák J., Mottlová J.: Stanovení příčiny smrti při nálezu těla mrtvé osoby ve vodě. Plzeňský lékařský sborník, 2018, 2018:135–144.

ÚSTAV TĚLOVÝCHOVNÉHO LÉKAŘSTVÍ – DEPARTMENT OF SPORT MEDICINE

622. Brož P., Rajdl D., Novák J., Hromádka M., Racek J., Trefil L., Zeman V.: High-sensitivity troponins after a standardized 2-hour treadmill run. Journal of Medical Biochemistry, 37, 2018:364–372.
623. Dvořák M., Novák J., Mottlová J.: Stanovení příčiny smrti při nálezu těla mrtvé osoby ve vodě. Plzeňský lékařský sborník, 2018, 2018:135–144.
624. Novák J., Rotman: Před 40 léty byl dosažen vrchol Mt. Everestu „bez kyslíku“. Medicina Sportiva Bohemica & Slovaca, 27, 2018:171–180.
625. Novák J., Štork M., Zeman V., Brož P.: Změny subjektivně vnímaného pocitu intenzity zátěže v průběhu dvouhodinového běžeckého výkonu konstantní rychlostí na běhátkovém ergometru. Plzeňský lékařský sborník: Supplementum, 2018, 2018:107–115.
626. Novák J.: 155 let od založení Sokola v Plzni. Sokol, 75, 2018:32–32.
627. Novák J.: 440 let od narození Williama Harveye (1578–1637), objevitele krevního oběhu. Medicina Sportiva Bohemica & Slovaca, 27, 2018:41–45.
628. Novák J.: 70 let od tragického skonu mladé gymnastky na OH v Londýně. Plzeňský lékařský sborník, 2018, 2018:131–134.
629. Novák J.: Dvě stě let od narození Ignáce Filipa Semelweise. Praktický lékař, 98, 2018:225–228.
630. Novák J.: Jan Evangelista Purkyně a pohybová aktivita: Pohybová aktivita jako součást zdravého životního stylu. Plzeňský lékařský sborník, 2018, 2018:81–88.
631. Novák J.: Jan Evangelista Purkyně a Sokol (2). Sokol, Neuveden, 2018:24–25.
632. Novák J.: Nedožité devadesátiny Karla Daňka (1928–2017). Medicina Sportiva Bohemica & Slovaca, 27, 2018:38–40.
633. Novák J.: Osmdesát let od objevu penicilinu sirem Alexanderem Flemingem (1881–1955). Praktický lékař, 98, 2018:282–283.
634. Novák J.: Před 90 léty byla založena Fédération Internationale de Médecine du Sport (FIMS). Medicina Sportiva Bohemica & Slovaca, 27, 2018:181–184.
635. Novák J.: Sokol Josef Švec – významný legionářský velitel. Sokol, 74, 2018:23–23.
636. Novák J.: Svalový glykogen jako významný předpoklad optimálního výkonu ve fotbale. Studia Sportiva, 12, 2018:87–97.

637. Novák J.: Univerzita Karlova vzpomíná 670. výročí založení. Praktický lékař, 98, 2018:279–281.
638. Novák J.: Význam chůze jako nejpřirozenější pohybové aktivity v životním stylu člověka. Praktický lékař, 98, 2018:158–165.
639. Novák J.: Vzpomínka na prim. MUDr. Karla Daňka, CSc. (1928–2017). Praktický lékař, 98, 2018:138–140.
640. Sedláček P., Plavinová I., Langmajerová J., Dvořáková J., Novák J., Trefil L., Müller L., Buňatová P., Zeman V., Müllerová D.: Effect of n-3 fatty acids supplementation during life style modification in women with overweight. Central European Journal of Public Health, 26, 2018:265–271.
641. Škopek T., Šilhavá K., Novák J., Racek J., Brož P., Rajdl D., Štork M.: Odezva hráček házené na tréninkové a zápasové zatížení. Sborník příspěvků s tématikou her v programech tělovýchovných procesů, 1 vyd. Plzeň: Západočeská univerzita v Plzni, 2018: 39–52.
642. Štork M., Novák J.: Jedna z nových možností vyhodnocení Wingate testu v 3D. Plzeňský lékařský sborník, 2018, 2018:103–109.
643. Štork M., Novák J.: Patient Model and One New Possibility Evaluation of Anaerobic Test. International Conference on Applied Electronics, 1 vyd. Plzeň: Západočeská univerzita v Plzni, 2018: 141–144.
644. Štork M., Novák J.: Wingate Anaerobic Test New Possibility of Evaluation and Mathematical Model. 2018 7th Mediterranean Conference on Embedded Computing, MECO 2018 – Including ECYPS 2018, 1 vyd. USA: Institute of Electrical and Electronics Engineers Inc., 2018: 514–518.

CENTRÁLNÍ LABORATOŘ PRO IMUNOANALÝZU – CENTRAL IMMUNOANALYTIC LABORATORY

103. Baxa J., Ferda J., Ferdová E., Vojtíšek R., Topolčan O., Fínek J.: Hybrid Imaging PET/CT with Application of F-18-Fluorothymidine in Patients with Head and Neck Carcinoma Undergoing Radiotherapy. Anticancer Research, 38, 2018:4153–4157.
104. Darebná P., Špička J., Kučera R., Topolčan O., Navrátilová E., Růžička V., Volný M., Novák P., Pompach P.: Detection and Quantification of Carbohydrate-Deficient Transferrin by MALDI-Compatible Protein Chips Prepared by Ambient Ion Soft Landing. Clinical Chemistry, 64, 2018:1319–1326.
105. Dolejšová O., Kučera R., Fuchsová R., Topolčan O., Svobodová H., Hes O., Eret V., Pecen L., Hora M.: The Ability of Prostate Health Index (PHI) to Predict Gleason Score in Patients With Prostate Cancer and Discriminate Patients Between Gleason Score 6 and Gleason Score Higher Than 6-A Study on 320 Patients After Radical Prostatectomy. Technology in Cancer Research and Treatment, 17, 2018:1–6.
106. Ferda J., Ferdová E., Baxa J., Fínek J., Topolčan O.: F-18-Fluorocholine PET/MRI in Restaging of Prostatic Carcinoma in Relation to PSA Level and Detection of Active Disease. Anticancer Research, 38, 2018:4139–4143.
107. Ferdová E., Baxa J., Ňaršanská A., Hes O., Fínek J., Topolčan O., Ferda J.: Low-dose High-resolution F-18-FDG-PET/CT Using Time-of-flight and Point-spread Function Reconstructions: A Role in the Detection of Breast Carcinoma Axillary Lymph Node Metastases. Anticancer Research, 38, 2018: 4145–4148.
108. Fiala O., Hošek P., Šorejs O., Liška V., Büchler T., Poprach A., Kučera R., Topolčan O., Šedivcová M., Fínek J.: The Association of Baseline Serum Tumour Markers with Outcome of Patients with Metastatic Colorectal Cancer Treated with Anti-EGFR Monoclonal Antibodies in the First Line. Journal of Cancer, 9, 2018:4255–4262.
109. Kinkorová J., Topolčan O.: Biobanks in Horizon 2020: sustainability and attractive perspectives. EPMA Journal [online], 9, 2018:345–353.
110. Kosťun J., Pešta M., Slunečko R., Vlasák P., Bouda J., Berezovskiy D., Topolčan O., Novotný Z., Presl J.: Metoda One-Step Nucleic Acid Amplification – jaká je budoucnost zpracování sentinelových uzlin?. Česká gynekologie, 83, 2018:57–61.
111. Kučera R., Babuška V., Ulčová-Gallová Z., Kulda V., Topolčan O.: Follicular fluid levels of anti-Mullerian hormone, insulin-like growth factor 1 and leptin in women with fertility disorders. Systems biology in reproductive medicine, 64, 2018:220–223.
112. Mayer Jr. O., Mlíková Seidlerová J., Černá V., Kučerová A., Karnosová P., Hronová M., Wohlfahrt, Fuchsová R., Filipovský J., Cífková R., Topolčan O., Pešta M.: Serum Vitamin D Status, Vitamin D Receptor

Polymorphism, and Glucose Homeostasis in Healthy Subjects. Hormone and Metabolic Research, 50, 2018:56–64.
113. Mírka H., Baxa J., Hora M., Hes O., Topolčan O., Ferda J.: Iodine Content Analysis Using Dual-Energy Computed Tomography as a Biomarker of Transitional Cell Carcinoma, an Experience with Separation of the Clotted Blood and Tumorous Tissue. Anticancer Research, 38, 2018:541–545.
114. Patti G., Pecen L., Lucerna M., Huber K., Rohla M., Renda G., Siller-Matula J., Schnabel R., Cemin R., Kirchhof P., De Caterina R.: Outcomes of anticoagulated patients with atrial fibrillation treated with or without antiplatelet therapy – A pooled analysis from the PREFER in AF and PREFER in AF PROLONGATON registries. International Journal of Cardiology, 270, 2018:160–166.
115. Pešek M., Baxa J., Vaněček T., Mukenšnabl P., Svatoň M., Aubrecht J., Bednářová V., Benešová L., Bittenglová R., Blažek J., Boudová L., Brůha F., Burkert J., Dubová V., Dundr P., Dvořák M., Ferda J., Fiala O., Fiala P., Grossmann P., Hajníková Z., Havel D., Hrdá K., Hytych V., Chudáček Z., Jelínek J., Koubková L., Krákorová G., Lischke R., Lysák D., Medová B., Minárik M., Mraček J., Pešek F., Polívka J., Polívka J., Roušalová I., Růžičková Kirchnerová O., Ryška A., Sedláčková E., Slípka J., Slípková D., Slouka D., Stripská D., Syková B., Šašková B., Špidlen V., Trhlíková Š., Vaník P., Vodička J., Votruba J., Zemanová M., Zemanová P.: Pneumoonkologie v kazuistikách – úspěchy a kontroverze v hrudní onkologii. 1 vyd. Praha: Maxdorf, 2018: 315.
116. Polák M., Vavřík T., Dolejšová O., Svobodová H., Mrkos D., Ferda J., Kastner J., Fuchsová R., Topolčan O., Hes O., Hora M.: Cílená biopsie prostaty – naše zkušenosti a výsledky. Plzeňský lékařský sborník: Supplementum, 2018, 2018:69–70.
117. Reischig T., Kačer M., Hrubá P., Hermanová H., Hes O., Lysák D., Kormunda S., Bouda M.: Less renal allograft fibrosis with valganciclovir prophylaxis for cytomegalovirus compared to high-dose valacyclovir: a parallel group, open-label, randomized controlled trial. BMC Infectious Diseases, 18, 2018:573–580.
118. Schnabel R., Pecen L., Rzayeva N., Lucerna M., Purmah Y., Ojeda F., De Caterina R., Kirchhof P.: Symptom Burden of Atrial Fibrillation and Its Relation to Interventions and Outcome in Europe. Journal of the American Heart Association, 7, 2018:nestránkováno.
119. Schnabel R., Pecen L., Engler D., Lucerna M., Sellal J., Ojeda F., De Caterina R., Kirchhof P.: Atrial fibrillation patterns are associated with arrhythmia progression and clinical outcomes. Heart, 104, 2018:1608–1614.
120. Slouka D., Honnerová M., Hošek P., Matas A., Sláma K., Landsmanová J., Kučera R.: Risk factors for failure of continuous positive airway pressure treatment in patients with ob- structive sleep apnoea. Biomedical Papers, 162, 2018:134–138.
121. Svobodová Š., Kučera R., Fiala O., Karlíková M., Ňaršanská A., Zedníková I., Třeška V., Slouka D., Roušarová M., Topolčan O., Fínek J.: CEA, CA 15–3, and TPS as Prognostic Factors in the Follow-up Monitoring of Patients After Radical Surgery for Breast Cancer. Anticancer Research, 38, 2018:465–469.
122. Svobodová Š., Karlíková M., Topolčan O., Pecen L., Peštová M., Kott O., Třeška V., Slouka D., Kučera R.: PIVKA-II as a Potential New Biomarker for Hepatocellular Carcinoma – A Pilot Study. In Vivo, 32, 2018:1551–1554.
123. Šimánek V., Topolčan O., Karlíková M., Dolejšová O., Fuchsová R., Kinkorová J., Slouka D., Kučera R.: Stability of total prostate-specific antigen and free prostate-specific antigen after 10 years‘ storage. International Journal of Biological Markers, 33, 2018:463–466.
124. Třeška V., Fichtl J., Ludvík J., Brůha J., Liška V., Třešková I., Kučera R., Topolčan O., Lysák D., Skalický T., Ferda J.: Portal Vein Embolization (PVE) Versus PVE with Haematopoietic Stem Cell Application in Patients with Primarily Non-resectable Colorectal Liver Metastases. Anticancer Research, 38, 2018:5531–5537.
125. Třeška V., Topolčan O., Zoubková V., Třešková I., Ňaršanská A., Kučera R.: Perioperative tumour marker levels as prognostic factors for surgical treatment of breast cancer liver metastases. Anticancer Research, 38, 2018:3647–3652.
126. Třešková I., Topolčan O., Windrichová J., Šimánek V., Slouka D., Třeška V., Kučera R.: OPG, OPN, EGF and VEGF Levels at Individual Breslow Score Stages in Malignant Melanoma. Anticancer Research, 38, 2018:4907–4911.

127. Vavřík T., Dolejšová O., Sedláčková H., Mrkos D., Ferda J., Kastner J., Fuchsová R., Topolčan O., Hes O., Hora M.: Využití softwarové fúze multiparametrické magnetické rezonance a transrektální ultrasonografie při cílené biopsii nejen signifikantního karcinomu prostaty. Česká urologie, 22, 2018:257–265.
128. Vodička J., Mukenšnabl P., Vejvodová Š., Špidlen V., Kulda V., Topolčan O., Pešta M.: A more sensitive detection of micrometastases of NSCLC in lymph nodes using the one-step nucleic acid amplification (OSNA) method. Journal of Surgical Oncology, 117, 2018:163–170.
129. Vodička J., Vejvodová Š., Pešta M., Mukenšnabl P., Špidlen V., Kulda V., Houfková K., Topolčan O.: Může vyšetření lymfatických uzlin metodou One-Step Nucleic Acid Amplification zpřesnit staging plicních nádorů?. Rozhledy v chirurgii, 97, 2018:373–378.
130. Windrichová J., Kučera R., Fuchsová R., Topolčan O., Fiala O., Svobodová J., Fínek J., Slípková D.: An Assessment of Novel Biomarkers in Bone Metastatic Disease Using Multiplex Measurement and Multivariate Analysis. Technology in Cancer Research and Treatment, 17, 2018:1–7.
131. Wirleitner B., Okhowat J., Vištejnová L., Králíčková M., Karlíková M., Vanderzwalmen P., Ectors F., Hradecký L., Schuff M., Murtinger M.: Relationship between follicular volume and oocyte competence, blastocyst development and live-birth rate: optimal follicle size for oocyte retrieval. Ultrasound in Obstetrics and Gynecology, 51, 2018:118–125.

CHIRURGICKÁ KLINIKA – CLINIC OF SURGERY

1603. Bachleda P., Havránek P., Navrátil P., Němec P., Třeška V., Reischig T.: Organ Transplantation in the Czech Republic. Transplantation, 102, 2018:E304-E305.
1604. Čertík B., Třeška V., Moláček J., Čechura M., Šulc R., Houdek K.: Naše zkušenosti s levostranným retroperitoneálním přístupem při řešení výdutí břišní aorty. Rozhledy v chirurgii, 97, 2018:88–93.
1605. Doležal J., Vodička J., Šimánek V., Šmíd D., Třeška V.: Splenektomie u pacientů starších 65 let – evaluace výsledků jednoho pracoviště. Rozhledy v chirurgii, 97, 2018:546–550.
1606. Doležal J., Vejvodová Š., Vodička J., Špidlen V.: Empyém pleurální dutiny – evaluace výsledků jednoho pracoviště. Rozhledy v chirurgii, 97, 2018:379–383.
1607. Ferdová E., Baxa J., Ňaršanská A., Hes O., Fínek J., Topolčan O., Ferda J.: Low-dose High-resolution F-18-FDG-PET/CT Using Time-of-flight and Point-spread Function Reconstructions: A Role in the Detection of Breast Carcinoma Axillary Lymph Node Metastases. Anticancer Research, 38, 2018:4145–4148.
1608. Fiala O., Hošek P., Šorejs O., Liška V., Büchler T., Poprach A., Kučera R., Topolčan O., Šedivcová M., Fínek J.: The Association of Baseline Serum Tumour Markers with Outcome of Patients with Metastatic Colorectal Cancer Treated with Anti-EGFR Monoclonal Antibodies in the First Line. Journal of Cancer, 9, 2018:4255–4262.
1609. Fichtl J., Skalický T., Vodička J., Třeška V., Tupý R., Hes O.: Solidní pseudopapilární tumor pankreatu – Vzácné onemocnění 20leté ženy. Klinická onkologie, 31, 2018:376–379.
1610. Houdek K., Zeithaml J., Třeška V.: Současné poznatky o regeneraci ischemických tkání a zlepšení prokrvení pomocí kmenových buněk – možnosti využití u nerevaskularizovatelné kritické končetinové ischemie. Rozhledy v chirurgii, 97, 2018:408–413.
1611. Hughes D., Kunická T., Schomburg L., Liška V., Swan N., Souček P.: Expression of Selenoprotein Genes and Association with Selenium Status in Colorectal Adenoma and Colorectal Cancer. Nutrients, 10, 2018:nestránkováno.
1612. Chalupová M., Skálová A., Hájek T., Geigerová L., Králová D., Liška P., Hecová H., Moláček J., Hrabák J.: Bacterial DNA detected on pathologically changed heart valves using 16S rRNA gene amplification : Detection of bacteria on heart valves. Folia Microbiologica, 63, 2018:707–711.
1613. Jiřík M., Vladimír L., Miloš Ž., Liška V.: Multiscale Graph-Cut for 3D Segmentation of Compact Objects. Lecture Notes in Computer Science, 11255, 2018:227–236.
1614. Jiřík M., Liška V.: Body Navigation via Robust Segmentation of Basic Structures. VipIMAGE 2017 Proceedings of the VI ECCOMAS Thematic Conference on Computational Vision and Medical Image Processing Porto, Portugal, October 18–20, 2017, 1 vyd. Cham: Springer, 2018: 306–314.

1615. Korčáková E., Mírka H., Liška V., Hošek P., Bajcurová K.: Monitoring after radiofrequency ablation of liver tumors: contrast-enhanced ultrasound (CEUS) vs. contrast-enhanced computer tomography (CECT), two days after procedure. Biomedical Papers, 162, 2018:304–309.
1616. Krákorová G., Břízová Š., Šafránek J., Mukenšnabl P., Ferda J.: Plicní sekvestrace. Studia Pneumologica et Phthiseologica, 78, 2018:56–60.
1617. Kral J., Korenkova V., Novosadova V., Langerova L., Schneiderová M., Liška V., Levý M., Veškrňová V., Spicak J., Opattová A., Jirásková K., Vymetálková V., Vodička P., Slyskova J.: Expression profile of miR-17/92 cluster is predictive of treatment response in rectal cancer. Carcinogenesis, 39, 2018:1359–1367.
1618. Liška V., Třeška V., Mírka H., Vyčítal O., Brůha J., Haidingerová L., Tégl V., Beneš J., Mlejnková-Dvořáková V., Tonar Z., Pálek R., Rosendorf J., Bajcurová K.: Experimentální regenerace jater. Nejvýznamnější inovace v medicíně, 1 vyd. Mlečice: Axonite, 2018: 105–112.
1619. Liška V., Třeška V., Mírka H., Vyčítal O., Brůha J., Haidingerová L., Beneš J., Tonar Z., Pálek R., Rosendorf J.: Možnosti experimentálního ovlivnění regenerace jaterního parenchymu v souvislosti s ligací větví portální žíly. Rozhledy v chirurgii, 97, 2018:239–245.
1620. Ludvík J., Baxa J., Ferda J., Mírka H., Třeška V.: Segmentace jater u pacientů s jaterními nádory, využití CT volumometrie před resekční léčbou. Česká radiologie, 72, 2018:237–246.
1621. Mik P., Tonar Z., Malečková A., Eberlová L., Liška V., Pálek R., Rosendorf J., Jiřík M., Mírka H., Králíčková M., Witter K.: Distribution of Connective Tissue in the Male and Female Porcine Liver: Histological Mapping and Recommendations for Sampling. Journal of Comparative Pathology, 162, 2018:1–13.
1622. Miklíková M., Jarkovská D., Čedíková M., Švíglerová J., Kuncová J., Nalos L., Kubíková T., Liška V., Holubová M., Lysák D., Králíčková M., Vištejnová L., Štengl M.: Beneficial Effects of Mesenchymal Stem Cells on Adult Porcine Cardiomyocytes in Non-Contact Co-Culture. Physiological Research, 67, 2018:S619-S631.
1623. Mírka H., Ferda J., Pavel V., Krákorová G., Vodička J., Šafránek J., Mukenšnabl P.: CT nálezy u adenokarcinomu plic s lepidickým růstem. Česká radiologie, 72, 2018:228–236.
1624. Moláček J., Houdek K., Opatrný V., Fremuth J., Šašek L., Třešková I., Třeška V.: Serious Complications of Intraosseous Access during Infant Resuscitation. European Journal of Pediatric Surgery Reports, 6, 2018:E59–E62.
1625. Moláček J., Třeška V., Čertík B., Baxa J.: Indikace k otevřené chirurgické revaskularizaci viscerálního řečiště v endovaskulární éře. Rozhledy v chirurgii, 97, 2018:487–492.
1626. Moláček J., Opatrný V., Třeška V., Matějka R., Hes O.: Options to improve the quality of kidney grafts from expanded criteria donors – experimental study. Rozhledy v chirurgii, 97, 2018:193–201.
1627. Opatrný V., Moláček J., Třeška V., Matějka R., Hes O.: Perfusion of a Kidney Graft From a Donor After Cardiac Death Based on Immediately Started Pulsatile Machine Perfusion-An Experimental Study on a Small Animal. Transplantation Proceedings, 50, 2018:1544–1548.
1628. Pálek R., Liška V., Třeška V., Rosendorf J., Emingr M., Tégl V., Králíčková A., Bajcurová K., Jiřík M., Tonar Z.: Sinusoidální obstrukční syndrom indukovaný monokrotalinem v experimentu na velkém zvířeti – pilotní studie. Rozhledy v chirurgii, 97, 2018:214–221.
1629. Pálek R., Liška V., Eberlová L., Mírka H., Svoboda M., Haviar S., Emingr M., Brzoň O., Mik P., Třeška V.: Experimentální příprava korozivních preparátů orgánů velkého zvířete. Rozhledy v chirurgii, 97, 2018:222–228.
1630. Pešek M., Ryška A., Dundr P., Špidlen V., Baxa J., Vaník P., Vaněček T., Mukenšnabl P.: Cílená diagnostika a léčba pokročilého karcinomu plic – kazuistika úspěšné spolupráce čtyř pracovišť a krizotinib v léčbě ROS1 pozitivního NSCLC. Kazuistiky v alergologii, pneumologii a ORL, 15, 2018:4–8.
1631. Pešek M., Baxa J., Vaněček T., Mukenšnabl P., Svatoň M., Aubrecht J., Bednářová V., Benešová L., Bittenglová R., Blažek J., Boudová L., Brůha F., Burkert J., Dubová V., Dundr P., Dvořák M., Ferda J., Fiala O., Fiala P., Grossmann P., Hajníková Z., Havel D., Hrdá K., Hytych V., Chudáček Z., Jelínek J., Koubková L., Krákorová G., Lischke R., Lysák D., Medová B., Minárik M., Mraček J., Pešek F., Polívka J., Polívka J., Roušalová I., Růžičková Kirchnerová O., Ryška A., Sedláčková E., Slípka J., Slípková D., Slouka D., Stripská D., Syková B., Šašková B., Špidlen V., Trhlíková Š., Vaník P., Vodička J., Votruba J., Zemanová M., Zemanová P.: Pneumoonkologie v kazuistikách – úspěchy a kontroverze v hrudní onkologii. 1 vyd. Praha: Maxdorf, 2018:315.

1632. Rokyta R., Lejčko J., Houdek K., Trefil L., Nedvídek J., Fricová J., Holeček V.: The glycation products before and after therapy for acute and chronic pain. Physiological Research, 67, 2018:S685-S688.
1633. Rušavý Z., Šmíd D.: Management fekální inkontinence. Gynekolog, 27, 2018:111–117.
1634. Svobodová Š., Karlíková M., Topolčan O., Pecen L., Peštová M., Kott O., Třeška V., Slouka D., Kučera R.: PIVKA-II as a Potential New Biomarker for Hepatocellular Carcinoma – A Pilot Study. In Vivo, 32, 2018:1551–1554.
1635. Svobodová Š., Kučera R., Fiala O., Karlíková M., Ňaršanská A., Zedníková I., Třeška V., Slouka D., Roušarová M., Topolčan O., Fínek J.: CEA, CA 15–3, and TPS as Prognostic Factors in the Follow-up Monitoring of Patients After Radical Surgery for Breast Cancer. Anticancer Research, 38, 2018:465–469.
1636. Šafránek J., Geiger J., Šebek J., Hošek P.: Přežití po resekci karcinomu jícnu. Praktický lékař, 98, 2018:69–72.
1637. Šebek J., Třeška V., Vodička J., Vacek V., Bierhanzlová J.: Meckelův divertikl jako příčina náhlé příhody břišní. Gastroenterologie a hepatologie, 72, 2018:518–521.
1638. Šimánek V.: Úskalí a komplikace osteosyntézy sterna a žeber. Úskalí a komplikace při léčení zlomenin, 1 vyd. Praha: Galén, 2018: 321–325.
1639. Šimánek V., Topolčan O., Karlíková M., Dolejšová O., Fuchsová R., Kinkorová J., Slouka D., Kučera R.: Stability of total prostate-specific antigen and free prostate-specific antigen after 10 years‘ storage. International Journal of Biological Markers, 33, 2018:463–466.
1640. Šmíd D., Zatloukal J., Kural T., Fichtl J., Opatrný V., Moláček J.: Využití viskoelastických metod v chirurgii. Rozhledy v chirurgii, 97, 2018:229–233.
1641. Thiele J., Hošek P., Kralovcová E., Ostašov P., Liška V., Brůha J., Vyčítal O., Rosendorf J., Opattová A., Horak J., Králíčková M., Vodička P., Pitule P.: lncRNAs in Non-Malignant Tissue Have Prognostic Value in Colorectal Cancer. International Journal of Molecular Sciences, 19, 2018:nestránkováno.
1642. Třeška V.: Chirurgie jater pro metastázy kolorektálního karcinomu. Rozhledy v chirurgii, 91067, 2018:149–155.
1643. Třeška V., Fichtl J., Ludvík J., Brůha J., Liška V., Třešková I., Kučera R., Topolčan O., Lysák D., Skalický T., Ferda J.: Portal Vein Embolization (PVE) Versus PVE with Haematopoietic Stem Cell Application in Patients with Primarily Non-resectable Colorectal Liver Metastases. Anticancer Research, 38, 2018:5531–5537.
1644. Třeška V.: Experimentální chirurgie – historie a současnost. Rozhledy v chirurgii, 97, 2018:191–192.
1645. Třeška V., Topolčan O., Zoubková V., Třešková I., Ňaršanská A., Kučera R.: Perioperative tumour marker levels as prognostic factors for surgical treatment of breast cancer liver metastases. Anticancer Research, 38, 2018:3647–3652.
1646. Třešková I., Hes O., Bursa V.: Long-term hormonal therapy resulting in breast cancer in female-to-male transsexual Case report. Medicine, 97, 2018:nestránkováno.
1647. Třešková I., Topolčan O., Windrichová J., Šimánek V., Slouka D., Třeška V., Kučera R.: OPG, OPN, EGF and VEGF Levels at Individual Breslow Score Stages in Malignant Melanoma. Anticancer Research, 38, 2018:4907–4911.
1648. Třešková I., Vicari P., Karnos V., Růžička L., Mukenšnabl P., Slunečko R., Kydlíček T.: Large pseudoangiomatous stromal hyperplasia of the breast in adolescent patient. Breast Journal, 24, 2018:404–405.
1649. Třešková I., Zedníková I., Hosnedlová A., Svoboda T., Vicari P., Polanka F.: Profylaktická mastektomie u BRCA nosiček z pohledu plastické chirurgie. Plzeňský lékařský sborník: Supplementum, 2018, 2018:117–122.
1650. Vodenková S., Jirásková K., Urbanová M., Kroupa M., Slyšková J., Schneiderová M., Levý M., Büchler T., Liška V., Vodičková L., Vymetálková V., Collins A., Opattová A., Vodička P.: Base excision repair capacity as a determinant of prognosis and therapy response in colon cancer patients. DNA Repair, 72, 2018:77–85.
1651. Vodička J., Mukenšnabl P., Vejvodová Š., Špidlen V., Kulda V., Topolčan O., Pešta M.: A more sensitive detection of micrometastases of NSCLC in lymph nodes using the one-step nucleic acid amplification (OSNA) method. Journal of Surgical Oncology, 117, 2018:163–170.
1652. Vodička J., Vejvodová Š., Pešta M., Mukenšnabl P., Špidlen V., Kulda V., Houfková K., Topolčan O.: Může vyšetření lymfatických uzlin metodou One-Step Nucleic Acid Amplification zpřesnit staging plicních nádorů?. Rozhledy v chirurgii, 97, 2018:373–378.

1653. Vyčítal O., Dubová M., Pálek R., Hošek P., Branžovský J., Třeška V., Daum O., Liška V.: The Impact of Immune Interaction on the Metastatic Infiltration of Colorectal Carcinoma to Lymph Nodes. Anticancer Research, 38, 2018:4159–4167.
1654. Zeithaml J., Třeška V., Moláček J., Havel V.: Aneuryzma vnitřní pánevní tepny – kazuistika. Rozhledy v chirurgii, 97, 2018:518–521.
1655. Zoubková V., Zedníková I., Třeška V.: Karcinom prsu u mužů. Plzeňský lékařský sborník: Supplementum, 2018, 2018:57–60.

DERMATOVENEROLOGICKÁ KLINIKA – CLINIC OF DERMATOVENEROLOGY

786. Cetkovská P.: Aktualizace v léčbě lichen sclerosus: doporučené postupy Britské asociace dermatologů pro léčení lichen sclerosus 2018. British Journal of Dermatology, české vydání, 6, 2018:66–67.
787. Cetkovská P.: Úloha mikrobiomu při psoriáze: od popisu onemocnění k výběru léčby. British Journal of Dermatology, české vydání, 6, 2018:57–64.
788. Cetkovská P.: Doporučené postupy pro léčbu akné: doporučení Francouzské multidisciplinární skupiny. British Journal of Dermatology, české vydání, 6, 2018:5–10.
789. Cetkovská P., Lomicová I.: Obtížná léčba závažné psoriázy a psoriatické artritidy. Remedia, 28, 2018:219–220.
790. Cetkovská P.: Lupus vyvolaný antagonisty faktrou nekrotizujícího tumory: kriticky zhodnocené téma. British Journal of Dermatology, české vydání, 6, 2018:23–30.
791. Cetkovská P.: Porovnání účinnosti biologických terapií na zlepšení kvality života pacientů s psoriázou. British Journal of Dermatology, české vydání, 6, 2018:11–22.
792. Cetkovská P.: Kapesní atlas dermatologie, 2018.
793. Cetkovská P.: Akné a hidradenitis suppurativa. British Journal of Dermatology, české vydání, 6, 2018:44–56.
794. Cetkovská P.: Nepodobný biosimilar? Lichenoidní léková reakce vyvolaná biosimilárním infliximabem. British Journal of Dermatology, české vydání, 6, 2018:68–71.
795. Cetkovská P.: Pustulózní psoriáza a příbuzné postulózní kožní nemoci. British Journal of Dermatology, české vydání, 6, 2018:72–76.
796. Kylarová M., Cetkovská P.: Diferenciální diagnóza otoků končetin a možnosti jejich léčby. Farmakoterapeutická revue, 3, 2018:591–596.
797. Novák M.: Kožní choroby z povolání, jejich vyšetřování a terapie. Medicína pro praxi, 15, 2018:53–56.
798. Novák M.: Kontaktní dermatitida po styku s chmelem. Chmelařská ročenka 2018, 1 vyd. Praha: Výzkumný ústav pivovarský a sladařský, 2018: 357–360.
799. Panzner P., Vachová M., Vlas T., Vítovcová P., Brodská P., Malý M.: Cross-sectional study on sensitization to mite and cockroach allergen components in allergy patients in the Central European region. Clinical and Translational Allergy [online], 8, 2018:nestránkováno.
800. Pizinger K.: Adalimumab v dermatologii. Remedia, 28, 2018:288–289.
801. Vachek J., Motáň V., Zakiyanov O., Hrnčiříková A., Motáň J., Ciferská H., Tesař V., Balážiová E., Böhm J., Čapoun O., Danzig V., Hartl P., Hess Z., Foral D., Jedlička M., Keller J., Krátký J., Maxová K., Říčař J., Sattran T., Štumar J., Trachta P., Vonke I., Weissová I.: Akutní stavy ve vnitřním lékařství. 1 vyd. Praha: Maxdorf, 2018: 393.

DĚTSKÁ KLINIKA CLINIC OF PEDIATRICS

760. Cvalínová D., Schwarzová V., Fremuth J., Sládková E., Sýkora J.: Retrospektivní analýza tupých traumat lbi v letech 2010–2014 na Dětské klinice FN a LF UK Plzeň. Česko-slovenská pediatrie, 73, 2018:132–138.
761. Čadová M., Mocková A., Dort J., Huml M., Votava T., Vondráková R., Černý M., Pádr R.: Neobvyklá příčina absence pulzace femorálních arterií u novorozence. Pediatrie pro praxi, 19, 2018:286–289.

762. Fingerhutová Š., Dallos T., Bouchalová K., Brejchová I., Fráňová J., Jančová E., Jarošová K., Kobrová K., Macků M., Malcová H., Minxová L., Němcová D., Schüller M., Skalická E., Vargová V., Doležalová P.: Péče o pacienty s autoinflamatorními onemocněními: Česko-slovenská adaptace překladu evropských doporučení SHARE. Česko-slovenská pediatrie, 73, 2018:209–220.
763. Fingerhutová Š., Dallos T., Bouchalová K., Brejchová I., Fráňová J., Jančová E., Jarošová K., Kobrová K., Macků M., Malcová H., Minxová L., Němcová D., Schüller M., Skalická E., Vargová V., Doležalová P.: Péče o pacienty s autoinflamatorními onemocněními: Česko-slovenská adaptace překladu evropských doporučení SHARE. Česká revmatologie, 26, 2018:8–22.
764. Habeb A., Flanagan S., Zulali M., Abdullah M., Pomahačová R., Boyadzhiev V., Colindres L., Godoy G., Vasanthi T., Saif R., Setoodeh A., Haghighi A., Haghighi A., Shaalan Y., Hattersley A., Ellard S., Franco E.: Pharmacogenomics in diabetes: outcomes of thiamine therapy in TRMA syndrome. Diabetologia, 61, 2018:1027–1036.
765. Hejnalová M., Vohradská P., Pomahačová R., Jaklová R., Drahokoupilová V., Kopřivová M., Milichovská L., Zavoral T., Černá M., Šubrt I.: Lériho-Weillův syndrom na podkladě strukturní aberace chromosomu Y (kazuistika). Plzeňský lékařský sborník, neuveden, 2018:117–120.
766. Jehlička P., Huml M., Rajdl D., Mocková A., Matas M., Dort J., Masopustová A.: How To Interpret Elevated Plasmatic Level of High-Sensitive Troponin T in Newborns and Infants?. Physiological Research, 67, 2018:191–195.
767. Kabíček P., Kobr J., Šašek L., Obdržálková Z., Svitálková L., Hůrková V., Zeman J.: Alcohol and drug intoxications in adolescents admitted to paediatric wards in the Czech Republic: 5-year retrospective study 2006–2010. Central European Journal of Public Health, 26, 2018:39–44.
768. Masopustová A., Kreslová M., Sýkora J., Jehlička P., Trefil L., Kobr J.: Endothelial dysfunction in children and young adults: A combined diagnostic approach of plethysmographic and biochemical markers. Advances in Health and Disease, 1 vyd. New York: Nova Science Publishers, Inc., 2018: 189–202.
769. Masopustová A., Jehlička P., Huml M., Votava T., Trefil L., Kreslová M., Sýkora J.: Plethysmographic and Biochemical Markers in the Diagnosis of Endothelial Dysfunction in Pediatric Acute Lymphoblastic Leukemia Survivors – New Applications. Physiological Research, 67, 2018:903–909.
770. Mikulová L., Huml M., Bernardová D., Jičínský M.: Fulminantní průběh stenózy plicních žil. Vox Pediatriae, 18, 2018:26–28.
771. Moláček J., Houdek K., Opatrný V., Fremuth J., Šašek L., Třešková I., Třeška V.: Serious Complications of Intraosseous Access during Infant Resuscitation. European Journal of Pediatric Surgery Reports, 6, 2018:E59–E62.
772. Pomahačová R., Zamboryová J., Paterová P., Fiklík K., Černá Z., Lád V., Skalická E., Huml M., Sýkora J.: Autoimmune disease, familial clustering and thyroid carcinoma coexistent with autoimmune thyroiditis in children and adolescence: A cross-sectional study from the Czech Republic. Biomedical Papers, 162, 2018:289–293.
773. Pomahačová R.: Gastrointestinální a psychické potíže jako příznak život ohrožujícího endokrinního onemocnění. Vox Pediatriae, 18, 2018:14–15.
774. Pomahačová R., Sýkora J., Zamboryová J., Paterová P., Dort J., Dortová E., Šubrt I.: Nové genetické příčiny primární adrenální insuficience. Česko-slovenská pediatrie, 73, 2018:100–103.
775. Sládková E., Pivovarčíková K., Sýkora J.: C3 glomerulopatie – nově definovaná klinická jednotka. Česko-slovenská pediatrie, 73, 2018:139–145.
776. Stožický F.: Zásady posilování kardiovaskulárního zdraví dětí a prevence vzniku a rozvoje časné aterosklerózy v dětském věku. Ateroskleróza, 22, 2018:1211–1217.
777. Sýkora J., Pomahačová R., Kreslová M., Cvalínová D., Štych P., Schwarz J.: Current global trends in the incidence of pediatric-onset inflammatory bowel disease. World Journal of Gastroenterology, 24, 2018:2741–2763.
778. Šebková A., Adamová, Fikrlová Š., Gregorová N., Hanzlová A., Hromádková P., Hrušková A., Hubová T., Jarešová L., Jilichová Nová V., Kmoníčková M., Kozderka C., Letáková H., Malina M., Mališ J., Marušiaková, Mikulová L., Mocková A., Parobková Z., Pechrová E., Petroušová L., Polášková S., Růžičková Z., Sládková E., Šebková K., Tomanová Y., Váchalová J., Valeš J., Veverková A., Zíma Z.: Kasuistiky (nejen) z primární pediatrické praxe II. 1 vyd. Praha: Current Media, 2018: 278.

779. Šeblová J., Knor J., Škulec R., Vaňatka T., Kobr J., Bradna J., Doleček, Šrámek M., Merhaut P., Málek J., Pekara J., Zika J., Miko P., Dudra J.: Urgentní medicína v klinické praxi lékaře. 2 vyd. Praha: Grada Publishing, 2018: 479.
780. Vidunová J., Kreslová M., Sunkovský: Intoxikace v dětském věku aneb první dojem možná klame…. Urgentní medicína, 21, 2018:18–22.

GYNEKOLOGICKO-PORODNICKÁ KLINIKA – CLINIC OF OBSTETRICS AND GYNECOLOGY

1408. Bartáková A., Michalová K., Presl J., Vlasák P., Kosťun J., Bouda J.: CD44 as a cancer stem cell marker and its prognostic value in patients with ovarian carcinoma. Journal of Obstetrics and Gynaecology, 38, 2018:110–114.
1409. Bouda J., Presl J., Vlasák P., Kosťun J., Slunečko R.: Nový pohled na etiopatogenezi ovariálního karcinomu. Aktuální gynekologie a porodnictví, 10, 2018:19–22.
1410. Fiala L., Bob P., Tomeš P.: Ženské sexuální dysfunkce a endometrióza III. Gynekolog, 27, 2018:14–19.
1411. Hudecová J., Hudec A., Novotný Z., Slouka D.: Pregnancy in the scar after myomectomy. Clinical and Experimental Obstetrics & Gynecology, 45, 2018:632–635.
1412. Chytra J., Bouda J.: Screening karcinomu děložního hrdla – cytologie, nebo typizace HPV?. Acta Medicinae, 6, 2018:13–15.
1413. Kališ V., Havíř M.: Příčiny, rozsah a dopad anální/fekální inkontinence na kvalitu života ženy. Gynekolog, 27, 2018:94–100.
1414. Korečko V.: Infekce porodnické rány. Moderní gynekologie a porodnictví, 25, 2018:53–58.
1415. Kosťun J., Pešta M., Slunečko R., Vlasák P., Bouda J., Berezovskiy D., Topolčan O., Novotný Z., Presl J.: Metoda One-Step Nucleic Acid Amplification – jaká je budoucnost zpracování sentinelových uzlin?. Česká gynekologie, 83, 2018:57–61.
1416. Kosťun J., Vlasák P., Bouda J., Berezovskiy D., Presl J.: Význam chirurgie ovariálního karcinomu. Aktuální gynekologie a porodnictví, 10, 2018:10–13.
1417. Králíčková M., Fiala L., Lošan P., Tomeš P., Vetvicka V.: Altered Immunity in Endometriosis: What Came First?. Immunological Investigations, 47, 2018:569–582.
1418. Kučera R., Babuška V., Ulčová-Gallová Z., Kulda V., Topolčan O.: Follicular fluid levels of anti-Mullerian hormone, insulin-like growth factor 1 and leptin in women with fertility disorders. Systems biology in reproductive medicine, 64, 2018:220–223.
1419. Malíčková K., Ulčová-Gallová Z.: Imunologická laboratorní vyšetření u žen, které plánují odklad mateřství do vyššího věku. Zdravotnické noviny (Ambit Media), Neuveden, 2018:19–21.
1420. Maritschnegg E., Heitz F., Pecha N., Bouda J., Trillsch F., Grimm C., Vanderstichele A., Agreiter C., Harter P., Obermayr E., Vergote I., Zeillinger R., Speiser P.: Uterine and Tubal Lavage for Earlier Cancer Detection Using an Innovative Catheter: A Feasibility and Safety Study. International Journal of Gynecological Cancer, 28, 2018:1692–1698.
1421. Ondič O., Ferko R., Kičinová J., Bouda J., Kinkorová-Luňáčková I., Kupcová L., Zůchová M., Chytra J., Waloschek T., Tůmová M., Alaghehbandan R., Němcová J.: Significance of bizarre cells in cervical screening liquid-based cytology: A prospective study of 15 cases. Cytopathology, 29, 2018:58–62.
1422. Presl J., Bouda J., Vlasák P., Kosťun J., Berezovskiy D.: Hereditární riziko ovariálního karcinomu a profylaktická opatření. Aktuální gynekologie a porodnictví, 10, 2018:14–18.
1423. Presl J., Bouda J., Vlasák P., Kosťun J., Berezovskiy D.: Ovariální karcinom – dědičná dispozice. Moderní gynekologie a porodnictví, 25, 2018:163–170.
1424. Ptáková N., Miesbauerová M., Kosťun J., Grossmann P., Šidlová H., Pavelka J., Presl J., Alaghehbandan R., Bouda J., Ondič O.: Immunohistochemical and selected genetic reflex testing of all uterine leiomyosarcomas and STUMPs for ALK gene rearrangement may provide an efeective screening tool in identifying uterine ALK-rearranged mesenchymal tumors. Virchows Archiv, 473, 2018:583–590.
1425. Rušavý Z., Mašata J., Švabík K., Hubka P., Zvára K., Martan A.: Are the same tapes really the same? Ultrasound study of laser-cut and mechanically cut TVT-O post-operative behavior. International Urogynecology Journal, 29, 2018:1335–1340.

1426. Rušavý Z., Šmíd D.: Management fekální inkontinence. Gynekolog, 27, 2018:111–117.
1427. Slouka D., Honnerová M., Hošek P., Matas A., Sláma K., Landsmanová J., Kučera R.: Risk factors for failure of continuous positive airway pressure treatment in patients with ob- structive sleep apnoea. Biomedical Papers, 162, 2018:134–138.
1428. Smažinka M., Koželuhová J.: Diagnostický algoritmus u pacientky s anální/fekální inkontinencí. Gynekolog, 27, 2018:101–110.
1429. Špaček J., Kalousek I., Jílek P., Bavor J., Bendová M., Bočková I., Bouda J., Buchta V., Halada P., Hořejší J., Chovanec, Kalousek Š., Kestřánek J., Kopecký P., Košťál M., Kříž JT., Kudela M., Laco J., Liebichová I., Ondrová D., Otčenášek M., Petera J., Pilka R., Pospíšilová, Rob L., Robová H., Salavec M., Sedláková I., Sirák I., Sláma J., Štěpán J., Tošner J., Žemličková H.: Vybrané kapitoly z gynekologie. 1 vyd. Praha: Mladá fronta, 2018: 676.
1430. Ulčová-Gallová Z., Pešek M., Haschová M., Chaloupka P., Mukenšnabl P., Cibulka J., Lošan P., Bibková K., Mičanová Z.: Výsledky léčby u vybraných infertilních pacientek s vysokou denzitou endometriálních NK buněk CD56 a CD16. Druhá část. Česká gynekologie, 83, 2018:115–118.
1431. Ulčová-Gallová Z.: Reprodukční imunologie – imunologie a imunopatologie v reprodukční medicíně u žen. Reprodukční medicína. Současné možnosti v asistované reprodukci, 1 vyd. Praha: Mladá fronta, 2018: 497–504.
1432. Ulčová-Gallová Z., Pešek M., Chaloupka P., Mukenšnabl P., Haschová M., Lošan P., Bibková K., Mičanová Z., Cibulka J.: Porovnání hustoty natural killer cells (NK bb) CD56 a CD16 v krvi a v endometriu žen s opakovanými potraty. Plzeňský lékařský sborník, Neuveden, 2018:21–27.
1433. Ulčová-Gallová Z.: Informace z 15. mezinárodního sympozia imunologie reprodukce a 50. výročního mezinárodního koordinačního výboru reprodukční imunologie. Česká gynekologie, 83, 2018:474–476.
1434. Vlasák P., Bouda J., Kosťun J., Berezovskiy D., Presl J.: Nové trendy v systémové léčbě ovariálního karcinomu. Aktuální gynekologie a porodnictví, 10, 2018:4–9.

I. INTERNÍ KLINIKA – FIRST CLINIC OF MEDICINE

2977. Bachleda P., Havránek P., Navrátil P., Němec P., Třeška V., Reischig T.: Organ Transplantation in the Czech Republic. Transplantation, 102, 2018:E304–E305.
2978. Coussement J., Maggiore U., Manuel O., Scemla A., Lopez-Medrano F., Nagler E., Maria Aguado J., Abramowicz D., Rajnochová Bloudíčková S., Reischig T., Viklický O.: Diagnosis and management of asymptomatic bacteriuria in kidney transplant recipients: a survey of current practice in Europe. Nephrology, Dialysis, Transplantation, 33, 2018:1661–1668.
2979. De Falco I., Scafuri U., Tarantino E., Della Cioppa A., Giugliano A., Koutný T., Krčma M.: An evolutionary methodology for estimating blood glucose levels from interstitial glucose measurements and their derivatives. Proceedings – IEEE Symposium on Computers and Communications, Natal, Brazil: Institute of Electrical and Electronics Engineers Inc., 2018: 1158–1163.
2980. De Falco I., Della Cioppa A., Koutny T., Krčma M., Scafuri U., Tarantin E.: Genetic Programming-based induction of a glucose-dynamics model for telemedicine. Journal of Network and Computer Applications, 119, 2018:1–13.
2981. De Falco, Della Cioppa A., Koutný T., Krčma M., Scafuri U., Tarantino E.: An Evolutionary Approach for Estimating the Blood Glucose by Exploiting Interstitial Glucose Measurements. BIOSTEC 2018, Funchal, Madeira, Portugal: SciTePress, Science and Technology Publications, Lda., 2018: 625–632.
2982. Ďuricová D., Dvořáková E., Hradský O., Mitrová K., Durilová M., Koželuhová J., Kohout P., Zárubová K., Bronský J., Hradská N., Bronská E., Adamcová M., Machková N., Hrubá V., Bortlík M., Lukáš M., Malíčková K., Lukáš M.: Vliv expozice anti-TNFα in utero na vývoj imunitního systému exponovaných dětí – kontrolovaná multicentrická studie. Gastroenterologie a hepatologie, 72, 2018:479–485.
2983. Fried M., Svačina Š., Doležalová K., Herlesová J., Karbanová M., Kasalický M., Matoulek M., Müllerová D., Pichlerová, Sadílková A., Sucharda P., Uhlířová L.: Moderní trendy v léčbě obezity a diabetu. 1 vyd. Mlečice: Axonite, 2018: 136.

2984. Gürlich R., Adámek T., Adámková V., Bednářová V., Cetkovský P., Čech P., Ferko A., Duška F., Franeková J., Froněk J., Haber J., Havel E., Horák J., Husa P., Jabor A., Janík V., Kachlík D., Kala Z., Kaštánková V., Kieslichová E., Kočík M., Kolář M., Kostka R., Kučera P., Kudla M., Kysela P., Levý M., Lindner J., Lischke R., Marada T., Maruna P., Mašata J., Matějovič M., Mráček M., Neoral Č., Salaj P., Šenkeříková R., Šimša J., Špaček M., Šperl J., Teplan V., Ulrych J., Vernerová Z., Vyhnánek F., Zajak J., Zbořil P.: Peritonitis. 1 vyd. Praha: Maxdorf, 2018: 264.
2985. Jarkovská D., Marková M., Horák J., Nalos L., Beneš J., AL-Obeidallah M., Tůma Z., Švíglerová J., Kuncová J., Matějovič M., Štengl M.: Cellular mechanisms of myocardial depression in porcine septic shock. Frontiers in Physiology, 9, 2018:nestránkováno.
2986. Karvunidis T., Raděj J., Lysák D., Matějovič M.: Život ohrožující orgánové infiltrace u akutní myeloidní leukemie – kazuistiky. Transfuze a hematologie dnes, 24, 2018:123–127.
2987. Karvunidis T., Reischig T., Matějovič M.: Cytomegalovirové infekce v intenzivní péči: léčit, nebo ignorovat?. Anesteziologie & intenzivní medicína, 29, 2018:275–282.
2988. Karvunidis T., Lysák D., Matějovič M.: Dospělý onkologický nemocný v intenzivní péči. Je již čas říci „ano, zvážíme to“ než říkat „ne“?!. Transfuze a hematologie dnes, 24, 2018:6–13.
2989. Kielberger L., Beneš J.: Vybrané aspekty péče o dárce orgánů s mozkovou smrtí. Anesteziologie & intenzivní medicína, 29, 2018:23–32.
2990. Kotton C., Kumar D., Caliendo A., Huprikar S., Chou S., Danziger-Isakov L., Humar A., Hayden R., Hirsch H., Lazzarotto T., Preiksaitis J., Abate D., Bestard O., Carbone J., Kaminski H., Khanna R., Sester M., Kotton C., Barcan L., Blumberg E., Harrison J., Kamar N., Mueller N., Reischig T., Singh N., Snydman D., Tedesco-Silva H., Thomson D., Zamora M., Huprikar S.: The Third International Consensus Guidelines on the Management of Cytomegalovirus in Solid-organ Transplantation. Transplantation, 102, 2018:900–931.
2991. Kotyza J., Balihar K., Nosek V., Koželuhová J.: Fistulizující forma Crohnovy nemoci – kuriózní komplikace. Postgraduální gastroenterologie & hepatologie, 4, 2018:149–152.
2992. Koželuhová J.: Klinické příznaky idiopatických střevních zánětů. Postgraduální gastroenterologie & hepatologie, 4, 2018:7–12.
2993. Koželuhová J., Balihar K., Zdrhová L.: Diagnostika poruch motility gastrointestinálního traktu. Vnitřní lékařství, 64, 2018:30–39.
2994. Krejčí H., Andělová K., Anderlová K., Bláha J., Čechurová D., Černý M., Dvořák V., Kokrdová Z., Krejčí V., Pařízek A., Procházka M., Šimják P., Ľubuský M.: Gestační diabetes mellitus. Mezioborová spolupráce. Česká gynekologie, 83, 2018:397–406.
2995. Lukáš K., Hoch J., Nevoral J., Kohout P., Koželuhová J., Ambrožová H., Balihar K., Coubalová Š., Douda L., Dušek T., Hrabák P., Hrabák P., Jech Z., Jirásek V., Keil R., Kocián P., Kocna P., Kohoutová M., Kojecký V., Kotlas J., Kotyza J., Kučera M., Lahoda Brodská H., Lambert L., Machala L., Malíčková K., Němec L., Nováková Z., Novotný A., Novotný V., Örhalmi J., Pařízek A., Pazdírek F., Pokorný J., Prokopová L., Stejskal F., Šípek A., Škába R., Špičák, Šroubková R., Tomášek J., Uhlík J., Valinová M., Vaňousová D., Vagnerová R., Vejmelka J., Vidim T., Zádorová Z., Zavoral M., Zdeňková A.: Nemoci střev. 1 vyd. Praha: Grada Publishing, 2018: 712.
2996. Martínek J., Svecova H., Vackova Z., Doležel R., Ngo O., Krajciova J., Kieslichova E., Janousek R., Pazdro A., Haruštiak T., Zdrhová L., Loudova P., Stirand P., Spicak J.: Per-oral endoscopic myotomy (POEM): mid-term efficacy and safety. Surgical Endoscopy, 32, 2018:1293–1302.
2997. Matějovič M.: Jak se daří srdci, tak se daří ledvinám a naopak: co nového u akutního kardiorenálního syndromu?. Medicína po promoci, 19, 2018:183–185.
2998. Matějovič M.: Čas pro FRexit? Aneb je debata o volbě roztoku u konce?. Postgraduální nefrologie, 16, 2018:18–20.
2999. Matějovič M.: Jak se daří srdci, tak se daří ledvinám a naopak: co nového u akutního kardiorenálního syndromu?. Postgraduální nefrologie, 16, 2018:8–10.
3000. Miklíková M., Jarkovská D., Čedíková M., Švíglerová J., Kuncová J., Nalos L., Kubíková T., Liška V., Holubová M., Lysák D., Králíčková M., Vištejnová L., Štengl M.: Beneficial Effects of Mesenchymal Stem Cells on Adult Porcine Cardiomyocytes in Non-Contact Co-Culture. Physiological Research, 67, 2018:S619-S631.

3001. Opatrná S.: Prodloužené trvání noční hemodialýzy a změny v profilech plazmatických metabolitů-komentář. Postgraduální nefrologie, XVI, 2018:20–20.
3002. Opatrná S.: Koncentrace kalia v dialyzátu a v séru, mortalita a arytmie u hemodialyzovaných pacientů: výsledky studie DOPPS-komentář. Postgraduální nefrologie, XVI, 2018:18–18.
3003. Opatrná S.: Riziko infekční endokarditidy u nemocných s terminálním selháním ledvin-komentář. Postgraduální nefrologie, XVI, 2018:22–22.
3004. Opatrná S.: Randomizovaná překřížená studie ultrafiltrace řízené biologickou zpětnou vazbou podle monitorování objemu krve ke snížení výskytu epizod intradialytické hypotenze při hemodialýze-komentář. Postgraduální nefrologie, XVI, 2018:21–21.
3005. Opatrná S.: Vztah mezi peritoneální expozicí glukóze a jejím degradačním produktům s charakteristikami peritoneální membrány u PD pacientů: sekundární analýza studie balANZ-komentář. Postgraduální nefrologie, XVI, 2018:13–13.
3006. Pazdiora P., Jelínková H., Švecová M., Eiselt J., Malánová L.: Zkušenosti s očkováním proti chřipce u pacientů dialyzačních středisek v Plzeňském kraji v sezóně 2017/2018. Zprávy Centra epidemiologie a mikrobiologie, 27, 2018:97–99.
3007. Pelikánová T., Bartoš V., Andělová K., Bouček P., Broulík P., Brunová J., Cinek O., Daneš L., Dorková Z., Dryáková M., Haluzík M., Havlová V., Hercogová J., Hrachovinová T., Jirkovská A., Karetová D., Komers R., Kožnarová R., Lebl J., Lupínek P., Petruželková L., Průhová Š., Rušavý Z., Saudek F., Sechser T., Sopková Z., Sosna T., Staněk V., Ščigel V., Škrha J., Šumník Z., Tkáčová R., Válek J., Venháčová J., Viklický O., Vítková Z., Vlasáková Z., Vondra K., Vondrová H., Zamrazil V.: Praktická diabetologie. 6 vyd. Praha: Maxdorf, 2018: 814.
3008. Pešek M., Balihar K., Bittenglová R., Zdrhová L.: Sarkoidóza a gastroezofageální reflux. Studia Pneumologica et Phthiseologica, 78, 2018:153–157.
3009. Reischig T., Kačer M., Hrubá P., Hermanová H., Hes O., Lysák D., Kormunda S., Bouda M.: Less renal allograft fibrosis with valganciclovir prophylaxis for cytomegalovirus compared to high-dose valacyclovir: a parallel group, open-label, randomized controlled trial. BMC Infectious Diseases, 18, 2018:573–580.
3010. Rušavý Z., Picková K., Daňková M., Fatková R.: Jak počítat sacharidy. 1 vyd. Praha: Maxdorf, 2018: 107.
3011. Satinský I., Havel E., Bezděk K., Hanke I., Káňová M., Kohout P., Maňák J., Maňásek V., Matek J., Novák F., Novák I., Oliverius M., Poledník J., Šenkyřík M., Šerclová Z., Těšínský P., Urbánek L., Zadák Z.: Klinická výživa v chirurgii – doporučení ESPEN s konsenzuálním hlasováním pracovní skupiny SKVIMP : klinický doporučený postup. Rozhledy v chirurgii, 97, 2018:P1–P9.
3012. Smažinka M., Koželuhová J.: Diagnostický algoritmus u pacientky s anální/fekální inkontinencí. Gynekolog, 27, 2018:101–110.
3013. Šrámek J., Karvunidis T., Lysák D., Harazim M., Karas M., Jindra P.: Hemofagocytární lymfohistiocytóza u dospělých: Review a kazuistika. Vnitřní lékařství, 64, 2018:300–307.
3014. Štěpánková L., Baxa J., Pešek J.: Recidivující tromboembolie jako první projev plicního karcinomu – kasuistiky. Kazuistiky v angiologii, 5, 2018:30–34.
3015. Štěrbáková G., Balihar K.: Budd-Chiariho syndrom a polycythaemia vera – kazuistika a rozvaha nad antikoagulační léčbou. Kazuistiky v angiologii, 5, 2018:16–18.
3016. Tesař V., Vachek J., Hrušková Z., Matějovič M., Reiterová J., Ryšavá R., Slíva J., Viklický O., Zakiyanov O., Zemanová M.: Moderní farmakoterapie v nefrologii: racionální volba účinné a bezpečné medikace. 1 vyd. Praha: Maxdorf, 2018: 354.
3017. Vachek J., Motáň V., Zakiyanov O., Hrnčiříková A., Motáň J., Ciferská H., Tesař V., Balážiová E., Böhm J., Čapoun O., Danzig V., Hartl P., Hess Z., Foral D., Jedlička M., Keller J., Krátký J., Maxová K., Říčař J., Sattran T., Štumar J., Trachta P., Vonke I., Weissová I.: Akutní stavy ve vnitřním lékařství. 1 vyd. Praha: Maxdorf, 2018: 393.
3018. Volovár Š., Tancošová R., Rokyta R.: Bridging anticoagulation therapy. Cor et Vasa, 60, 2018:E400-E406.
3019. Wierzbowska A., Wawrzyniak E., Pluta A., Robak T., Mazur G., Dmoszynska A., Čermák J., Oriol A., Lysák D., Arthur C., Doyle M., Xiu L., Ravandi F., Kantarjian H.: Decitabine improves response rate and prolongs progression-free survival in older patients with newly diagnosed acute myeloid leukemia and with monosomal karyotype: A subgroup analysis of the DACO-016 trial. American Journal of Hematology, 93, 2018:E125–E127.

3020. Žourek M., Kyselová P., Čechurová D., Rušavý Z.: Acute glycemic changes in brain and subcutaneous tissue measured by continuous glucose monitoring system in hereditary hypertriglyceridemic rat. Physiological Research, 67, 2018:127–131.

II. INTERNÍ KLINIKA – SECOND CLINIC OF MEDICINE

2017. Dulíček P., Ivanová E., Košťál M., Sadílek P., Beránek M., Žák P., Hirmerová J.: Analysis of Risk Factors of Stroke and Venous Thromboembolism in Females With Oral Contraceptives Use. Clinical and Applied Thrombosis/Hemostasis, 24, 2018:797–802.
2018. Filipovský J.: Arteriální hypertenze ve stáří. Vnitřní lékařství, 64, 2018:987–992.
2019. Filipovský J., Mlíková Seidlerová J., Ceral J., Vysocanova P., Spac J., Soucek M., Rihacek I., Mateřánková M., König P., Rosolová H.: A multicentre study on unattended automated office blood pressure measurement in treated hypertensive patients. Blood Pressure, 27, 2018:188–193.
2020. Hájek R., Maisnar V., Krejčí M., Minařík J., Radocha J., Jelínek T., Kessler P., Pour L., Špička I., Sandecká V., Jungová A., Adam Z., Gregora E., Pavlíček P., Pika T., Ryšavá R., Skácelíková E., Straub J., Demitrovičová Ľ., Hudeček J., Mistrík M., Roziaková Ľ., Štecová N., Štefániková Z., Wild A.: Diagnostika a léčba mnohočetného myelomu 2018. Doporučení vypracované Ćeskou myelomovou skupinou, Myelomovou sekcí České hematologické společnosti a Slovenskou Myelómovou Spoločnosťí pro diagnostiku a léčbu mnohočetného myelomu. Transfuze a hematologie dnes, 24, 2018:1–160.
2021. Hajšmanová Z., Šigutová P., Lavičková A.: Repeated Administration of Idarucizumab to a Patient with Dabigatran Overdose. Hamostaseologie, 38, 2018:39–42.
2022. Hirmerová J.: Farmakologická terapie symptomů chronické žilní insuficience dolních končetin. Interní medicína pro praxi, 20, 2018:227–232.
2023. Hirmerová J., Mlíková Seidlerová J., Chudáček Z.: The Prevalence of Concomitant Deep Vein Thrombosis, Symptomatic or Asymptomatic, Proximal or Distal, in Patients With Symptomatic Pulmonary Embolism. Clinical and Applied Thrombosis/Hemostasis, 24, 2018:1352–1357.
2024. Karetová D., Hirmerová J., Matuška J.: 2017 ESC Guidelines on the diagnosis and treatment of peripheral arterial diseases, in collaboration with the European Society for Vascular Surgery (ESVS). Summary of the document prepared by the Czech Society of Cardiology and the Czech Society of Angiology. Cor et Vasa, 60, 2018:E183-E204.
2025. Lobo J., Garcia-Fuertes J., Trujillo-Santos J., Merah A., Blanco-Molina M., Casado I., Hirmerová J., De Miguel J., Salgado E., Monreal M.: Anticoagulant therapy for venous thromboembolism in patients with inflammatory bowel disease. European Journal of Gastroenterology & Hepatology, 30, 2018:526–530.
2026. Mayer Jr. O., Bruthans J., Mlíková Seidlerová J., Karnosová P., Vaněk J., Hronová M., Gelžinský J., Cvíčela M., Wohlfahrt, Cífková R., Filipovský J.: Prospective study of metabolic syndrome as a mortality marker in chronic coronary heart disease patients. European Journal of Internal Medicine, 47, 2018: 55–61.
2027. Mayer Jr. O., Mlíková Seidlerová J., Černá V., Kučerová A., Karnosová P., Hronová M., Wohlfahrt, Fuchsová R., Filipovský J., Cífková R., Topolčan O., Pešta M.: Serum Vitamin D Status, Vitamin D Receptor Polymorphism, and Glucose Homeostasis in Healthy Subjects. Hormone and Metabolic Research, 50, 2018:56–64.
2028. Mayer O., Bruthans J., Rychecká M.: Změny úrovně sekundární prevence ischemické choroby srdeční mezi lety 1995–2017 v České republice: porovnání studií EUROASPIRE I, II, III, IV a V. Vnitřní lékařství, 64, 2018:1190–1199.
2029. Nussbaumerová B., Rosolová H., Křížek M., Šefrna F., Racek J., Müller L., Sindberg C.: Chromium Supplementation Reduces Resting Heart Rate in Patients with Metabolic Syndrome and Impaired Glucose Tolerance. Biological Trace Element Research, 183, 2018:192–199.
2030. Nussbaumerová B., Rosolová H.: Diagnostika srdečního selhání: nová klasifikace srdečního selhání. Vnitřní lékařství, 64, 2018:847–851.
2031. Nussbaumerová B., Rosolová H.: Epidemiologie hypercholesterolemie. Vnitřní lékařství, 64, 2018:30–37.

2032. Seidlerová J., Gelžinský J., Mateřánková M., Ceral J., König P., Filipovský J.: In the aftermath of SPRINT: further comparison of unattended automated office blood pressure measurement and 24-hour blood pressure monitoring. Blood Pressure, 27, 2018:256–261.
2033. Soška V., Karásek D., Blaha V., Cífková R., Freiberger T., Kraml P., Piťha J., Rosolová H., Štulc T., Urbanová Z., Vrablík M.: Souhrn konsensu EAS týkajícího se kauzálního vztahu mezi lipoproteiny o nízké hustotě a aterosklerotickými kardiovaskulárními onemocněními zpracovaný výborem České společnosti pro aterosklerózu. Vnitřní lékařství, 64, 2018:1124–1128.
2034. Šedivý J., Hromádka M., Baxa J., Mlíková Seidlerová J., Rokyta R.: Fibrózní poškození myokardu u nemocných se systémovou sklerodermií. Plzeňský lékařský sborník, 2018, 2018:145–151.
2035. Šlechtová J., Hajšmanová Z.: Získaná hemofilie A. Farmakoterapie, 5, 2018:29–30.
2036. Tihonoff V., Kuznetsova T., Thijs L., Cauwenberghs N., Stolarz-Skrzypek K., Mlíková Seidlerová J., Malyutina S., Gilis-Malinowska N., Swierblewska E., Kawecka-Jaszcz K., Filipovský J., Narkiewicz K., Lip G., Casiglia E., Staessen J.: Ambulatory blood pressure and long-term risk for atrial fibrillation. Heart, 104, 2018:1263–1270.
2037. Vrablík M., Piťha J., Bláha V., Cífková R., Freiberger T., Kraml P., Rosolová H., Soška V., Štulc T., Urbanová Z., Vaverková H.: Stanovisko výboru České společnosti pro aterosklerózu k doporučením ESC/EAS pro diagnostiku a léčbu dyslipidemií z roku 2016. Klinická biochemie a metabolismus, 26, 2018:55–64.
2038. Vrablík M., Piťha J., Bláha V., Cífková R., Freiberger T., Kraml P., Rosolová H., Soška V., Štulc T., Urbanová Z., Vaverková H.: Stanovisko výboru České společnosti pro aterosklerózu k doporučením ESC/EAS pro diagnostiku a léčbu dyslipidemií z roku 2016. Vnitřní lékařství, 64, 2018:9–16.
2039. Widimský J., Filipovský J., Ceral J., Cífková R., Linhart A., Monhart V., Rosolová H., Mlíková Seidlerová J., Souček M., Špinar J., Tesař V., Vítovec J., Zelinka T.: Doporučení pro diagnostiku a léčbu arteriální hypertenze ČSH 2017. Hypertenze a kardiovaskulární prevence, 7, 2018:1–19.
2040. Widimský J., Filipovský J., Ceral J., Cífková R., Linhart A., Monhart V., Rosolová H., Mlíková Seidlerová J., Souček M., Špinar J., Tesař V., Vítovec J., Zelinka T.: Diagnostické a léčebné postupy u arteriální hypertenze – verze 2017. Doporučení České společnosti pro hypertenzi. Hypertenze a kardiovaskulární prevence, 7, 2018:1–27.
2041. Widimský J., Filipovský J., Ceral J., Cífková R., Linhart A., Monhart V., Rosolová H., Mlíková Seidlerová J., Souček M., Špinar J., Tesař V., Vítovec J., Zelinka T.: Diagnostické a léčebné postupy u arteriální hypertenze – verze 2017. Doporučení České společnosti pro hypertenzi. Vnitřní lékařství, 64, 2018:771–796.
2042. Windrichová J., Kučera R., Fuchsová R., Topolčan O., Fiala O., Svobodová J., Fínek J., Slípková D.: An Assessment of Novel Biomarkers in Bone Metastatic Disease Using Multiplex Measurement and Multivariate Analysis. Technology in Cancer Research and Treatment, 17, 2018:1–7.

KARDIOLOGICKÁ KLINIKA – CARDIOLOGICAL CLINIC

1. Aminian A., Saito S., Takahashi A., Bernat I., Jobe R., Kajiya T., Gilchrist I., Louvard Y., Kiemeneij F., van Royen N., van Leeuwen M., Yamazaki S., Matsukage T., Iglesias J., Rao S.: Impact of sheath size and hemostasis time on radial artery patency after transradial coronary angiography and intervention in Japanese and non-Japanese patients: A substudy from RAP and BEAT (Radial Artery Patency and Bleeding, Efficacy, Adverse evenT) randomized multicenter trial. Catheterization and Cardiovascular Interventions, 92, 2018:844–851.
2. Bernat I., Horák, Mates, Branny, Červinka, Kala, Kmoníček, Kočka V., Kovárník T., Pešl, Šťásek J., Varvařovský I., Želízko : Odborné stanovisko České asociace intervenční kardiologie a České kardiologické společnosti. Podmínky pro provádění diagnostických a léčebných kardiologických invazivních výkonů v režimu jednodenní péče (propuštění ve stejný den nebo ambulantní režim). Cor et Vasa, 60, 2018:236–239.
3. Bonnefoy-Cudraz E., Bueno H., Casella G., De Maria E., Fitzsimons D., Halvorsen S., Hassager C., Iakobishvili Z., Magdy A., Marandi T., Mimoso J., Parkhomenko A., Price S., Rokyta R., Roubille F., Serpytis P., Shimony A., Stepinska J., Tint D., Trendafilova E., Tubaro M., Vrints C., Walker D., Zahger D., Zima E., Zukermann R., Lettino M.: Editor's Choice – Acute Cardiovascular Care Association Position Paper on Intensive Cardiovascular Care Units: An update on their definition, structure, organisation and function. European Heart Journal: Acute Cardiovascular Care, 7, 2018:80–95.

4. Brož P., Rajdl D., Novák J., Hromádka M., Racek J., Trefil L., Zeman V.: High-sensitivity troponins after a standardized 2-hour treadmill run. Journal of Medical Biochemistry, 37, 2018:364–372.
5. Duršpek J., Baxa J., Šedivý J., Rajdl D., Hromádka M., Lhotský J., Rokyta R.: Should we fear infarct-like myocarditis?. Cor et Vasa, 60, 2018:E607–E614.
6. Hutyra M., Paleček T., Hromádka M.: The use of echocardiography in acute cardiovascular care. Summary of the document prepared by the Czech Society of Cardiology. Cor et Vasa, 60, 2018:e70–e88.
7. Jirouš Š., Bernat I., Duršpek J., Rokyta R.: Patent hemostasis and comparison of two compression devices after transradial coronary catheterization and intervention. Cor et Vasa, 60, 2018:E122-E126.
8. Jolly S., Cairns J., Lavi S., Cantor W., Bernat I., Cheema A., Moreno R., Kedev S., Stankovic G., Rao S., Meeks B., Chowdhary S., Gao P., Sibbald M., Velianou J., Mehta S., Tsang M., Sheth T., Džavík V.: Thrombus Aspiration in Patients With High Thrombus Burden in the TOTAL Trial. Journal of the American College of Cardiology, 72, 2018:1589–1596.
9. Lhotský J.: Zátěžové testy u aortálních vad. Kardiológia pre prax, 16, 2018:82–85.
10. Moťovská Z., Hlinomaz O., Kala P., Hromádka M., Knot J., Varvařovský I., Dušek J., Jarkovský J., Miklík R., Rokyta R., Toušek F., Kramáriková P., Svoboda M., Majtan B., Šimek S., Branny M., Mrózek J., Červinka P., Ostransky J., Widimský P.: 1-Year Outcomes of Patients Undergoing Primary Angioplasty for Myocardial Infarction Treated With Prasugrel Versus Ticagrelor. Journal of the American College of Cardiology, 71, 2018:371–381.
11. Šedivý J., Hromádka M., Baxa J., Mlíková Seidlerová J., Rokyta R.: Fibrózní poškození myokardu u nemocných se systémovou sklerodermií. Plzeňský lékařský sborník, 2018, 2018:145–151.
12. Štěpánková L., Baxa J., Pešek J.: Recidivující tromboembolie jako první projev plicního karcinomu – kasuistiky. Kazuistiky v angiologii, 5, 2018:30–34.
13. Vančata R., Lhotský J., Beránek V., Krištof J., Rokyta R.: Srdeční postižení u suicidální intoxikace oxidem uhelnatým s rysy toxické i stresové kardiomyopatie: kazuistika. Vnitřní lékařství, 64, 2018:63–67.
14. Volovár Š., Tancošová R., Rokyta R.: Bridging anticoagulation therapy. Cor et Vasa, 60, 2018:E400–E406.

KLINIKA ANESTEZIOLOGIE, RESUSCITACE A INTENZIVNÍ MEDICÍNY – CLINIC OF ANESTESIOLOGY, RESUSCITATION AND INTENSIVE MEDICINE

374. Beneš J., Černý V.: Fluid therapy and endothelial glycocalyx layer. On the track of the water-phobic Bigfoot. Minerva Anestesiologica, 84, 2018:1007–1009.
375. Holečková I., Kletečka J., Štěpánek D., Žídek S., Bludovský D., Pouska J., Mautner P., Přibáň V.: Cognitive impairment measured by event-related potentials during early and late postoperative period following intravenous or inhalation anaesthesia. Clinical Neurophysiology, 129, 2018:246–253.
376. Hryciow M.: Invalidním důchodem proti sociálnímu stresu?. Praktický lékař, 98, 2018:182–186.
377. Jarkovská D., Marková M., Horák J., Nalos L., Beneš J., AL-Obeidallah M., Tůma Z., Švíglerová J., Kuncová J., Matějovič M., Štengl M.: Cellular mechanisms of myocardial depression in porcine septic shock. Frontiers in Physiology, 9, 2018:nestránkováno.
378. Kielberger L., Beneš J.: Vybrané aspekty péče o dárce orgánů s mozkovou smrtí. Anesteziologie & intenzivní medicína, 29, 2018:23–32.
379. Kozák J., Lejčko J., Vrba I., Berka I., Černý R., Doležal T., Fricová J., Gabrhelík T., Hakl M., Halačová M., Hess L., Holanová P., Hřib R., Javůrková A., Málek J., Mališ J., Michálek P., Neradilek F., Papežová H., Pařízek A., Pokorná P., Popov P., Raudenská J., Rokyta R., Sláma O., Slíva J., Šléglová O., Vondráčková D., Yamamotová A.: Opioidy. 1 vyd. Praha: Mladá fronta, 2018: 462.
380. Lejčko J., Gabrhelík T.: Současné postavení kortikoidů v regionální anestezii a analgezii. Anesteziologie & intenzivní medicína, 29, 2018:151–157.
381. Liška V., Třeška V., Mírka H., Vyčítal O., Brůha J., Haidingerová L., Beneš J., Tonar Z., Pálek R., Rosendorf J.: Možnosti experimentálního ovlivnění regenerace jaterního parenchymu v souvislosti s ligací větví portální žíly. Rozhledy v chirurgii, 97, 2018:239–245.

382. Liška V., Třeška V., Mírka H., Vyčítal O., Brůha J., Haidingerová L., Tégl V., Beneš J., Mlejnková-Dvořáková V., Tonar Z., Pálek R., Rosendorf J., Bajcurová K.: Experimentální regenerace jater. Nejvýznamnější inovace v medicíně, 1 vyd. Mlečice: Axonite, 2018: 105–112.
383. Pouska J., Astapenko D., Tégl V., Beneš J., Černý V.: Podání bolusu 500 ml fyziologického roztoku nevede k bezprostřednímu poškození endoteliální glykokalyx stanovitelnému hodnocením sublingvální mikrocirkulace. Anesteziologie & intenzivní medicína, 29, 2018:322–327.
384. Pouska J., Kletečka J.: Perioperační antitrombotická terapie. Postgraduální medicína, 20, 2018:534–538.
385. Pouska J., Tégl V., Astapenko D., Černý V., Lehmann C., Beneš J.: Impact of Intravenous Fluid Challenge Infusion Time on Macrocirculation and Endothelial Glycocalyx in Surgical and Critically Ill Patients. BioMed Research International, Neuveden, 2018:nestránkováno.
386. Rokyta R., Lejčko J., Houdek K., Trefil L., Nedvídek J., Fricová J., Holeček V.: The glycation products before and after therapy for acute and chronic pain. Physiological Research, 67, 2018:S685-S688.
387. Suchý D., Lejčko J.: Léčba chronické bolesti u zánětlivých revmatických onemocnění. Vnitřní lékařství, 64, 2018:209–217.
388. Šmíd D., Zatloukal J., Kural T., Fichtl J., Opatrný V., Moláček J.: Využití viskoelastických metod v chirurgii. Rozhledy v chirurgii, 97, 2018:229–233.
389. Vančata R., Lhotský J., Beránek V., Krištof J., Rokyta R.: Srdeční postižení u suicidální intoxikace oxidem uhelnatým s rysy toxické i stresové kardiomyopatie: kazuistika. Vnitřní lékařství, 64, 2018:63–67.
390. Zatloukal J., Beneš J.: Perioperační hemodynamická nestabilita, současné možnosti diagnostiky a léčby. Postgraduální medicína, 20, 2018:528–533.
391. Židková A., Zatloukal J., Kuta J., Beneš J.: Riziko fatálních infekčních komplikací u pacientů po splenektomii, můžeme jim předcházet?. Plzeňský lékařský sborník: Supplementum, 2018, 2018:61–64.

KLINIKA INFEKČNÍCH NEMOCÍ A CESTOVNÍ MEDICÍNY – CLINIC OF INFECTION DISEASES AND TRAVEL MEDICINE

582. Arenas-Pinto A., Grund B., Sharma S., Martinez E., Cummins N., Fox J., Klingman L., Sedláček D., Collins S., Flynn P., Chasanov W., Kedem E., Katlama C., Sierra-Madero J., Afonso C., Brouwers P., Cooper D.: Risk of Suicidal Behavior With Use of Efavirenz: Results from the Strategic Timing of Antiretroviral Treatment Trial. Clinical Infectious Diseases, 67, 2018:420–429.
583. Gokengin D., Oprea C., Begovac J., Horban A., Zeka A., Sedláček D., Allabergan B., Almamedova E., Balayan T., Banhegyi D., Bukovinova P., Chkhartishvili N., Damira A., Deva E., Elenkov I., Gashi L., Gexha-Bunjaku D., Hadciosmanovic V., Harxhi A., Holban T., Jevtovic D., Jilich D., Kowalska J., Kuvatova D., Ladnaia N., Mamatkulov A., Marjanovic A., Nikolova M., Poljak M., Ruutel K., Shunnar A., Stevanovic M., Trumova Z., Yurin O.: HIV care in Central and Eastern Europe: How close are we to the target?. International Journal of Infectious Diseases, 70, 2018:121–130.
584. Laut KG., Shepherd L., Gottfredsson M., Sedláček D., Knysz B., Begovac J., Radoi R., Schmied B., Chkhartishvili N., Florence E., Ristola M., Fatkenheuer G., Mulcahy F., Schmid P., Kuzovatova E., Paduta D., Smidt J., Domingo P., Szlavik J., Lundgren J., Mocroft A., Kirk O.: Variation in antiretroviral treatment coverage and virological suppression among three HIV key populations. AIDS, 32, 2018:2807–2819.
585. Mocroft A., Laut K., Reiss P., Gatell J., Ormaasen V., Cavassini M., Hadziosmanovic V., Mansinho K., Pradier C., Vasylyev M., Mitsura V., Vandekerckhove L., Ostergaard L., Clarke A., Degen O., Mulcahy F., Castagna A., Sthoeger Z., Flamholc L., Sedláček D., Mozer-Lisewska I., Lundgren J.: Where is the greatest impact of uncontrolled HIV infection on AIDS and non-AIDS events in HIV?. AIDS, 32, 2018:205–215.
586. Santos, Cozzi-Lepri A., Phillips A., De Wit S., Pedersen C., Reiss P., Blaxhult A., Lazzarin A., Sluzhynska M., Orkin C., Duvivier C., Bogner J., Gargalianos-Kakolyris P., Schmid P., Hassoun G., Khromova I., Beniowski M., Hadziosmanovic V., Sedláček D., Paredes R., Lundgren J.: Long-term effectiveness of recommended boosted protease inhibitor-based antiretroviral therapy in Europe. HIV Medicine, 19, 2018:324–338.

587. Sedláček D.: Péče o splenektomované na klinice infekčních nemocí a cestovní medicíny FN a LF UK Plzeň třicetileté zkušenosti. Plzeňský lékařský sborník: Supplementum, 2018, 2018:81–84.
588. Sedláček D.: Antiretrovirová léčba a preventivní opatření – hlavní metody kontroly pandémie AIDS. Zdravotnické noviny (Ambit Media), 67, 2018:9–12.
589. Šebková A., Adamová, Fikrlová Š., Gregorová N., Hanzlová A., Hromádková P., Hrušková A., Hubová T., Jarešová L., Jilichová Nová V., Kmoníčková M., Kozderka C., Letáková H., Malina M., Mališ J., Marušiaková, Mikulová L., Mocková A., Parobková Z., Pechrová E., Petroušová L., Polášková S., Růžičková Z., Sládková E., Šebková K., Tomanová Y., Váchalová J., Valeš J., Veverková A., Zíma Z.: Kasuistiky (nejen) z primární pediatrické praxe II. 1 vyd. Praha: Current Media, 2018: 278.
590. Šmíd D., Sedláček D., Braunová J., Kydlíčková J., Bebjak A.: TBC u HIV pozitivní pacientky – kazuistika. Plzeňský lékařský sborník: Supplementum, 2018, 2018:97–99.

KLINIKA ORTOPEDIE A TRAUMATOLOGIE POHYBOVÉHO ÚSTROJÍ – CLINIC OF ORTHOPEDICS AND TRAUMATOLOGY

559. Džupa V., Pavelka T.: 6.1. Úskalí a komplikace při léčení zlomenin pánevního kruhu. Úskalí a komplikace při léčení zlomenin, 1 vyd. Praha: Galén, 2018: 269–275.
560. Kautzner J., Zeman P., Šťastný E., Havlas V.: Hodnocení klinických výsledků využití artroskopie kyčelního kloubu v terapii femoroacetabulárního impingementu kyčelního kloubu – dvouleté výsledky. Acta Chirurgiae Orthopaedicae et Traumatologiae Čechoslovaca, 85, 2018:405–409.
561. Kautzner J., Zeman P., Stančák A., Havlas V.: Hip arthroscopy learning curve: a prospective single-surgeon study. International Orthopaedics, 42, 2018:777–782.
562. Pavelka T., Salášek M., Havel O.: Osteosyntéza zlomenin horního konce femuru implantátem s anebo bez augmentace kostním cementem?. Plzeňský lékařský sborník, 2018, 2018:97–101.
563. Pavelka T., Džupa V.: 6.2. Úskalí a komplikace při léčení zlomenin acetabula. Úskalí a komplikace při léčení zlomenin, 1 vyd. Praha: Galén, 2018: 276–281.
564. Salášek M., Weisová D., Pavelka T., Slunečko R., Tupý R.: Subperiosteální osteoid osteom talu: kazuistika. Plzeňský lékařský sborník: Supplementum, 2018, 2018:11–14.
565. Štichhauer R., Turek J., Preis J., Zeman J., Marek O., Plánka L.: Ověření nutnosti otevřené repozice a tahové cerkláže u dislokované zlomeniny okovce u menších dětí. Acta Chirurgiae Orthopaedicae et Traumatologiae Čechoslovaca, 85, 2018:271–275.
566. Švihovec J., Bultas J., Anzenbacher P., Chládek J., Příborský J., Slíva J., Votava M., Bartůňková J., Brunovský M., Ciferská H., Fait T., Fila L., Forejtová Š., Hess L., Jiskra J., Kašák V., Klener P., Kodet O., Kopeček M., Kvapil M., Lacina L., Lukáš M., Marusič P., Mohr P., Moravcová R., Pavelka K., Roth J., Skoupá J., Sobotková M., Šléglová O., Šterclová M., Štětkářová I., Štork J., Šustková M., Švihovec P., Vyskočil V., Zadák Z., Zárubová J.: Farmakologie. 1 vyd. Praha: Grada, 2018: 962.
567. Zeman J., Marek O., Turek J., Seehofnerová A., Plánka L.: Porovnání dvou metod miniinvazivní osteosyntézy u zlomeniny proximálního konce vřetenní kosti v dětském věku. Acta Chirurgiae Orthopaedicae et Traumatologiae Čechoslovaca, 85, 2018:276–280.
568. Zeman P., Kautzner J., Havel O., Matějka J., Pavelka T., Havlas V.: Anatomická all-inside rekonstrukce předního zkříženého vazu kvadruštěpem m. semitendinosus odebraným posteromediálním přístupem – klinické výsledky prospektivní studie s minimálním odstupem 12 měsíců od operace. Acta Chirurgiae Orthopaedicae et Traumatologiae Čechoslovaca, 85, 2018:94–101.
569. Zeman P., Kasl J., Tupý R., Frel R., Kott O., Kautzner J.: Zhodnocení MRI nálezů na šlachovém štěpu po anatomické rekonstrukci předního zkříženého vazu u pacientů s aplikací versus bez aplikace fibrinu bohatého na krevní destičky – výsledky prospektivní randomizované studie. Acta Chirurgiae Orthopaedicae et Traumatologiae Čechoslovaca, 85, 2018:343–350.

639. Baxa J., Matoušková T., Ludvík J., Sedlmair M., Flohr T., Schmidt B., Bejček J., Pešek M., Ferda J.: Single-source Dual-energy CT as a Part of F-18-FDG PET/CT: Direct Comparison of Iodine-related and Metabolic Parameters in Non-small Cell Lung Cancer. Anticancer Research, 38, 2018:4131–4137.
640. Čoupková H., Chloupková R., Konečný M., Bařinová M., Skřičková J., Pešek M., Kolek V., Salajka F., Zemanová M., Koubková L., Havel L., Košatová K.: Erlotinib v léčbě pokročilého nemalobuněčného karcinomu plic – dosavadní zkušenosti a výsledky v České republice. Onkologická revue, 5, 2018:63–70.
641. Doubkova M., Svancara J., Svoboda M., Šterclová M., Bartoš V.,Plackova M., Lacina L., Zurkova M., Binkova I., Bittenglová R., Lost'akova V., Merta Z., Siskova L., Tyl R., Lisá P., Suldova H., Petřík F., Psikalova J., Rihak V., Snizek T., Reiterer P., Homolka J., Musilova P., Lnenicka J., Paluch P., Hrdina R., Kralova R., Hortvikova H., Strenkova J., Vašáková M.: EMPIRE Registry, Czech Part: Impact of demographics, pulmonary function and HRCT on survival and clinical course in idiopathic pulmonary fibrosis. The Clinical Respiratory Journal, 12, 2018:1526–1535.
642. Kolek V., Marel M., Rakita D., Skřičková J., Šatánková M., Tóthová Z., Černovská M., Havel L., Pešek M., Svatoň M., Hrnčiarik M., Jiroušek M., Losse S., Fišer O., Jakubec P., Kultan J., Sova M., Kolek M., Duba J.: Diagnostika karcinomu plic v pneumologických centrech. Studia Pneumologica et Phthiseologica, 78, 2018:28–31.
643. Krákorová G., Břízová Š., Šafránek J., Mukenšnabl P., Ferda J.: Plicní sekvestrace. Studia Pneumologica et Phthiseologica, 78, 2018:56–60.
644. Krákorová G., Důrová J., Svatoň M., Pešek M.: Imunoterapie u dlaždicobuněčného NSCLC – klinická data nivolumabu a naše zkušenosti s jeho podáváním. Immuno-oncotherapy News, 4, 2018:5–8.
645. Kulda V., Svatoň M., Mukenšnabl P., Hrdá K., Dvořák P., Houdek Z., Houfková K., Vrzáková R., Babuška V., Pešek M., Pešta M.: Predictive relevance of miR-34a, miR-224 and miR-342 in patients with advanced squamous cell carcinoma of the lung undergoing palliative chemotherapy. Oncology Letters, 15, 2018:592–599.
646. Mírka H., Ferda J., Pavel V., Krákorová G., Vodička J., Šafránek J., Mukenšnabl P.: CT nálezy u adenokarcinomu plic s lepidickým růstem. Česká radiologie, 72, 2018:228–236.
647. Pešek M., Skřičková J., Kolek V., Šatánková M., Koubková L., Roubec J., Chloupková R., Černovská M., Benejová A., Kultan J., Hrnčiarik M., Zemanová M., Konečný M., Čoupková H., Svatoň M.: Výsledky léčby krizotinibem v léčbě nemalobuněčného ALK pozitivního karcinomu plic v České republice. Klinická onkologie, 31, 2018:207–212.
648. Pešek M., Baxa J., Vaněček T., Mukenšnabl P., Svatoň M., Aubrecht J., Bednářová V., Benešová L., Bittenglová R., Blažek J., Boudová L., Brůha F., Burkert J., Dubová V., Dundr P., Dvořák M., Ferda J., Fiala O., Fiala P., Grossmann P., Hajníková Z., Havel D., Hrdá K., Hytych V., Chudáček Z., Jelínek J., Koubková L., Krákorová G., Lischke R., Lysák D., Medová B., Minárik M., Mraček J., Pešek F., Polívka J., Polívka J., Roušalová I., Růžičková Kirchnerová O., Ryška A., Sedláčková E., Slípka J., Slípková D., Slouka D., Stripská D., Syková B., Šašková B., Špidlen V., Trhlíková Š., Vaník P., Vodička J., Votruba J., Zemanová M., Zemanová P.: Pneumoonkologie v kazuistikách – úspěchy a kontroverze v hrudní onkologii. 1 vyd. Praha: Maxdorf, 2018: 315.
649. Pešek M., Koubková L., Vaněček T., Baxa J., Havel D.: Dlouhodobě úspěšná léčba mladého nemocného s pokročilým ALK řízeným adenokarcinomem plic. Acta Medicinae, 6, 2018:57–60.
650. Pešek M., Balihar K., Bittenglová R., Zdrhová L.: Sarkoidóza a gastroezofageální reflux. Studia Pneumologica et Phthiseologica, 78, 2018:153–157.
651. Pešek M., Ryška A., Dundr P., Špidlen V., Baxa J., Vaník P., Vaněček T., Mukenšnabl P.: Cílená diagnostika a léčba pokročilého karcinomu plic – kazuistika úspěšné spolupráce čtyř pracovišť a krizotinib v léčbě ROS1 pozitivního NSCLC. Kazuistiky v alergologii, pneumologii a ORL, 15, 2018:4–8.
652. Pešek M.: Aktuální možnosti léčby skvamózního karcinomu plic. Onkologie, 12, 2018:161–167.
653. Pešek M.: Nemalobuněčný karcinom plic s přestavbou genů ALK a ROS1. Onkologická revue, Praha: Current Media, s.r.o., 2018: 33–40.

654. Slouka D., Honnerová M., Hošek P., Matas A., Sláma K., Landsmanová J., Kučera R.: Risk factors for failure of continuous positive airway pressure treatment in patients with ob- structive sleep apnoea. Biomedical Papers, 162, 2018:134–138.
655. Slouka D., Kučera R., Hošek P., Gál B., Trčka O., Kostlivý T., Havel D.: Key problems of the quality of life of patients after total laryngectomy. Kontakt, 20, 2018:249–255.
656. Svatoň M., Zemanová M., Skřičková J., Jakubíková L., Kolek V., Kultan J., Koubková L., Bejčková A., Salajka F., Hrnčiarik M., Melichar B., Vrána D., Konečný M., Chloupková R., Pešek M.: Chronic Inflammation as a Potential Predictive Factor of Nivolumab Therapy in Non-small Cell Lung Cancer. Anticancer Research, 38, 2018:6771–6782.
657. Svatoň M., Pešek M., Baxa J., Mukenšnabl P., Benešová L., Minárik M.: Pacientka se třemi EGFR mutacemi – postupný rozvoj rezistence na předchozí cílenou léčbu. Klinická onkologie, 31, 2018:53–58.

KLINIKA ZOBRAZOVACÍCH METOD – CLINIC OF IMAGING METHODS

816. Bajcurová K., Mírka H., Korčáková E.: Split-bolus technika podání kontrastní látky u pacientů s polytraumatem užívaná na KZM FNP a LF UK. Plzeňský lékařský sborník: Supplementum, 2018, 2018:27–30.
817. Baxa J., Ferda J., Ferdová E., Vojtíšek R., Topolčan O., Fínek J.: Hybrid Imaging PET/CT with Application of F-18-Fluorothymidine in Patients with Head and Neck Carcinoma Undergoing Radiotherapy. Anticancer Research, 38, 2018:4153–4157.
818. Baxa J., Matoušková T., Ludvík J., Sedlmair M., Flohr T., Schmidt B., Bejček J., Pešek M., Ferda J.: Single-source Dual-energy CT as a Part of F-18-FDG PET/CT: Direct Comparison of Iodine-related and Metabolic Parameters in Non-small Cell Lung Cancer. Anticancer Research, 38, 2018:4131–4137.
819. Čadová M., Mocková A., Dort J., Huml M., Votava T., Vondráková R., Černý M., Pádr R.: Neobvyklá příčina absence pulzace femorálních arterií u novorozence. Pediatrie pro praxi, 19, 2018:286–289.
820. Duršpek J., Baxa J., Šedivý J., Rajdl D., Hromádka M., Lhotský J., Rokyta R.: Should we fear infarct-like myocarditis?. Cor et Vasa, 60, 2018:E607–E614.
821. Ferda J., Ferdová E., Baxa J., Fínek J., Topolčan O.: F-18-Fluorocholine PET/MRI in Restaging of Prostatic Carcinoma in Relation to PSA Level and Detection of Active Disease. Anticancer Research, 38, 2018:4139–4143.
822. Ferda J., Baxa J., Mírka H., Vendiš T.: Poznámky k současným cestám vývoje zobrazovacích technik ve výpočetní tomografii. Česká radiologie, 72, 2018:219–227.
823. Ferdová E., Baxa J., Ňaršanská A., Hes O., Fínek J., Topolčan O., Ferda J.: Low-dose High-resolution F-18-FDG-PET/CT Using Time-of-flight and Point-spread Function Reconstructions: A Role in the Detection of Breast Carcinoma Axillary Lymph Node Metastases. Anticancer Research, 38, 2018:4145–4148.
824. Fichtl J., Skalický T., Vodička J., Třeška V., Tupý R., Hes O.: Solidní pseudopapilární tumor pankreatu – Vzácné onemocnění 20leté ženy. Klinická onkologie, 31, 2018:376–379.
825. Köcher M., Šaňák D., Zapletalová J., Cihlář F., Czerný D., Černík D., Duras P., Endrych L., Herzig R., Lacman J., Lojík M., Ostrý S., Pádr R., Rohan V., Škorňa M., Šrámek M., Štěrba L., Václavík D., Vaníček J., Volný O., Tomek A.: Mechanical Thrombectomy for Acute Ischemic Stroke in Czech Republic: Technical Results from the Year 2016. CardioVascular and Interventional Radiology, 41, 2018:1901–1908.
826. Korčáková E., Bajcurová K., Ludvík J., Mírka H., Duras P.: Využití barevných map frakce arteriálního sycení (AEF) k hodnocení přítomnosti reziduí po lokální ablaci nádorů jater. Plzeňský lékařský sborník: Supplementum, 2018, 2018:19–23.
827. Korčáková E., Mírka H., Liška V., Hošek P., Bajcurová K.: Monitoring after radiofrequency ablation of liver tumors: contrast-enhanced ultrasound (CEUS) vs. contrast-enhanced computer tomography (CECT), two days after procedure. Biomedical Papers, 162, 2018:304–309.
828. Krákorová G., Břízová Š., Šafránek J., Mukenšnabl P., Ferda J.: Plicní sekvestrace. Studia Pneumologica et Phthiseologica, 78, 2018:56–60.
829. Liška V., Třeška V., Mírka H., Vyčítal O., Brůha J., Haidingerová L., Beneš J., Tonar Z., Pálek R., Rosendorf J.: Možnosti experimentálního ovlivnění regenerace jaterního parenchymu v souvislosti s ligací větví portální žíly. Rozhledy v chirurgii, 97, 2018:239–245.

830. Liška V., Třeška V., Mírka H., Vyčítal O., Brůha J., Haidingerová L., Tégl V., Beneš J., Mlejnková-Dvořáková V., Tonar Z., Pálek R., Rosendorf J., Bajcurová K.: Experimentální regenerace jater. Nejvýznamnější inovace v medicíně, 1 vyd. Mlečice: Axonite, 2018: 105–112.
831. Ludvík J., Baxa J., Ferda J., Mírka H., Třeška V.: Segmentace jater u pacientů s jaterními nádory, využití CT volumometrie před resekční léčbou. Česká radiologie, 72, 2018:237–246.
832. Mik P., Tonar Z., Malečková A., Eberlová L., Liška V., Pálek R., Rosendorf J., Jiřík M., Mírka H., Králíčková M., Witter K.: Distribution of Connective Tissue in the Male and Female Porcine Liver: Histological Mapping and Recommendations for Sampling. Journal of Comparative Pathology, 162, 2018:1–13.
833. Mírka H., Duras P., Baxa J., Korčáková E., Ferda J.: Contribution of Computed Tomographic Angiography to Pretreatment Planning of Radio-embolization of Liver Tumors. Anticancer Research, 38, 2018:3825–3829.
834. Mírka H., Ferda J., Pavel V., Krákorová G., Vodička J., Šafránek J., Mukenšnabl P.: CT nálezy u adenokarcinomu plic s lepidickým růstem. Česká radiologie, 72, 2018:228–236.
835. Mírka H., Baxa J., Hora M., Hes O., Topolčan O., Ferda J.: Iodine Content Analysis Using Dual-Energy Computed Tomography as a Biomarker of Transitional Cell Carcinoma, an Experience with Separation of the Clotted Blood and Tumorous Tissue. Anticancer Research, 38, 2018:541–545.
836. Moláček J., Třeška V., Čertík B., Baxa J.: Indikace k otevřené chirurgické revaskularizaci viscerálního řečiště v endovaskulární éře. Rozhledy v chirurgii, 97, 2018:487–492.
837. Pálek R., Liška V., Třeška V., Rosendorf J., Emingr M., Tégl V., Králíčková A., Bajcurová K., Jiřík M., Tonar Z.: Sinusoidální obstrukční syndrom indukovaný monokrotalinem v experimentu na velkém zvířeti – pilotní studie. Rozhledy v chirurgii, 97, 2018:214–221.
838. Pálek R., Liška V., Eberlová L., Mírka H., Svoboda M., Haviar S., Emingr M., Brzoň O., Mik P., Třeška V.: Experimentální příprava korozivních preparátů orgánů velkého zvířete. Rozhledy v chirurgii, 97, 2018:222–228.
839. Pešek M., Baxa J., Vaněček T., Mukenšnabl P., Svatoň M., Aubrecht J., Bednářová V., Benešová L., Bittenglová R., Blažek J., Boudová L., Brůha F., Burkert J., Dubová V., Dundr P., Dvořák M., Ferda J., Fiala O., Fiala P., Grossmann P., Hajníková Z., Havel D., Hrdá K., Hytych V., Chudáček Z., Jelínek J., Koubková L., Krákorová G., Lischke R., Lysák D., Medová B., Minárik M., Mraček J., Pešek F., Polívka J., Polívka J., Roušalová I., Růžičková Kirchnerová O., Ryška A., Sedláčková E., Slípka J., Slípková D., Slouka D., Stripská D., Syková B., Šašková B., Špidlen V., Trhlíková Š., Vaník P., Vodička J., Votruba J., Zemanová M., Zemanová P.: Pneumoonkologie v kazuistikách – úspěchy a kontroverze v hrudní onkologii. 1 vyd. Praha: Maxdorf, 2018: 315.
840. Pešek M., Ryška A., Dundr P., Špidlen V., Baxa J., Vaník P., Vaněček T., Mukenšnabl P.: Cílená diagnostika a léčba pokročilého karcinomu plic – kazuistika úspěšné spolupráce čtyř pracovišť a krizotinib v léčbě ROS1 pozitivního NSCLC. Kazuistiky v alergologii, pneumologii a ORL, 15, 2018:4–8.
841. Pešek M., Koubková L., Vaněček T., Baxa J., Havel D.: Dlouhodobě úspěšná léčba mladého nemocného s pokročilým ALK řízeným adenokarcinomem plic. Acta Medicinae, 6, 2018:57–60.
842. Pitra T., Pivovarčíková K., Tupý R., Alaghehbandan R., Barakova T., Trávníček I., Procházková K., Klatte T., Chlosta P., Hes O., Hora M.: Magnetic resonance imaging as an adjunct diagnostic tool in computed tomography defined Bosniak IIF-III renal cysts: a multicenter study. World Journal of Urology, 36, 2018:905–911.
843. Pleva M., Weichet J., Paleček T., Baxa J., Adla T., Kautznerová D., Bohatá Š.: Indikační kritéria MR srdce a jejich časový harmonogram. Česká radiologie, 72, 2018:58–63.
844. Pleva M., Weichet J., Paleček T., Baxa J., Adla T., Kautznerová D., Bohatá Š.: Clinical indications and time schedule for cardiac magnetic resonance imaging A joint expert opinion of the Czech Society of Cardiology and Czech Radiological Society of the Czech Medical Society J.E. Purkyne. Cor et Vasa, 60, 2018:e649-e653.
845. Polák M., Vavřík T., Dolejšová O., Svobodová H., Mrkos D., Ferda J., Kastner J., Fuchsová R., Topolčan O., Hes O., Hora M.: Cílená biopsie prostaty – naše zkušenosti a výsledky. Plzeňský lékařský sborník: Supplementum, 2018, 2018:69–70.
846. Procházková K., Mírka H., Trávníček I., Pitra T., Roušarová M., Kolář J., Hošek P., Bajcurová K., Ferda J., Staehler M., May S., Hes O., Hora M.: Cystic Appearance on Imaging Methods (Bosniak III-IV) in

Histologically Confirmed Papillary Renal Cell Carcinoma is Mainly Characteristic of Papillary Renal Cell Carcinoma Type 1 and Might Predict a Relatively Indolent Behavior of Papillary Renal Cell Carcinoma. Urologia Internationalis, 101, 2018:409–416.
847. Salášek M., Weisová D., Pavelka T., Slunečko R., Tupý R.: Subperiosteální osteoid osteom talu: kazuistika. Plzeňský lékařský sborník: Supplementum, 2018, 2018:11–14.
848. Svatoň M., Pešek M., Baxa J., Mukenšnabl P., Benešová L., Minárik M.: Pacientka se třemi EGFR mutacemi – postupný rozvoj rezistence na předchozí cílenou léčbu. Klinická onkologie, 31, 2018:53–58.
849. Šedivý J., Hromádka M., Baxa J., Mlíková Seidlerová J., Rokyta R.: Fibrózní poškození myokardu u nemocných se systémovou sklerodermií. Plzeňský lékařský sborník, 2018, 2018:145–151.
850. Štěpánková L., Baxa J., Pešek J.: Recidivující tromboembolie jako první projev plicního karcinomu – kasuistiky. Kazuistiky v angiologii, 5, 2018:30–34.
851. Táborský M., Kautzner J., Linhart A., Aldhoon B., Baxa J., Bělohlávek J., Brtko M., Bulková V., Cífková R., Černý Š., Čihák R., Danzig V., Dostál O., Doupal V., Fiala M., Fedorco M., Ferda J., Gütter Z., Gřiva M., Haluzík M., Hašková J., Heller S., Herčíková R., Horák J., Hutyra M., Chochola M., Jansa P., Januška J., Jarkovský J., Kala P., Kára T., Kamínek M., Karel I., Karetová D., Kautznerová D., Kettner J., Kočková R., Kofránek J., Kovárník T., Král J., Krebsová A., Krejčí J., Krýže L., Kubuš P., Kuchynka P., Lálová I., Lindner J., Lubanda J., Ludka O., Málek I., Malík J., Marek D., Mašek M., Mates M., Mráz M., Navrátil M., Němec P., Ošťádal B., Ošťádal P., Paleček T., Peichl P., Pindor J., Piťha J., Pokorná E., Poledne R., Poloczek M., Procházková S., Přeček J., Pudil R., Půžová B., Rajnochová Bloudíčková S., Rubáčková Popelová J., Ručka D., Sedláček K., Skalická H., Souček M., Střítecký J., Šaňák D., Šimek M., Škvařilová M., Špinar J., Špinarová L., Štádler P., Tesař V., Těšinová J., Tintěra J., Tomek A., Tomek V., Tuka V., Tuna M., Václavík J., Vácha M., Vařejka P., Viklický O., Vítovec J., Vojáček J., Wichterle D., Žáček P.: Kardiologie I a II. 2 vyd. Praha: Mladá Fronta, 2018: 1447.
852. Třeška V., Fichtl J., Ludvík J., Brůha J., Liška V., Třešková I., Kučera R., Topolčan O., Lysák D., Skalický T., Ferda J.: Portal Vein Embolization (PVE) Versus PVE with Haematopoietic Stem Cell Application in Patients with Primarily Non-resectable Colorectal Liver Metastases. Anticancer Research, 38, 2018:5531–5537.
853. Tupý R., Mírka H., Mraček J., Přibáň V., Hes O., Vokurka S., Ferda J.: Tumor-related Perfusion Changes in White Matter Adjacent to Brain Tumors: Pharmacodynamic Analysis of Dynamic 3T Magnetic Resonance Imaging. Anticancer Research, 38, 2018:4149–4152.
854. Tupý R.: Funkční magnetická rezonance ve vztahu k řečovým zónám. Listy klinické logopedie, Neuveden, 2018:22–26.
855. Vavřík T., Dolejšová O., Sedláčková H., Mrkos D., Ferda J., Kastner J., Fuchsová R., Topolčan O., Hes O., Hora M.: Využití softwarové fúze multiparametrické magnetické rezonance a transrektální ultrasonografie při cílené biopsii nejen signifikantního karcinomu prostaty. Česká urologie, 22, 2018:257–265.
856. Vojtíšek R., Baxa J.: PET/CT a radioterapie nádorů hlavy a krku. Postgraduální medicína, 20, 2018:147–154.
857. Vokurka S., Fínek J., Šípová S., Ferda J.: Radium 223 v teorii a praxi. Zdravotnické noviny (Ambit Media), 2018, 2018:18–20.
858. Vokurka S., Tesařová P., Abrahámová J., Bajčiová V., Budinský M., Büchler T., Fiala O., Holečková P., Chrastina J., Janů E., Klener P., Klimeš J., Kopečková K., Kozáková Š., Kulhánková J., Lakomý R., Lohynská R., Metelková A., Mraček J., Pavlišta D., Pechačová Z., Poprach A., Sedláčková E., Semerád L., Staník, Svoboda T., Šubrt I., Tomášek J., Tupý R., Vojtíšek R., Zemanová M.: Onkologie v kostce. 1 vyd. Praha: Current Media, 2018: 271.
859. Zeithaml J., Třeška V., Moláček J., Havel V.: Aneuryzma vnitřní pánevní tepny – kazuistika. Rozhledy v chirurgii, 97, 2018:518–521.
860. Zeman P., Kasl J., Tupý R., Frel R., Kott O., Kautzner J.: Zhodnocení MRI nálezů na šlachovém štěpu po anatomické rekonstrukci předního zkříženého vazu u pacientů s aplikací versus bez aplikace fibrinu bohatého na krevní destičky – výsledky prospektivní randomizované studie. Acta Chirurgiae Orthopaedicae et Traumatologiae Čechoslovaca, 85, 2018:343–350.

NEONATOLOGICKÉ ODDĚLENÍ – DEPARTMENT OF NEONATALOGY

75. Čadová M., Mocková A., Dort J., Huml M., Votava T., Vondráková R., Černý M., Pádr R.: Neobvyklá příčina absence pulzace femorálních arterií u novorozence. Pediatrie pro praxi, 19, 2018:286–289.
76. Gaspard O., Vanderzwalmen P., Wirleitner B., Ravet S., Wenders F., Eichel V., Mocková A., Spitzer D., Jouan C., Gridelet V., Martens H., Henry L., Zech H., d'Hauterive S., Nisolle M.: Impact of high magnification sperm selection on neonatal outcomes: a retrospective study. Journal of Assisted Reproduction and Genetics, 35, 2018:1113–1121.
77. Jehlička P., Huml M., Rajdl D., Mocková A., Matas M., Dort J., Masopustová A.: How To Interpret Elevated Plasmatic Level of High-Sensitive Troponin T in Newborns and Infants?. Physiological Research, 67, 2018:191–195.
78. Pomahačová R., Sýkora J., Zamboryová J., Paterová P., Dort J., Dortová E., Šubrt I.: Nové genetické příčiny primární adrenální insuficience. Česko-slovenská pediatrie, 73, 2018:100–103.
79. Říská P., Mocková A., Kepková M., Dort J., Tomanová N.: Donošený novorozenec po těžké porodní asfyxii s nutností celotělové řízené hypotermie – kazuistika. Plzeňský lékařský sborník: Supplementum, 2018, 2018:31–33.
80. Říská P., Mocková A., Matas M., Dort J., Tomanová N.: Donošený eutrofický novorozenec s opakovanými apnoickými pauzami. Pediatrie pro praxi, 19, 2018:283–285.
81. Šebková A., Adamová, Fikrlová Š., Gregorová N., Hanzlová A., Hromádková P., Hrušková A., Hubová T., Jarešová L., Jilichová Nová V., Kmoníčková M., Kozderka C., Letáková H., Malina M., Mališ J., Marušiaková, Mikulová L., Mocková A., Parobková Z., Pechrová E., Petroušová L., Polášková S., Růžičková Z., Sládková E., Šebková K., Tomanová Y., Váchalová J., Valeš J., Veverková A., Zíma Z.: Kasuistiky (nejen) z primární pediatrické praxe II. 1 vyd. Praha: Current Media, 2018: 278.

NEUROCHIRURGICKÁ KLINIKA – CLINIC OF NEUROSURGERY

220. Bludovský D., Štěpánek D., Kulle M., Choc M., Přibáň V.: Význam morfologických a klinických klasifikací stenózy bederní páteře v předoperační rozvaze. Česká a slovenská neurologie a neurochirurgie, 81, 2018:45–50.
222. Holečková I., Kletečka J., Štěpánek D., Žídek S., Bludovský D., Pouska J., Mautner P., Přibáň V.: Cognitive impairment measured by event-related potentials during early and late postoperative period following intravenous or inhalation anaesthesia. Clinical Neurophysiology, 129, 2018:246–253.
223. Mork J., Mraček J., Štěpánek D., Přibáň V.: Dekompresivní výkony u pacientů s akutně vzniklou intrakraniální hypertenzí. Plzeňský lékařský sborník, 2018, 2018:89–96.
224. Pešek M., Baxa J., Vaněček T., Mukenšnabl P., Svatoň M., Aubrecht J., Bednářová V., Benešová L., Bittenglová R., Blažek J., Boudová L., Brůha F., Burkert J., Dubová V., Dundr P., Dvořák M., Ferda J., Fiala O., Fiala P., Grossmann P., Hajníková Z., Havel D., Hrdá K., Hytych V., Chudáček Z., Jelínek J., Koubková L., Krákorová G., Lischke R., Lysák D., Medová B., Minárik M., Mraček J., Pešek F., Polívka J., Polívka J., Roušalová I., Růžičková Kirchnerová O., Ryška A., Sedláčková E., Slípka J., Slípková D., Slouka D., Stripská D., Syková B., Šašková B., Špidlen V., Trhlíková Š., Vaník P., Vodička J., Votruba J., Zemanová M., Zemanová P.: Pneumoonkologie v kazuistikách – úspěchy a kontroverze v hrudní onkologii. 1 vyd. Praha: Maxdorf, 2018: 315.
225. Štěpánek D., Valeš J., Bludovský D., Holečková I.: Atypické řešení proximální nervové léze – kazuistika. Rozhledy v chirurgii, 97, 2018:291–295.
226. Tupý R., Mírka H., Mraček J., Přibáň V., Hes O., Vokurka S., Ferda J.: Tumor-related Perfusion Changes in White Matter Adjacent to Brain Tumors: Pharmacodynamic Analysis of Dynamic 3T Magnetic Resonance Imaging. Anticancer Research, 38, 2018:4149–4152.
227. Vokurka S., Tesařová P., Abrahámová J., Bajčiová V., Budinský M., Büchler T., Fiala O., Holečková P., Chrastina J., Janů E., Klener P., Klimeš J., Kopečková K., Kozáková Š., Kulhánková J., Lakomý R., Lohynská R., Metelková A., Mraček J., Pavlišta D., Pechačová Z., Poprach A., Sedláčková E., Semerád L., Staník, Svoboda T., Šubrt I., Tomášek J., Tupý R., Vojtíšek R., Zemanová M.: Onkologie v kostce. 1 vyd. Praha: Current Media, 2018: 271.

NEUROLOGICKÁ KLINIKA – CLINIC OF NEUROLOGY

917. Golubnitschaja O., Polívka J., Yeghiazaryan K., Berliner L.: Liquid biopsy and multiparametric analysis in management of liver malignancies: new concepts of the patient stratification and prognostic approach. EPMA Journal [online], 9, 2018:271–285.
918. Köcher M., Šaňák D., Zapletalová J., Cihlář F., Czerný D., Černík D., Duras P., Endrych L., Herzig R., Lacman J., Lojík M., Ostrý S., Pádr R., Rohan V., Škorňa M., Šrámek M., Štěrba L., Václavík D., Vaníček J., Volný O., Tomek A.: Mechanical Thrombectomy for Acute Ischemic Stroke in Czech Republic: Technical Results from the Year 2016. CardioVascular and Interventional Radiology, 41, 2018:1901–1908.
919. Kotas R., Marková J., Doležil D.: Primární bolesti hlavy – část I. Klasifikace primárních bolestí hlavy a migréna. Medicína po promoci, 19, 2018:228–232.
920. Kotas R.: Patofyziologie migrény v roce 2018. Acta Medicinae, 6, 2018:55–58.
921. Krakorová K., Čedíková M., Polívka J.: Autosomálně dominantní spinocerebelární ataxie: Review. Plzeňský lékařský sborník, 2018, 2018:55–62.
922. Kunin A., Polívka J., Moiseeva N., Golubnitschaja O.: "Dry mouth" and "Flammer" syndromes-neglected risks in adolescents and new concepts by predictive, preventive and personalised approach. EPMA Journal [online], 9, 2018:307–317.
923. Marková J., Kotas R.: Primární bolesti hlavy – léčba dnes a zítra. Neurologie pro praxi, 19, 2018:193–198.
924. Pešek M., Baxa J., Vaněček T., Mukenšnabl P., Svatoň M., Aubrecht J., Bednářová V., Benešová L., Bittenglová R., Blažek J., Boudová L., Brůha F., Burkert J., Dubová V., Dundr P., Dvořák M., Ferda J., Fiala O., Fiala P., Grossmann P., Hajníková Z., Havel D., Hrdá K., Hytych V., Chudáček Z., Jelínek J., Koubková L., Krákorová G., Lischke R., Lysák D., Medová B., Minárik M., Mraček J., Pešek F., Polívka J., Polívka J., Roušalová I., Růžičková Kirchnerová O., Ryška A., Sedláčková E., Slípka J., Slípková D., Slouka D., Stripská D., Syková B., Šašková B., Špidlen V., Trhlíková Š., Vaník P., Vodička J., Votruba J., Zemanová M., Zemanová P.: Pneumoonkologie v kazuistikách – úspěchy a kontroverze v hrudní onkologii. 1 vyd. Praha: Maxdorf, 2018: 315.
925. Polívka J., Pešta M., Pitule P., Hes O., Holubec L., Polívka J., Kubíková T., Tonar Z.: IDH1 mutation is associated with lower expression of VEGF but not microvessel formation in glioblastoma multiforme. Oncotarget, 9, 2018:16462–16476.
926. Polívka J., Polívka J., Rohan V.: Predictive and individualized management of stroke-success story in Czech Republic. EPMA Journal [online], 9, 2018:393–401.
927. Šaňák D., Jakubíček S., Černík D., Herzig R., Kunáš Z., Mikulík R., Ostrý S., Reif M., Rohan V., Tomek A., Veverka T.: Intravenous Thrombolysis in Patients with Acute Ischemic Stroke after a Reversal of Dabigatran Anticoagulation with Idarucizumab: A Real-World Clinical Experience. Journal of Stroke and Cerebrovascular Diseases, 27, 2018:2479–2483.
928. Ševčík P.: Agresivní léčba intracerebrální hemoragie se snižováním krevního tlaku a indikací operace. Česká a slovenská neurologie a neurochirurgie, 81, 2018:393–393.
929. Štěpánek D., Valeš J., Bludovský D., Holečková I.: Atypické řešení proximální nervové léze – kazuistika. Rozhledy v chirurgii, 97, 2018:291–295.
930. Taláb R., Talábová M.: Ocrelizumab – farmakologický profil. Neurologie pro praxi, 19, 2018:380–386.
931. Volný O., Krajina A., Belaskova S., Bar M., Cimflová P., Herzig R., Sanak D., Tomek A., Kocher M., Roček M., Pádr R., Cihlář F., Nevšímalová M., Jurak L., Havlíček R., Kovář M., Ševčík P., Rohan V., Fiksa J., Menon BK., Mikulík R.: Mechanical thrombectomy performs similarly in real world practice: a 2016 nationwide study from the Czech Republic. Journal of NeuroInterventional Surgery, 10, 2018: 741–745.

ONKOLOGICKÁ A RADIOTERAPEUTICKÁ KLINIKA – ONCOLOGIC AND RADIOTHERAPEUTIC CLINIC

285. Baněčková M., Agaimy A., Andreasen S., Vaněček T., Steiner P., Slouka D., Svoboda T., Miesbauerová M., Michal M., Skálová A.: Mammary Analog Secretory Carcinoma of the Nasal Cavity Characterization

of 2 Cases and Their Distinction From Other Low-grade Sinonasal Adenocarcinomas. The American Journal of Surgical Pathology, 42, 2018:735–743.
286. Baxa J., Ferda J., Ferdová E., Vojtíšek R., Topolčan O., Fínek J.: Hybrid Imaging PET/CT with Application of F-18-Fluorothymidine in Patients with Head and Neck Carcinoma Undergoing Radiotherapy. Anticancer Research, 38, 2018:4153–4157.
287. Campr V., Dědečková K., Janíková A., Jindra P., Klener P., Kopecký O., Kouba M., Král Z., Kopečková K., Marková J., Móciková H., Polívka J., Procházka V., Pytlík R., Rusinová K., Smolej L., Sýkorová A., Šálek D., Šmardová L., Špaček M., Válková V., Vokurka S., Bučková H., Kabíčková E., Štěrba J.: Diagnostické a léčebné postupy u nemocných s maligními lymfomy X. 10 vyd. Hradec Králové: HK CREDIT s.r.o, 2018: 266.
288. Ferda J., Ferdová E., Baxa J., Fínek J., Topolčan O.: F-18-Fluorocholine PET/MRI in Restaging of Prostatic Carcinoma in Relation to PSA Level and Detection of Active Disease. Anticancer Research, 38, 2018:4139–4143.
289. Ferdová E., Baxa J., Ňaršanská A., Hes O., Fínek J., Topolčan O., Ferda J.: Low-dose High-resolution F-18-FDG-PET/CT Using Time-of-flight and Point-spread Function Reconstructions: A Role in the Detection of Breast Carcinoma Axillary Lymph Node Metastases. Anticancer Research, 38, 2018:4145–4148.
290. Fiala O., Hošek P., Šorejs O., Liška V., Büchler T., Poprach A., Kučera R., Topolčan O., Šedivcová M., Fínek J.: The Association of Baseline Serum Tumour Markers with Outcome of Patients with Metastatic Colorectal Cancer Treated with Anti-EGFR Monoclonal Antibodies in the First Line. Journal of Cancer, 9, 2018:4255–4262.
291. Fiala O., Veškrňová V., Chloupková R., Poprach A., Kiss I., Kopečková K., Dušek L., Slavíček L., Kohoutek M., Fínek J., Svoboda M., Petruželka L., Boublíková L., Dvořák J., Melichar B., Büchler T.: Impact of Delayed Addition of Anti-EGFR Monoclonal Antibodies on the Outcome of First-Line Therapy in Metastatic Colorectal Cancer Patients: a Retrospective Registry-Based Analysis. Targeted Oncology, 13, 2018:735–743.
292. Fiala O.: Imunoterapie v 1. linii léčby NSCLC – co přinesl rok 2018. Lung Cancer News, 5, 2018:33–40.
293. Fínek J.: Co by měl praktický lékař vědět o nejčastějších karcinomech – Karcinom prsu. Medicína po promoci, 19, 2018:46–48.
294. Holubec L., Polívka J., Korunková H., Vokurka S.: Ifosfamid v léčbě solidních nádorů a hematologických malignit. Acta Medicinae, 6, 2018:58–60.
295. Janikova A., Bortlicek Z., Campr V., Kopalova N., Benešová K., Hamouzová M., Belada D., Prochazka V., Pytlík R., Vokurka S., Pirnos J., Duras J., Móciková H., Mayer J., Trněný M.: The incidence of biopsy-proven transformation in follicular lymphoma in the rituximab era. A retrospective analysis from the Czech Lymphoma Study Group (CLSG) database. Annals of Hematology, 97, 2018:669–678.
296. Kováčová J., Juráček J., Poprach A., Büchler T., Kopecký J., Fiala O., Svoboda M., Lojová M., Slabý O.: MikroRNA jako biomarkery odpovědi na léčbu sunitinibem u pacientů s metastatickým karcinomem ledvin – pilotní studie. Klinická onkologie, 31, 2018:S161-S162.
297. Kováčová J., Juráček J., Poprach A., Büchler T., Kopecký J., Fiala O., Svoboda M., Slabý O.: Candidate MicroRNA biomarkers of therapeutic response to sunitinib in metastatic renal cell carcinoma: A validation study in patients with extremely good and poor response. Anticancer Research, 38, 2018:2961–2965.
298. Pešek M., Baxa J., Vaněček T., Mukenšnabl P., Svatoň M., Aubrecht J., Bednářová V., Benešová L., Bittenglová R., Blažek J., Boudová L., Brůha F., Burkert J., Dubová V., Dundr P., Dvořák M., Ferda J., Fiala O., Fiala P., Grossmann P., Hajníková Z., Havel D., Hrdá K., Hytych V., Chudáček Z., Jelínek J., Koubková L., Krákorová G., Lischke R., Lysák D., Medová B., Minárik M., Mraček J., Pešek F., Polívka J., Polívka J., Roušalová I., Růžičková Kirchnerová O., Ryška A., Sedláčková E., Slípka J., Slípková D., Slouka D., Stripská D., Syková B., Šašková B., Špidlen V., Trhlíková Š., Vaník P., Vodička J., Votruba J., Zemanová M., Zemanová P.: Pneumoonkologie v kazuistikách – úspěchy a kontroverze v hrudní onkologii. 1 vyd. Praha: Maxdorf, 2018: 315.
299. Petersson F., Martínek P., Vaněček T., Pivovarčíková K., Pecková K., Ondič O., Perez-Montiel D., Skenderi F., Ulamec M., Nenutil R., Hora M., Svoboda T., Rotterová P., Dušek M., Michal M., Hes O.: Renal Cell Carcinoma With Leiomyomatous Stroma: A Group of Tumors With Indistinguishable Histopathologic Features, But 2 Distinct Genetic Profiles: Next-Generation Sequencing Analysis of 6 Cases Negative for

Aberrations Related to the VHL gene. Applied Immunohistochemistry & Molecular Morphology, 26, 2018:192–197.
300. Poprach A., Fiala O., Chloupková R., Melichar B., Lakomý R., Petráková K., Zemanová M., Kopečková K., Slabý O., Študentová H., Kopecký J., Kiss I., Fínek J., Dušek L., Büchler T.: Pazopanib for Metastatic Renal Cell Carcinoma: A Registry-based Analysis of 426 Patients. Anticancer Research, 38, 2018:449–456.
301. Skálová A., Vaněček T., Martínek, Weinreb I., Stevens TM., Simpson RHW., Hyrcza M., Rupp NJ., Baněčková M., Michal M., Slouka D., Svoboda T., Metelková A., Etebarian A., Pavelka, Potts SJ., Christiansen J., Šteiner P., Michal M.: Molecular Profiling of Mammary Analog Secretory Carcinoma Revealed a Subset of Tumors Harboring a Novel ETV6-RET Translocation: Report of 10 Cases. The American Journal of Surgical Pathology, 42, 2018:234–246.
302. Skálová A., Sar A., Laco J., Metelková A., Miesbauerová M., Steiner P., Švajdler M., Michal M.: The Role of SATB2 as a Diagnostic Marker of Sinonasal Intestinal-type Adenocarcinoma. Applied Immunohistochemistry & Molecular Morphology, 26, 2018:140–146.
303. Skálová A., Göran S., Simpson RHW., Hellquist H., Slouka D., Svoboda T., Bishop JA., Hunt JL., Nibu, Rinaldo A., Poorten VV., Devaney KO., Steiner P., Ferlito A.: The role of molecular testing in the differential diagnosis of salivary gland carcinomas. The American Journal of Surgical Pathology, 42, 2018:E11-E27.
304. Slouka D., Baněčková M., Gál, Hanáková J., Herejková V., Hrabačka P., Hrabě V., Janská J., Kostlivý T., Krčál J., Kubec V., Kůsová J., Nasswetter J., Olišarová V., Ruml F., Sakař R., Sebera O., Svoboda T., Sýkorová Š., Škopek P., Trčka O., Vohlídková M.: Otorhinolaryngology. 1 vyd. Praha: Galén, 2018: 292.
305. Slouka D., Baněčková M., Gál B., Hanáková J., Herejková V., Hrabačka P., Hrabě V., Janská J., Kostlivý T., Krčál J., Kubec V., Kůsová J., Nasswetter J., Olišarová V., Ruml F., Sakař R., Sebera O., Svoboda T., Sýkorová Š., Škopek P., Trčka O., Vohlídková M.: Otorinolaryngologie. 1 vyd. Plzeň: Galén, 2018: 286.
306. Svobodová Š., Kučera R., Fiala O., Karlíková M., Ňaršanská A., Zedníková I., Třeška V., Slouka D., Roušarová M., Topolčan O., Fínek J.: CEA, CA 15–3, and TPS as Prognostic Factors in the Follow-up Monitoring of Patients After Radical Surgery for Breast Cancer. Anticancer Research, 38, 2018:465–469.
307. Třešková I., Zedníková I., Hosnedlová A., Svoboda T., Vicari P., Polanka F.: Profylaktická mastektomie u BRCA nosiček z pohledu plastické chirurgie. Plzeňský lékařský sborník: Supplementum, 2018, 2018:117–122.
308. Tupý R., Mírka H., Mraček J., Přibáň V., Hes O., Vokurka S., Ferda J.: Tumor-related Perfusion Changes in White Matter Adjacent to Brain Tumors: Pharmacodynamic Analysis of Dynamic 3T Magnetic Resonance Imaging. Anticancer Research, 38, 2018:4149–4152.
309. Vojtíšek R., Baxa J.: PET/CT a radioterapie nádorů hlavy a krku. Postgraduální medicína, 20, 2018:147–154.
310. Vokurka S., Fínek J., Šípová S., Ferda J.: Radium 223 v teorii a praxi. Zdravotnické noviny (Ambit Media), 2018, 2018:18–20.
311. Vokurka S., Votavová M., Kulhánková J., Korunková H., Fiala O., Štěrbová K., Svoboda T., Vojtíšek R., Matějka VM., Fínek J.: Vývoj a přehled využití chemoterapie, a role radioterapie a chirurgie, u pacientů s nově diagnostikovaným tumorem a karcinomem pankreatu v běžné 5leté praxi centra. Klinická onkologie, 31, 2018:S171-S173.
312. Vokurka S.: Význam podpůrné léčby a péče v onkologii. Onkologická revue, Praha: Current Media, s.r.o., 2018: 91–94.
313. Vokurka S., Tesařová P., Abrahámová J., Bajčiová V., Budinský M., Büchler T., Fiala O., Holečková P., Chrastina J., Janů E., Klener P., Klimeš J., Kopečková K., Kozáková Š., Kulhánková J., Lakomý R., Lohynská R., Metelková A., Mraček J., Pavlišta D., Pechačová Z., Poprach A., Sedláčková E., Semerád L., Staník, Svoboda T., Šubrt I., Tomášek J., Tupý R., Vojtíšek R., Zemanová M.: Onkologie v kostce. 1 vyd. Praha: Current Media, 2018: 271.
314. Windrichová J., Kučera R., Fuchsová R., Topolčan O., Fiala O., Svobodová J., Fínek J., Slípková D.: An Assessment of Novel Biomarkers in Bone Metastatic Disease Using Multiplex Measurement and Multivariate Analysis. Technology in Cancer Research and Treatment, 17, 2018:1–7.

390. Baněčková M., Agaimy A., Andreasen S., Vaněček T., Steiner P., Slouka D., Svoboda T., Miesbauerová M., Michal M., Skálová A.: Mammary Analog Secretory Carcinoma of the Nasal Cavity Characterization of 2 Cases and Their Distinction From Other Low-grade Sinonasal Adenocarcinomas. The American Journal of Surgical Pathology, 42, 2018:735–743.
391. He H., Trpkov K., Martínek P., Isikci OT., Maggi-Gulazzi C., Alaghehbandan R., Gill AJ., Tretiakova M., Lopez JI., Williamson SR., Montiel DP., Sperga M., Comperat E., Brimo F., Yilmaz A., Pivovarčíková K., Michalová K., Slouka D., Procházková K., Hora M., Bonert M., Michal M., Hes O.: „High-grade oncocytic renal tumor“: morphologic, immunohistochemical, and molecular genetic study of 14 cases. Virchows Archiv, 473, 2018:725–738.
392. Hrabačka P., Vohlídková M., Slouka D.: Nové možnosti audiologického vyšetření -VRA (Visual reinforcement audiometry) a její úloha při řešení poruch sluchu dětských pacientů. Plzeňský lékařský sborník, 2018, 2018:111–115.
393. Hudecová J., Hudec A., Novotný Z., Slouka D.: Pregnancy in the scar after myomectomy. Clinical and Experimental Obstetrics & Gynecology, 45, 2018:632–635.
394. Pešek M., Baxa J., Vaněček T., Mukenšnabl P., Svatoň M., Aubrecht J., Bednářová V., Benešová L., Bittenglová R., Blažek J., Boudová L., Brůha F., Burkert J., Dubová V., Dundr P., Dvořák M., Ferda J., Fiala O., Fiala P., Grossmann P., Hajníková Z., Havel D., Hrdá K., Hytych V., Chudáček Z., Jelínek J., Koubková L., Krákorová G., Lischke R., Lysák D., Medová B., Minárik M., Mraček J., Pešek F., Polívka J., Polívka J., Roušalová I., Růžičková Kirchnerová O., Ryška A., Sedláčková E., Slípka J., Slípková D., Slouka D., Stripská D., Syková B., Šašková B., Špidlen V., Trhlíková Š., Vaník P., Vodička J., Votruba J., Zemanová M., Zemanová P.: Pneumoonkologie v kazuistikách – úspěchy a kontroverze v hrudní onkologii. 1 vyd. Praha: Maxdorf, 2018: 315.
395. Skálová A., Vaněček T., Martínek, Weinreb I., Stevens TM., Simpson RHW., Hyrcza M., Rupp NJ., Baněčková M., Michal M., Slouka D., Svoboda T., Metelková A., Etebarian A., Pavelka, Potts SJ., Christiansen J., Šteiner P., Michal M.: Molecular Profiling of Mammary Analog Secretory Carcinoma Revealed a Subset of Tumors Harboring a Novel ETV6-RET Translocation: Report of 10 Cases. The American Journal of Surgical Pathology, 42, 2018:234–246.
396. Skálová A., Göran S., Simpson RHW., Hellquist H., Slouka D., Svoboda T., Bishop JA., Hunt JL., Nibu, Rinaldo A., Poorten VV., Devaney KO., Steiner P., Ferlito A.: The role of molecular testing in the differential diagnosis of salivary gland carcinomas. The American Journal of Surgical Pathology, 42, 2018:E11-E27.
397. Slouka D., Kučera R., Hošek P., Gál B., Trčka O., Kostlivý T., Havel D.: Key problems of the quality of life of patients after total laryngectomy. Kontakt, 20, 2018:249–255.
398 Slouka D., Honnerová M., Hošek P., Matas A., Sláma K., Landsmanová J., Kučera R.: Risk factors for failure of continuous positive airway pressure treatment in patients with ob- structive sleep apnoea. Biomedical Papers, 162, 2018:134–138.
399. Slouka D., Baněčková M., Gál, Hanáková J., Herejková V., Hrabačka P., Hrabě V., Janská J., Kostlivý T., Krčál J., Kubec V., Kůsová J., Nasswetter J., Olišarová V., Ruml F., Sakař R., Sebera O., Svoboda T., Sýkorová Š., Škopek P., Trčka O., Vohlídková M.: Otorhinolaryngology. 1 vyd. Praha: Galén, 2018: 292.
400. Slouka D., Baněčková M., Gál B., Hanáková J., Herejková V., Hrabačka P., Hrabě V., Janská J., Kostlivý T., Krčál J., Kubec V., Kůsová J., Nasswetter J., Olišarová V., Ruml F., Sakař R., Sebera O., Svoboda T., Sýkorová Š., Škopek P., Trčka O., Vohlídková M.: Otorinolaryngologie. 1 vyd. Plzeň: Galén, 2018: 286.
401. Svobodová Š., Kučera R., Fiala O., Karlíková M., Ňaršanská A., Zedníková I., Třeška V., Slouka D., Roušarová M., Topolčan O., Fínek J.: CEA, CA 15–3, and TPS as Prognostic Factors in the Follow-up Monitoring of Patients After Radical Surgery for Breast Cancer. Anticancer Research, 38, 2018:465–469.
402. Svobodová Š., Karlíková M., Topolčan O., Pecen L., Peštová M., Kott O., Třeška V., Slouka D., Kučera R.: PIVKA-II as a Potential New Biomarker for Hepatocellular Carcinoma – A Pilot Study. In Vivo, 32, 2018:1551–1554.
403. Šimánek V., Topolčan O., Karlíková M., Dolejšová O., Fuchsová R., Kinkorová J., Slouka D., Kučera R.: Stability of total prostate-specific antigen and free prostate-specific antigen after 10 years' storage. International Journal of Biological Markers, 33, 2018:463–466.

404. Škopek P., Trčka O., Slouka D.: Pneumomediastinum, neobvyklý nález na ORL ambulanci. Plzeňský lékařský sborník, 2018, 2018:121–124.
405. Šteiner P., Andreasen S., Grossmann P., Hauer L., Vaněček T., Miesbauerová M., Santana T., Kiss K., Slouka D., Skálová A.: Prognostic significance of 1p36 locus deletion in adenoid cystic carcinoma of the salivary glands. Virchows Archiv, 473, 2018:471–480.
406. Trčka O., Slouka D.: Spontánní pneumomediastinum po požití amfetaminu. Otorinolaryngologie a foniatrie, 67, 2018:28–31.
407. Třešková I., Topolčan O., Windrichová J., Šimánek V., Slouka D., Třeška V., Kučera R.: OPG, OPN, EGF and VEGF Levels at Individual Breslow Score Stages in Malignant Melanoma. Anticancer Research, 38, 2018:4907–4911.

OČNÍ KLINIKA – CLINIC OF OPHTALMOLOGY

265. Kasl Z., Lízrová Preiningerová J., Rusňák Š.: Použití optické koherentní tomografie v neurooftalmologické diagnostice. Trendy soudobé oftalmologie. Svazek 11, 1 vyd. Praha: Galén, 2018: 97–114.
266. Rusňák Š., Salcman V., Hecová L., Kasl Z.: Myopia Progression Risk: Seasonal and Lifestyle Variations in Axial Length Growth in Czech Children. Journal of Ophthalmology, 2018, 2018:nestránkováno.

PSYCHIATRICKÁ KLINIKA – CLINIC OF PSYCHIATRY

755. Beniš M., Tomášková E., Levorová S.: Léčba závisloti – co nabízí současnost?. Postgraduální medicína, 20, 2018:646–650.
756. Czobor P., Volavka J.: Understanding the Risk of Treatment Failure After Discontinuation of Long-Term Antipsychotic Treatment. The American Journal of Psychiatry, 175, 2018:908–909.
757. Černý M., Hodgins S., Kučíková R., Kážmér L., Lambertová A., Nawka A., Nawková L., Parzelka A., Raboch J., Bob P., Vevera J.: Violence in persons with and without psychosis in the Czech Republic: risk and protective factors. Neuropsychiatric Disease and Treatment, 14, 2018:2793–2805.
758. Fiala L., Bob P., Tomeš P.: Ženské sexuální dysfunkce a endometrióza III. Gynekolog, 27, 2018:14–19.
759. Fiala L.: Erektilní dysfunkce u mužů s hyperprolaktinémií. Postgraduální medicína, 20, 2018:429–431.
760. Fiala L.: Farmakoterapie v sexuologii. Postgraduální medicína, 20, 2018:617–622.
761. Fiala L., Bob P., Raboch J.: Oncological markers CA-125, CA 19–9 and endometriosis. Medicine, 97, 2018:nestránkováno.
762. Fiala L.: Použití faloplethysmografu (PPG) v sexuologii – možnost nebo nutnost?. Plzeňský lékařský sborník: Supplementum, 2018, 2018:49–56.
763. Filipovská T.: Nové trendy ve výuce komunikace s pacientem. Postgraduální medicína, 20, 2018:651–653.
764. Králíčková M., Fiala L., Lošan P., Tomeš P., Vetvicka V.: Altered Immunity in Endometriosis: What Came First?. Immunological Investigations, 47, 2018:569–582.
765. Machek V., Beran J.: Mikrobiom a psychiatrie. Plzeňský lékařský sborník: Supplementum, 2018, 2018:101–105.
766. Machová Š., Kadlecová E., Vevera J.: Psychické příznaky u pacientů s demyelinizačním onemocněním. Plzeňský lékařský sborník: Supplementum, 2018, 2018:41–42.
767. Marešová P., Fiala L.: Moderní postupy v gynekologii a porodnictví. 2 vyd. Praha: Mladá fronta, 2018: 542.
768. Rábová G., Podlipný J., Lacinová E., Kovářová L., Vevera J.: Dextrometorfan – psychotropní látka v rukou dětí a adolescentů. Pediatrie pro praxi, 19, 2018:337–339.
769. Sedláček P., Plavinová I., Langmajerová J., Dvořáková J., Novák J., Trefil L., Müller L., Buňatová P., Zeman V., Müllerová D.: Effect of n-3 fatty acids supplementation during life style modification in women with overweight. Central European Journal of Public Health, 26, 2018:265–271.
770. Vevera J., Nichtová A., Strunzová V., Petr T., Nawka A.: Primární prevence a intervence u agitovanosti a agresivity v klinické praxi. Česká a slovenská psychiatrie, 114, 2018:260–263.

771. Vevera J., Nichtová A., Strunzová V.: Násilné chování v lékařské praxi. Postgraduální medicína, 20, 2018:580–585.
772 Vevera J., Nichtová A., Strunzová V., Petr T., Nawka A.: Deeskalace – základní intervence ke zvládání násilí. Česká a slovenská psychiatrie, 114, 2018:213–217.
773. Vevera J., Černý M., Kážmér L., Příhodová K., Ptáček R., Ptáčková H.: Viktimizace pacientů trpících psychózou. Postgraduální medicína, 20, 2018:573–578.
774. Vevera J., Balvínová J., Filipovská T., Hodková A., Müllerová A., Poláčková E., Soukupová M.: Dlouhodobé výstupy léčby u pacientů s psychózou. Plzeňský lékařský sborník: Supplementum, 2018, 2018:123–124.
775. Volavka J., Vevera J.: Very long-term outcome of schizophrenia. International Journal of Clinical Practice, 72, 2018:nestránkováno.

STOMATOLOGICKÁ KLINIKA – CLINIC OF STOMATOLOGY

905. Babuška V., Palán J., Kolaja Dobrá J., Kulda V., Duchek M., Černý J., Hrušák D.: Proliferation of Osteoblasts on Laser-Modified Nanostructured Titanium Surfaces. Materials, 11, 2018:nestránkováno.
906. Hauer L., Genčur J., Jambura J., Hrušák D., Hostička L., Andrle P., Pošta P.: Alternativní transorální přístup pro chirurgické extrakce meziodentů retinovaných na spodině nosní dutiny. LKS: Časopis České stomatologické komory, 28, 2018:228–231.
907. Hecová H., Merglová V.: Hard dental tissue injuries. Dental and Maxillofacial Trauma Challenges in Low and Middle Income Countries, 1 vyd. Kerala: Research Signpost, 2018: 55–77.
908. Chalupová M., Skálová A., Hájek T., Geigerová L., Králová D., Liška P., Hecová H., Moláček J., Hrabák J.: Bacterial DNA detected on pathologically changed heart valves using 16S rRNA gene amplification : Detection of bacteria on heart valves. Folia Microbiologica, 63, 2018:707–711.
909. Merglová V.: Nonsyndromic extremely premature eruption of teeth in preterm neonates – a report of three cases and a review of the literature. Case Reports in Perinatal Medicine [online], 7, 2018:nestránkováno.
910. Merglová V.: Sport – related traumatic injuries among schoolchildren (a questionnaire study). Central European Journal of Sport Sciences and Medicine, 22, 2018:61–68.
911. Merglová V.: Předčasně prořezaný zub u předčasně narozeného dítěte. Česká Stomatologie a Praktické zubní lékařství, 118, 2018:25–30.
912. Moztarzadeh A., Moztarzadeh O., Kubíková T., Tonar Z., Hrušák D., Zicha A., Babuška V.: Současné metody hodnocení oseointegrace implantátů z nanostrukturního titanu. Chemické listy, 112, 2018:148–158.
913. Poleník P.: Co je dobré vědět o orálním mikrobiomu. Plzeňský lékařský sborník: Supplementum, 2018, 2018:73–77.
914. Šteiner P., Andreasen S., Grossmann P., Hauer L., Vaněček T., Miesbauerová M., Santana T., Kiss K., Slouka D., Skálová A.: Prognostic significance of 1p36 locus deletion in adenoid cystic carcinoma of the salivary glands. Virchows Archiv, 473, 2018:471–480.

UROLOGICKÁ KLINIKA – CLINIC OF UROLOGY

472. Beniač P., Hora M., Ürge T.: Renální kolika v ordinaci PL (diagnostika, léčba a následné možnosti specialisty). Practicus, 17, 2018:8–12.
473. Bex A., Albiges L., Ljungberg B., Bensalah K., Dabestani S., Giles RH., Hofmann F., Hora M., Kuczyk MA., Lam TB., Marconi L., Merseburger AS., Fernández – Pello S., Tahbaz R., Abu- Ghanem Y., Staehler M., Volpe A., Powles T.: Updated European Association of Urology Guidelines for Cytoreductive Nephrectomy in Patients with Synchronous Metastatic Clear-cell Renal Cell Carcinoma. European Urology, 74, 2018:805–809.
474. Bex A., Albiges L., Staehler M., Bensalah K., Giles RH., Dabestani S., Hofmann, Hora M., Kuczyk MA., Lam TB., Marconi L., Merseburger AS., Pello SF., Tahbaz R., Ghanem YA., Volpe A., Ljungberg B., Escudier B., Powles T.: A Joint Statement from the European Association of Urology Renal Cell Cancer

Guidelines Panel and the International Kidney Cancer Coalition: The Rejection of Ipilimumab and Nivolumab for Renal Cancer by the Committee for Medicinal Products for Human Use Does not Change Evidence-based Guideline Recommendations. European Urology, 74, 2018:849–851.
475. Dolejšová O., Kučera R., Fuchsová R., Topolčan O., Svobodová H., Hes O., Eret V., Pecen L., Hora M.: The Ability of Prostate Health Index (PHI) to Predict Gleason Score in Patients With Prostate Cancer and Discriminate Patients Between Gleason Score 6 and Gleason Score Higher Than 6-A Study on 320 Patients After Radical Prostatectomy. Technology in Cancer Research and Treatment, 17, 2018:1–6.
476. He H., Trpkov K., Martínek P., Isikci OT., Maggi-Gulazzi C., Alaghehbandan R., Gill AJ., Tretiakova M., Lopez JI., Williamson SR., Montiel DP., Sperga M., Comperat E., Brimo F., Yilmaz A., Pivovarčíková K., Michalová K., Slouka D., Procházková K., Hora M., Bonert M., Michal M., Hes O.: „High-grade oncocytic renal tumor“: morphologic, immunohistochemical, and molecular genetic study of 14 cases. Virchows Archiv, 473, 2018:725–738.
477. Hora M.: Editorial Comment to Urological laparoendoscopic single-site and reduced port surgery: A nationwide survey in Japan. International Journal of Urology, 25, 2018:268–269.
478. Isikci OT., He H., Grossmann P., Alaghehbandan R., Ulamec M., Michalová K., Pivovarčíková K., Montiel DP., Ondič O., Daum O., Procházková K., Hora M., Michal M., Hes O.: Low-grade spindle cell proliferation in clear cell renal cell carinoma is unlikely to be an initial step in sarcomatoid differentiation. Histopathology, 72, 2018:804–813.
479. Michalová K., Šteiner P., Alaghehbandan R., Trpkov K., Martínek P., Grossmann P., Delia Perez M., Sperga M., Straka L., Procházková K., Cempírková D., Hořava V., Bulimbasic S., Pivovarčíková K., Daum O., Ondič O., Rotterová P., Michal M., Hora M., Hes O.: Papillary renal cell carcinoma with cytologic ad molecular genetic features overlapping with renal oncocytoma: analysis of 10 cases. Annals of Diagnostic Pathology, 35, 2018:1–6.
480. Mírka H., Baxa J., Hora M., Hes O., Topolčan O., Ferda J.: Iodine Content Analysis Using Dual-Energy Computed Tomography as a Biomarker of Transitional Cell Carcinoma, an Experience with Separation of the Clotted Blood and Tumorous Tissue. Anticancer Research, 38, 2018:541–545.
481 Petersson F., Martínek P., Vaněček T., Pivovarčíková K., Pecková K., Ondič O., Perez-Montiel D., Skenderi F., Ulamec M., Nenutil R., Hora M., Svoboda T., Rotterová P., Dušek M., Michal M., Hes O.: Renal Cell Carcinoma With Leiomyomatous Stroma: A Group of Tumors With Indistinguishable Histopathologic Features, But 2 Distinct Genetic Profiles: Next-Generation Sequencing Analysis of 6 Cases Negative for Aberrations Related to the VHL gene. Applied Immunohistochemistry & Molecular Morphology, 26, 2018:192–197.
482. Pitra T., Pivovarčíková K., Tupý R., Alaghehbandan R., Barakova T., Trávníček I., Procházková K., Klatte T., Chlosta P., Hes O., Hora M.: Magnetic resonance imaging as an adjunct diagnostic tool in computed tomography defined Bosniak IIF-III renal cysts: a multicenter study. World Journal of Urology, 36, 2018:905–911.
483. Pitra T., Dikanová M., Hora M., Michal M., Hes O., Pivovarčíková K.: Porovnání výsledků invazivních vyšetření a močové cytologie: Zkušenosti jednoho urologického centra po prvním roce užívání Pařížské Klasifikace pro hodnocení močových cytologií. Česká urologie, 22, 2018:275–284.
484. Pivovarčíková K., Pitra T., Hora M., Švajdler M., Hes O.: Aktuální pohled na močovou cytologii: co by měl urolog vědět?. Česká urologie, 22, 2018:242–250.
485. Polák M., Vavřík T., Dolejšová O., Svobodová H., Mrkos D., Ferda J., Kastner J., Fuchsová R., Topolčan O., Hes O., Hora M.: Cílená biopsie prostaty – naše zkušenosti a výsledky. Plzeňský lékařský sborník: Supplementum, 2018, 2018:69–70.
486. Powles T., Albiges L., Staehler M., Bensalah K., Dabestani S., Giles R., Hofmann F., Hora M., Kuczyk M., Lam T., Marconi L., Merseburger A., Fernandez-Pello S., Tahbaz R., Volpe A., Ljungberg B., Bex A.: Updated European Association of Urology Guidelines: Recommendations for the Treatment of First-line Metastatic Clear Cell Renal Cancer. European Urology, 73, 2018:311–315.
487. Procházková K., Mírka H., Trávníček I., Pitra T., Roušarová M., Kolář J., Hošek P., Bajcurová K., Ferda J., Staehler M., May S., Hes O., Hora M.: Cystic Appearance on Imaging Methods (Bosniak III-IV) in Histologically Confirmed Papillary Renal Cell Carcinoma is Mainly Characteristic of Papillary Renal Cell Carcinoma Type 1 and Might Predict a Relatively Indolent Behavior of Papillary Renal Cell Carcinoma. Urologia Internationalis, 101, 2018:409–416.

488. Rotterová P., Martínek P., Alaghehbandan R., Procházková K., Damjanov I., Rogala J., Suster S., Perez--Montiel D., Alvarado-Cabrero I., Sperga M., Švajdler M., Michalová K., Pivovarčíková K., Daum O., Hora M., Dušek M., Ondič O., Stehlíková A., Michal M., Hes O.: High-grade renal cell carcinoma with emperipolesis: Clinicopathological, immunohistochemical and molecular-genetic analysis of 14 cases. Histology and Histopathology, 33, 2018:277–287.
489. Šimánek V., Topolčan O., Karlíková M., Dolejšová O., Fuchsová R., Kinkorová J., Slouka D., Kučera R.: Stability of total prostate-specific antigen and free prostate-specific antigen after 10 years‘ storage. International Journal of Biological Markers, 33, 2018:463–466.
490. Vavřík T., Dolejšová O., Sedláčková H., Mrkos D., Ferda J., Kastner J., Fuchsová R., Topolčan O., Hes O., Hora M.: Využití softwarové fúze multiparametrické magnetické rezonance a transrektální ultrasonografie při cílené biopsii nejen signifikantního karcinomu prostaty. Česká urologie, 22, 2018:257–265.

PLZEŇSKÝ LÉKAŘSKÝ SBORNÍK
85. SVAZEK

Připravila ediční komise předsedkyně doc. MUDr. Libuše Čeledová, Ph.D.
Členové: doc. MUDr. J. Kočová, CSc.,
MUDr. J. Barcal, Ph.D.,
doc. MUDr. J. Beran, CSc.,
prof. MUDr. P. Sobotka, DrSc.,
PhDr. D. Zdeňková, Z. Waldhauserová, zástupce Sdružení studentů LF UK
Externí členové: doc. Mgr. V. Sládek, Ph.D – ZČU Plzeň
doc. RNDr. V. Pospíšilová, CSc. – 1. LF UK Praha,
prof. Dr. T. J. Horder – Univ. Oxford,
prof. Dr. M. Klíma – Univ. Frankfurt nad Mohanem

Sestavil prof. MUDr. Pavel Sobotka, DrSc.
Odpovědný redaktor: prof. MUDr. Pavel Sobotka, DrSc.

Vydala Univerzita Karlova,
Nakladatelství Karolinum, Ovocný trh 560/5, 116 36 Praha 1
pro Lékařskou fakultu v Plzni
Praha 2019
Sazba DTP Nakladatelství Karolinum
Vytiskla tiskárna Nakladatelství Karolinum

ISBN 978-80-246-4465-3
ISSN 0551-1038
MK ČR E 18594