PLZEŇSKÝ LÉKAŘSKÝ SBORNÍK
PILSEN MEDICAL REPORT

82. SVAZEK

# PLZEŇSKÝ LÉKAŘSKÝ SBORNÍK

PILSEN MEDICAL REPORT

## 82. SVAZEK

UNIVERZITA KARLOVA
NAKLADATELSTVÍ KAROLINUM
LÉKAŘSKÁ FAKULTA UNIVERZITY KARLOVY V PLZNI
2016

© Univerzita Karlova, 2016

ISSN 0551-1038

# OBSAH

*M. Čedíková, M. Kripnerová, P. Pitule, M. Marková, J. Kuncová:*
Je stárnutí zvratný proces? – Pozitivní vlivy cvičení ..... 9

*M. Šafanda, R. Kučera, O. Topolčan:*
Inzulinu podobné růstové faktory (IGFs) a nádory ..... 17

*J. Barcal:*
Teplota kůry mozku a srdeční frekvence u novorozených laboratorních potkanů po ovlivnění syntézy oxidu dusnatého ..... 25

*P. Sobotka:*
Terapeutická hypotermie ..... 29

*M. Miklíková, D. Jarkovská, M. Čedíková, J. Švíglerová, j. Kuncová, L. Nalos, A. Kořínková, V. Liška, D. Lysák, M. Králíčková, L. Vištejnová, M. Štengl:*
Vliv mesenchymálních kmenových buněk na *in vitro* kulturu dospělých prasečích kardiomyocytů ..... 35

*R. Kučera, O. Topolčan, A. Ňaršanská, V. Třeška:*
Porovnání předoperačních a pooperačních hladin vybraných biomarkerů u karcinomu prsu..... 49

*J. Kotyza:*
Genetické a epigenetické faktory ovlivňující vyhasínání exprese laktasy: stárnutí na molekulární úrovni ..... 55

*M. Roušarová, Š. Svobodová, R. Kučera, O. Topolčan, J. Kinkorová:*
Inzulin a adipokiny – jejich úloha při vzniku a rozvoji nádorových onemocnění..... 63

*R. Pomahačová, J. Sýkora, P. Paterová, K. Fiklík, J. Schwarz, V. Lád, E. Skalická, Z. Černá, J. Zamboryová:*
Sdružená autoimunitní onemocnění v dětském věku..... 71

*E. Korčáková, H. Mírka, T. Skalický, V. Třeška, V. Liška, K. Štajdlová:*
Naše zkušenosti s peroperační ultrasonografií při operacích jaterních nádorů ..... 79

*L. Zikmund:*
Blefaroplastika, pooperační změny subjektivních obtíží u pacientů..... 87

*F. Vožeh:*
Imunita – nejen významný patogenetický faktor, ale i nedílná součást psychoneuroendokrino-imunitních regulací ..... 97

*D. Šmíd, P. Novák:*
Miniinvazivní výkony v chirurgii a jejich využití v dnešní době ..... 107

*Z. Kasl, K. Janoušková, P. Hrubá, Š. Rusňák, M. Krčma, E. Dvořáková, J. Baxa:*
Grafická vyšetření orbity v diferenciální diagnóze a sledování vývoje endokrinní orbitopatie ..... 113

*Z. Bečvářová:*
Lumbální sympatektomie – přehled a kazuistika..... 123

*Z. Bečvářová, J. Voller:*
Primární gastrointestinální lymfomy – chirurgické komplikace. Přehled a kazuistika ..... 129

*M. Salášek, T. Pavelka, D. Weisová, M. Toman, L. Lobovský, J. Hartlová, J. Křen, R. Tupý, J. Ferda:*
Současné možnosti miniinvazivní fixace poranění zadního pánevního segmentu ..... 137

*J. Landsmanová, A. Hudec, V. Kališ, E. Kasal:*
Embolie plodovou vodou..... 147

*M. Kripnerová:*
Novinky z oblasti sarkomů měkkých tkání – 18th ECCO – 40th ESMO Evropský onkologický kongres 2015 ..... 151

*P. Buňatová, K. Zikmundová:*
Jak vnímají studenti medicíny některé etické problémy ..... 159

**Ze života fakulty**

prof. MUDr. Jaroslav Racek, DrSc., se letos dožívá 65 let ..... 165

K životnímu jubileu doc. MUDr. Silvie Lacigové, Ph.D..... 167

70 let PhDr. Karla Lukavského..... 169

Bibliografie vědeckých prací ústavů a klinik Lékařské fakulty UK v Plzni za rok 2015..... 170

# CONTENTS

*M. Čedíková, M. Kripnerová, P. Pitule, M. Marková, J. Kuncová:*
Is aging reversible? – Beneficial effects of exercise ..... 9

*M. Šafanda, R. Kučera, O. Topolčan:*
Insulin-like growth factors (IGFs) system and tumors ..... 17

*J. Barcal:*
Brain cortex temperature and heart rate in newborn rats
after influencing endogenous nitric oxide synthesis ..... 25

*P. Sobotka:*
Therapeutic hypothermia ..... 29

*M. Miklíková, D. Jarkovská, M. Čedíková, J. Švíglerová, J. Kuncová, L. Nalos, A. Kořínková, V. Liška, D. Lysák, M. Králíčková, L. Vištejnová, M. Štengl:*
Effect of mesenchymal stem cells on *in vitro* culture
of adult porcine cardiomyocytes ..... 35

*R. Kučera, O. Topolčan, A. Ňaršanská, V. Třeška:*
Comparison of selected tumor marker levels before and after surgery ..... 49

*J. Kotyza:*
Genetic and epigenetic factors influencing lactase nonpersistence:
aging at a molecular level ..... 55

*M. Roušarová, Š. Svobodová, R. Kučera, O. Topolčan, J. Kinkorová:*
Insuline and adipokines – their role in the development of cancer diseases..... 63

*R. Pomahačová, J. Sýkora, P. Paterová, K. Fiklík, J. Schwarz, V. Lád, E. Skalická, Z. Černá, J. Zamboryová:*
Associated autoimmune diseases in childhood..... 71

E. Korčáková, K. Mírka, T. Skalický, V. Třeška, V. Liška, K. Štajdlová:
Our experience with intraoperative ultrasonography (IOUS)
in the liver surgery ..... 79

*L. Zikmund:*
Blepharoplasty – postoperative changes in subjective symptoms in patients..... 87

*F. Vožeh:*
Immunity – not only an important pathogenetic factor, but also an integral part of psychoneuroendocrine-immune regulation ..... 97

*D. Šmíd, P. Novák:*
Miniinvasive technique in surgery and its present use ..... 107

*Z. Kasl, K. Janoušková, P. Hrubá, Š. Rusňák, M. Krčma, E. Dvořáková, J. Baxa:*
Imaging methods of the orbit in differential diagnosis and following of thyroid associated orbitopathy..... 113

*Z. Bečvářová:*
Lumbar sympathectomy – overview and case report..... 123

*Z. Bečvářová, J. Voller:*
Primary gastrointestinal lymphomas, review and casuistic ..... 129

*M. Salášek, T. Pavelka, D. Weisová, M. Toman, L. Lobovský, J. Hartlová, J. Křen, R. Tupý, J. Ferda:*
Current concepts for minimally invasive fixation of posterior pelvic ring injuries ..... 137

*J. Landsmanová, A. Hudec, V. Kališ, E. Kasal:*
Amniotic fluid embolism ..... 147

*M. Kripnerová:*
News from soft tissue sarcoma – 18th ECCO – 40th ESMO the European cancer congress 2015 ..... 151

*P. Buňatová, K. Zikmundová:*
How medical students perceive some of the ethical issues..... 159

**From the life of Faculty**

Birth Anniversary of prof. MUDr. Jaroslav Racek, DrSc. ..... 165

Birth Anniversary of doc. MUDr. Silvie Lacigová, Ph.D. ..... 167

Birth Anniversary of PhDr. Karel Lukavský..... 169

The 2015 Bibliography of Scientific Publications Issued by the Institutes and Clinics of the Faculty of Medicine, Charles University in Prague, Pilsen..... 170

Plzeň. lék. Sborn., 82, 2016: 9–15

# IS AGING REVERSIBLE? – BENEFICIAL EFFECTS OF EXERCISE

M. Čedíková[1,2], M. Kripnerová[3], P. Pitule[2,4] , M. Marková[1], J. Kuncová[1,2]

[1]Department of Physiology, [2]Biomedical Centre, [3]Department of Biology, [4]Department of Histology and Embryology, Faculty of Medicine in Pilsen, Charles University

Factor(s) that substantially affect and determine longevity remain a mystery. Discovery of the elixir of life fascinated people for thousands of years. One of the best documented example is Chinese emperor Qin Shi Huang (259–210 B.C.). He did all he could to become immortal, so he tried to prolong his life by ingestion of mercury. But this plan failed, and he died (1).

Aging is a multifactorial process influenced by genetic factors, nutrition, and lifestyle. It is defined as an age-dependent or age-progressive decline in intrinsic physiological functions, leading to an increase in age-specific mortality rate and a decrease in age-specific reproductive rate (2). Mitochondrial dysfunction has long been considered a major contributor to aging and age-related diseases by oxidative phosphorylation dysfunction, progressive accumulation of mitochondrial DNA mutations and by deleterious effects of reactive oxygen species (3).

## OVERVIEW OF MITOCHONDRIA – STRUCTURE AND FUNCTIONS

Mitochondria, originating from bacterial precursor cells that were able to generate energy, are essential for many cellular processes. Mitochondria comprise at least six compartments: outer membrane, inner boundary membrane of significantly larger surface area, intermembrane space, cristal membranes, intracristal space, and protein rich matrix (4). The primary function of mitochondria is to produce adenosine triphosphate (ATP) by the process of oxidative phosphorylation through the respiratory system (they synthesize more than 95% ATP for cellular utilization). The respiratory system is located in the inner mitochondrial membrane and is formed by four respiratory complexes (Complex I = NADH dehydrogenase; Complex II = succinate dehydrogenase; Complex III = cytochrome $bc_1$; Complex IV = cytochrome c oxidase), two individual mobile molecules – coenzyme Q (CoQ) and cytochrome *c*, and ATP synthase (Complex V). General view of the mitochondrial respiratory system is shown in Fig. 1. The oxidative phosphorylation is responsible for converting macronutrients (fatty acids, carbohydrates and amino acids) to ATP through a sequence of reactions. Electrons are transfered from electron donors (NADH a $FADH_2$) through the electron transport chain to the final electron acceptor – $O_2$.

The electrons travel from donors throught complex I (CI) or complex II (CII), they are transferred by coenzyme Q to complex III (CIII), then by cytochrome c to complex IV (CIV) and, in the end, the electrons reduce $O_2$ to $H_2O$. Electron transport is coupled with proton transfer through CI, CIII and CIV resulting in proton gradient formation in the intermembrane space. This proton gradient is used for creating of ATP from ADP and $P_i$ by CV in mitochondrial matrix.

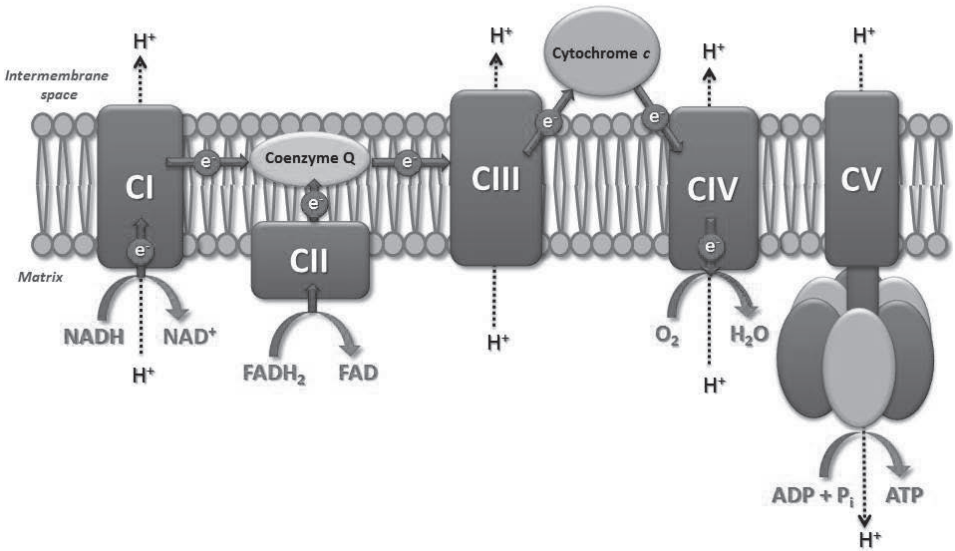


**Fig. 1** Schematic representation of oxidative phosphorylation system. In the picture, respiratory chain complexes CI–CIV, ATP synthase (CV) and two mobile electron carriers (coenzyme Q and cytochrome *c*) are shown. Electrons are transferred from electron donors (NADH a $FADH_2$) through the electron transport chain to the final electron acceptor – $O_2$. The electrons travel from donors throught complex I (CI) or complex II (CII), from them they are transferred by the coenzyme Q to complex III (CIII), then by cytochrome c to complex IV (CIV) and then the electrons reduce $O_2$ to $H_2O$. Electron transport is coupled with proton transfer through CI, CIII and CIV resulting in proton gradient formation in the intermembrane space. This proton gradient is used for creating of ATP from ADP and $P_i$ by CV in mitochondrial matrix

In addition to energy, oxidative phosphorylation also generates reactive oxygen species (ROS). Mitochondria are the major source of cellular ROS production. Beside this, mitochondria play a crucial role in apoptosis, cell cycle regulation, $Ca^{2+}$ signalling, non-shivering termogenesis, metabolism etc. (5–8).

Mitochondria contain their own genetic system, which is separate and distinct from the nuclear genome of the cell. DNA molecules have usually circular structure and they are present in multiple copies per organelle. Human mitochondrial DNA contains 37 genes coding for two rRNAs, 22 tRNAs and 13 polypeptides involved in electron transport and oxidative phosphorylation (1).

## IS AGING REVERSIBLE? EFFECT OF EXERCISE

A decline in muscle mass, strength and exercise efficiency accompanies aging in humans. Physical inactivity accelerates muscle catabolism, mitochondrial dysfunction, oxidative stress accumulation, and reduces aerobic capacity (9). The beneficial effects of exercise on mitochondrial function are well documented. In 1967, Holloszy's pioneering work dealing with impact of exercise on mitochondrial oxygen uptake and respiratory enzymes activities in skeletal muscle was published (10). Since then, exercise training has been shown to be an effective strategy to improve mitochondrial functions (11).

During physical exercise, the metabolic rate increases greatly, as quantified by oxygen consumption and heat production, which results in an enhanced generation of ROS (12). Oxygen radicals generating physiological responses at moderate levels are important modulators of muscle contraction, antioxidant protection, and oxidative damage repair (13). The increased production of ROS associated with the inefficiency of the antioxidant defence system can lead to oxidative stress (14) that is a common response to exercise. Nevertheless, the levels of ROS generated can substantially differ among various tissues and cells (12). The modest and regular exercise can induce positive cellular defence against stronger oxidative stress thus promoting health and reducing risk of diseases (15). In contrast, the enhanced formation of ROS in response to extensive physical activities in unprepared body can lead to oxidative modifications of lipids (lipid peroxidation as measured by the formation of malondialdehyde), proteins, nucleic acid (oxidative DNA damage as measured by 8-hydroxydeoxyguanosine), and other cellular compounds (16).

Some studies suggest that insulin signaling underpins mitochondrial electron transport chain integrity and activity by maintaining the NAD(+)/NADH ratio, the mediator of the pathway for mitochondrial biogenesis and function (17). Mitochondria normally enhance insulin sensitivity upon redox regulation of protein tyrosine phosphatase and insulin receptor. Development of insulin resistance, i.e. a state where normal concentrations of insulin produce less than normal biologic response (18), is tightly linked to muscular glucose uptake, mitochondrial dysfunction and endurance exercise (19, 20). Many studies have shown that patients with type 2 diabetes mellitus exhibited changes in mitochondrial morphology, functions and genes coding for key enzymes (21–25). Amati et al. studied the effect of exercise on insulin sensitivity in younger and older endurance-trained athletes, younger and older normal-weight subjects, and younger and older obese subjects using a glucose clamp. They did not find any difference between younger and older athletes, or younger and older normal-weight subjects, or even younger and older obese subjects. Regardless of age, athletes were more insulin sensitive than normal-weight sedentary subjects, who in turn were more insulin sensitive than obese subjects (26). This finding was confirmed by the work of Lanza et al., who measured insulin sensitivity and ATP production in mitochondria isolated from vastus lateralis biopsies of healthy sedentary and endurance-trained young (18–30 years old) and older (59–76 years old) subjects. Their results showed that insulin-induced glucose disposal and suppression of endogenous glucose production were higher in the trained young and older subjects, but no age effect was noted (27).

Several other studies were devoted to changes in the expression of nuclear and mitochondrial genes and transcription factors controlling mitochondrial biogenesis (28–30). Melov et al. evaluated healthy aging gene expression profile in skeletal muscle before and after a six-month resistance exercise-training program. They found 596 genes differentially expressed in relation to aging. After exercise training, the transcriptional signature of aging was markedly reversed back to that of younger levels for most genes (31).

Several studies documented increase in total mitochondrial copy number and mitochondrial protein synthesis rates after exercise training (28, 29). Short et al. reported the effect of a 16-week aerobic exercise program or control activity performed by men and women aged 21–87 years on insulin sensitivity and muscle mitochondria. They found that exercise led to an increase in mRNA levels of mitochondrial genes (COX4, ND4) and genes involved in mitochondrial biogenesis (PGC-1alpha, NRF-1 and TFAM). Further, their findings showed an increase in peak oxygen uptake ($VO_{2peak}$) and activity of muscle mitochondrial enzymes as citrate synthase and cytochrome c oxidase. They also observed reduction of abdominal fat (5%) and concentration of plasma triglycerides (25%) (28).

There is an ample evidence that physical activity improves mitochondrial respiratory functions (28, 29, 32–34), e.g. Menshikova et al. examined the effects of exercise on skeletal muscle mitochondria in older men and women. Exercise enhanced mitochondrial electron transport chain activity in older human skeletal muscle, particularly in subsarcolemmal mitochondria, which is likely related to the concomitant increase in mitochondrial biogenesis (29). Melov et al. concluded that healthy older adults show evidence of mitochondrial impairment and muscle weakness that can be partially reversed at the phenotypic level and substantially reversed at the transcriptome level following six months of resistance exercise training (31). Ghosh et al. confirmed that exercise reverses the mitochondrial phenotype (proteome and function) of old mitochondria (35). Indeed, exercise has also been shown to increase complex IV activity of the electron transport chain (it may have an indirect antioxidant effect in older adults and may improve function in daily activities) (36), heat shock proteins levels or antioxidant enzymes activities (37–39).

Multiple lines of evidence suggest that regular exercise training is not beneficial only for exercising muscles but also for other organs, particularly the brain (40, 41). Mechanisms that contribute to the improvement of neuronal functions at the cellular level are only partially known and remain to be further explored. To date, two specific hypotheses have been proposed: 1. Stimulation of mitochondrial biogenesis, authophagy and antioxidant enzymes activity in response to physical exercise. 2. Increased synthesis and release of neurotransmitters (e.g. dopamine) and trophic factors that in turn promote neuroplasticity, reduce neural apoptosis and may delay the neurodegeneration process (41, 42).

Nonmuscular systemic beneficial effect of exercise on mitochondrial functions was also documented in the brain, liver, and kidney of mice subjected to regular moderate exercise at the age of 28 weeks for maximally 50 weeks (43). This training protocol increased activities of mitochondrial complexes I and IV not only in skeletal and cardiac muscles, but also in the liver and kidney. Also in the aged rats, moderate regular exercise led to significantly reduced oxidative lesions in both nuclear and mitochondrial DNA of the liver (44).

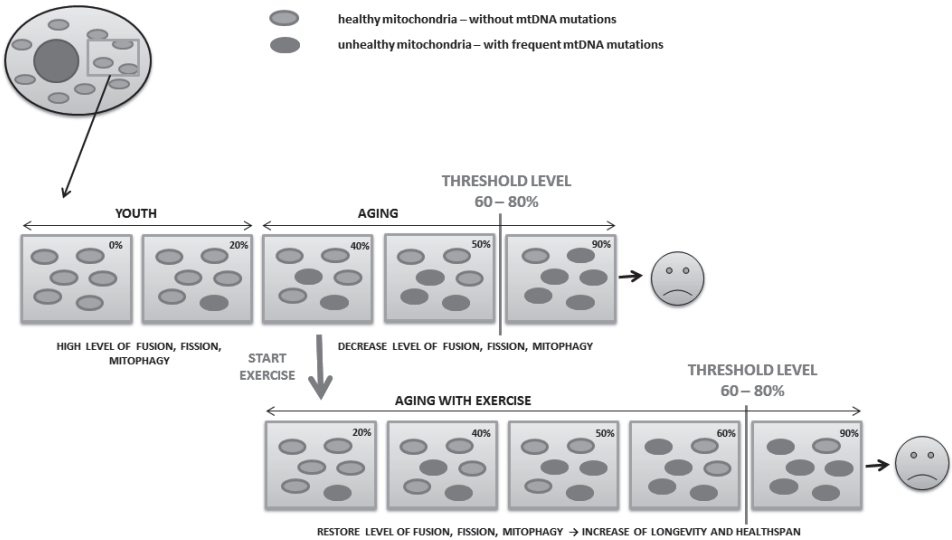


**Fig. 2** Mitochondrial threshold effect and the effect of exercise on longevity. Pathological manifestation of the mutation depends on so-called threshold effect – situation, where the accumulation of dysfunctional product reaches certain level and the mitochondria are further unable to perform essential functions**.** Thanks to the multicopy nature of mtDNA, effect of the mutation is not immediately evident. During aging, ratio of mutated DNA increases and when it reaches certain level (60–80% of mutated mtDNA), there are no longer enough wild type copies of proteins and the cell dies because of the mitochondrial failure. Accumulation of mutated copies could be reverted or slowed down by regular exercise that stimulates mitochondrial turnover, which can result to extended cellular life span

## CONCLUSIONS

Taken together, mitochondrial dysfunction is deeply involved in the process of aging. However, at least some negative consequences of aging could be prevented, reduced or even reversed by regular moderate exercise that can help to attenuate age-associated changes in mitochondria not only in the skeletal muscle, but also in the heart, brain, liver, and kidney (45–48). Putative systemic benefecial effect of exercise on mitochondrial functions should be further explored in non-muscular and non-neuronal tissues and cells. Schematic view is shown in Fig. 2.

## SUMMARY

Aging is a multifactorial process influenced by genetic factors, nutrition, and lifestyle. Mitochondrial dysfunction has long been considered a major contributor to aging and age-related diseases. This review summarizes the major changes of mitochondria related to moderate exercise during aging and it tries to suggest an answer to the question: Can we prevent, slow down or even reverse aging-related processes?

## *Je stárnutí zvratný proces? – Pozitivní vlivy cvičení*


SOUHRN

Stárnutí je multifaktoriální proces, jehož průběh je ovlivňován genetickými faktory, výživou a životním stylem. Mitochondriální dysfunkce jsou dlouho považovány za hlavního přispěvatele stárnutí a se stárnutím asociovaných chorob. Tento přehledový článek shrnuje hlavní změny mitochondrií spojené s mírným cvičením v průběhu stárnutí a snaží se nastínit odpověď na otázku: Můžeme předejít, zpomalit nebo dokonce zvrátit procesy související se stárnutím?



ACKNOWLEDGEMENTS

This study was supported by the National Sustainability Program I (NPU I) Nr. LO1503 provided by the Ministry of Education Youth and Sports of the Czech Republic.


REFERENCES


1. Larsson N. G.: Somatic mitochondrial DNA mutations in mammalian aging. Annu. Rev. Biochem. 79, 2010: 683–706. – 2. Flatt T.: A New Definition of Aging? Front. Genet. 3, 2012: 148. – 3. Gonzalez-Freire M., de Cabo R., Bernier M. et al.: Reconsidering the Role of Mitochondria in Aging. J. Gerontol. A Biol. Sci. Med. Sci. 70, 2015: 1334–1342. – 4. Logan D. C.: The mitochondrial compartment. J. Exp. Bot. 57, 2006: 1225–1243. – 5. Johannsen D. L., Ravussin E.: The role of mitochondria in health and disease. Curr. Opin. Pharmacol. 9, 2009: 780–786. – 6. Cedikova M., Kripnerová M., Dvorakova J. et al.: Mitochondria in White, Brown, and Beige Adipocytes. Stem Cells Int. 2016, 2016: 6067349. – 7. Friedman J. R., Nunnari J.: Mitochondrial form and function. Nature. 505, 2014: 335–343. – 8. Zhang F., Zhang L., Qi Y. et al.: Mitochondrial cAMP signaling. Cell. Mol. Life. Sci. CMLS. 2016. – 9. Konopka A. R., Sreekumaran Nair K.: Mitochondrial and skeletal muscle health with advancing age. Mol. Cell. Endocrinol. 379, 2013: 19–29. – 10. Holloszy J. O.: Biochemical adaptations in muscle. Effects of exercise on mitochondrial oxygen uptake and respiratory enzyme activity in skeletal muscle. J. Biol. Chem. 242, 1967: 2278–2282. – 11. Gollnick P. D., Saltin B.: Significance of skeletal muscle oxidative enzyme enhancement with endurance training. Clin. Physiol. Oxf. Engl. 2, 1982: 1–12. – 12. Li G.: The Positive and Negative Aspects of Reactive Oxygen Species in Sports Performance. In: Hamlin M. (ed.). Current Issues in Sports and Exercise Medicine [Internet]. InTech; 2013 [cited 2015 Oct 14]. – 13. Radak Z., Zhao Z., Koltai E. et al.: Oxygen consumption and usage during physical exercise: the balance between oxidative stress and ROS-dependent adaptive signaling. Antioxid. Redox. Signal. 18, 2013: 1208–1246. – 14. Gomes E. C., Silva A. N., de Oliveira M. R.: Oxidants, antioxidants, and the beneficial roles of exercise-induced production of reactive species. Oxid. Med. Cell Longev. 2012, 2012: 756132. – 15. Bratic I., Trifunovic I. A.: Mitochondrial energy metabolism and ageing. Biochim. Biophys. Acta. 1797, 2010: 961–967. – 16. Niess A. M., Simon P.: Response and adaptation of skeletal muscle to exercise – The role of reactive oxygen species. Front. Biosci. J. Virtual. Libr. 12, 2007: 4826–4838. – 17. Cheng Z., Tseng Y., White M. F.: Insulin signaling meets mitochondria in metabolism. Trends Endocrinol. Metab. TEM. 21, 2010: 589–598. – 18. Kahn C. R.: Insulin resistance, insulin insensitivity, and insulin unresponsiveness: a necessary distinction. Metabolism. 27 (12 Suppl 2), 1978: 1893–1902. – 19. Holloszy J. O.: Regulation by exercise of skeletal muscle content of mitochondria and GLUT4. J. Physiol. Pharmacol. Off. J. Pol. Physiol. Soc. 59 Suppl 7, 2008: 5–18. – 20. Hawley J. A., Lessard S. J.: Exercise training-induced improvements in insulin action. Acta Physiol. Oxf. Engl. 192, 2008: 127–135. – 21. Kelley D. E., He J.,

Menshikova E. V. et al.: Dysfunction of mitochondria in human skeletal muscle in type 2 diabetes. Diabetes. 51, 2002: 2944–2950. – 22. Ritov V. B., Menshikova E. V., Azuma R. et al.: Deficiency of electron transport chain in human skeletal muscle mitochondria in type 2 diabetes mellitus and obesity. Am. J. Physiol. Endocrinol. Metab. 298, 2010: 49–58. – 23. Mogensen M., Sahlin K., Fernström M. et al.: Mitochondrial respiration is decreased in skeletal muscle of patients with type 2 diabetes. Diabetes. 56, 2007: 1592–1599. – 24. Ritov V. B., Menshikova E. V., He J. et al.: Deficiency of subsarcolemmal mitochondria in obesity and type 2 diabetes. Diabetes. 54, 2005: 8–14. – 25. Petersen K. F., Befroy D., Dufour S. et al.: Mitochondrial dysfunction in the elderly: possible role in insulin resistance. Science. 300, 2003: 1140–1142. – 26. Amati F., Dubé J. J., Coen P. M. et al.: Physical inactivity and obesity underlie the insulin resistance of aging. Diabetes Care. 32, 2009: 1547–1549. – 27. Lanza I. R., Short D. K., Short K. R. et al.: Endurance exercise as a countermeasure for aging. Diabetes. 57, 2008: 2933–2942. – 28. Short K. R., Vittone J. L., Bigelow M. L. et al.: Impact of aerobic exercise training on age-related changes in insulin sensitivity and muscle oxidative capacity. Diabetes. 52, 2003: 1888–1896. – 29. Menshikova E. V., Ritov V. B., Fairfull L. et al.: Goodpaster: Effects of exercise on mitochondrial content and function in aging human skeletal muscle. J. Gerontol. A Biol. Sci. Med. Sci. 61, 2006: 534–540. – 30. Coen P. M., Menshikova E. V., Distefano G. et al.: Exercise and Weight Loss Improve Muscle Mitochondrial Respiration, Lipid Partitioning, and Insulin Sensitivity After Gastric Bypass Surgery. Diabetes. 64, 2015: 3737–3750. – 31. Melov S., Tarnopolsky M. A., Beckman K. et al.: Resistance exercise reverses aging in human skeletal muscle. PloS One. 2, 2007: e465. – 32. Short K. R., Vittone J. L., Bigelow M. L. et al.: Age and aerobic exercise training effects on whole body and muscle protein metabolism. Am. J. Physiol. Endocrinol. Metab. 286, 2004: 92–101. – 33. Jubrias S. A., Esselman P. C., Price L. B. et al.: Large energetic adaptations of elderly muscle to resistance and endurance training. J. Appl. Physiol. Bethesda Md 1985. 90, 2001: 1663–1670. – 34. Ogborn D. I., McKay B. R., Crane J. D. et al.: Effects of age and unaccustomed resistance exercise on mitochondrial transcript and protein abundance in skeletal muscle of men. Am. J. Physiol. Regul. Integr. Comp. Physiol. 308, 2015: 734–741. – 35. Ghosh S., Lertwattanarak R., Lefort N. et al.: Reduction in reactive oxygen species production by mitochondria from elderly subjects with normal and impaired glucose tolerance. Diabetes. 60, 2011: 2051–2060. – 36. Parise G., Brose A. N., Tarnopolsky M. A.: Resistance exercise training decreases oxidative damage to DNA and increases cytochrome oxidase activity in older adults. Exp. Gerontol. 40, 2005: 173–180. – 37. Parise G., Phillips S. M., Kaczor J. J. et al.: Antioxidant enzyme activity is up-regulated after unilateral resistance exercise training in older adults. Free Radic. Biol. Med. 39, 2005: 289–295. – 38. Leeuwenburgh C., Fiebig R., Chandwaney R. et al.: Aging and exercise training in skeletal muscle: responses of glutathione and antioxidant enzyme systems. Am. J. Physiol. 267, 1994: 439–445. – 39. Lambertucci R. H., Levada-Pires A. C., Rossoni L. V. et al.: Effects of aerobic exercise training on antioxidant enzyme activities and mRNA levels in soleus muscle from young and aged rats. Mech Ageing Dev. 128, 2007: 267–275. – 40. Clark-Matott J., Saleem A., Dai Y. et al.: Metabolomic analysis of exercise effects in the POLG mitochondrial DNA mutator mouse brain. Neurobiol. Aging. 36, 2015: 2972–2983. – 41. Monteiro-Junior R. S., Cevada T., Oliveira B. R. R. et al.: We need to move more: Neurobiological hypotheses of physical exercise as a treatment for Parkinson's disease. Med. Hypotheses. 85, 2015: 537–541. – 42. Markham A., Bains R., Franklin P. et al.: Changes in mitochondrial function are pivotal in neurodegenerative and psychiatric disorders: how important is BDNF? Br. J. Pharmacol. 171, 2014: 2206–2229. – 43. Navarro A., Gomez C., López-Cepero J. M. et al.: Beneficial effects of moderate exercise on mice aging: survival, behavior, oxidative stress, and mitochondrial electron transfer. Am. J. Physiol. Regul. Integr. Comp. Physiol. 286, 2004: 505–511. – 44. Nakamoto H., Kaneko T., Tahara S. et al.: Regular exercise reduces 8-oxodG in the nuclear and mitochondrial DNA and modulates the DNA repair activity in the liver of old rats. Exp. Gerontol. 42, 2007: 287–295. – 45. Li N., Liu B., Xiang S. et al.: Similar enhancement of BK(Ca) channel function despite different aerobic exercise frequency in aging cerebrovascular myocytes. Physiol. Res. Acad. Sci. Bohemoslov. 2016. – 46. Yin F., Sancheti H., Patil I. et al.: Energy metabolism and inflammation in brain aging and Alzheimer's disease. Free. Radic. Biol. Med. 2016. – 47. Tatarkova Z., Kovalska V. M., Timkova P. et al.: The Effect of Aging on Mitochondrial Complex I and the Extent of Oxidative Stress in the Rat Brain Cortex. Neurochem. Res. 2016. – 48. Fougeray S., Pallet N.: Mechanisms and biological functions of autophagy in diseased and ageing kidneys. Nat. Rev. Nephrol. 211, 2015: 34–45.

Author's address: M. Č., Alej Svobody 76, 323 00 Plzeň, Czech Republic

Plzeň. lék. Sborn., 82, 2016: 17–23

# INSULIN-LIKE GROWTH FACTORS (IGFS) SYSTEM AND TUMORS

M. Šafanda[1], R. Kučera[1], O. Topolčan[1]

[1]Laboratory of Immunoanalysis, Department of Nuclear Medicine,
Medical School and Teaching Hospital in Pilsen, Charles University

## BASE CHARACTERISTICS

Insulin-like growth factors (IGF, insulin-like growth factors, formerly named somatomedines) are peptides, that participate on growth regulation, metabolism regulation, cell survival and differentiation. They are regulated by growth hormone (GH). IGFs are synthesized in liver and they occur in other body fluids (Tab. 1). Their extrahepatic production and autocrine and paracrine mechanism has been already described (1).

**Tab. 1** IGFs

| Growth factor | Molecular weight | Amino acids number | Physiologic function |
|---|---|---|---|
| IGF1 | 7,464 | 70 | Regulation of growth, metabolism, cell survival and differentiation<br>*In postnatal development* |
| IGF2 | 7,400 | 67 | Regulation of growth, metabolism, cell survival and differentiation<br>*In prenatal development* |

IGFBPs occur in different body fluids like serum, amniotic fluid and cerebrospinal fluid (Tab. 2). IGFBPs are synthesized in liver or can be also synthesized by cancer cells. IGFBPs increase the half-life of IGFs in serum and inhibit or stimulate IGFs action by binding to the target cells receptors. These binding proteins serve as storage of IGFs in intercellular space (2).

Effect of IGF1 and IGF2 on cell is mediated by receptors. IGFs receptors belong to the group of receptor protein tyrosine kinase (PTK). They phospohorylate its substrate proteins on residual tyrosine (3). This group involves receptors for majority peptide growth factors, which participate on cellular growth and differentiation (Tab. 3).

Signal transduction follows the successful binding to the receptor via signal intracellular pathway – i.e. cascade of enzymes and its substrates (Fig. 1).

Two main cascades activate after IGF1R activation via adaptor protein insulin receptor substrate (IRS1). First signal pathway PI3K/PKB (fosfatidylinositol-3-kinase / proteinkinase B) and the second cascade is ERK pathway (extracellular signal regulated

kinases). This pathway belongs among several MAP kinase pathways (MAPK mitogen activated protein kinases) (4).

**Tab. 2** IGFBPs

| Binding protein | Molecular weight | Binding affinity | Occurrence |
|---|---|---|---|
| IGFBP1 | 34,000 | IGF1, IGF2 | placenta, amniotic fluid |
| IGFBP2 | 27,000 | IGF2 | cerebrospinal fluid |
| IGFBP3 | 53,000 | IGF1, IGF2 | serum |
| IGFBP4 | 26,000 | IGF1, IGF2 | osteoblasts |
| IGFBP5 | 23,000 | IGF1, IGF2 low affinity | kidney, osteoblasts |
| IGFBP6 | 22,800 | IGF2 | cerebrospinal fluid |

**Tab. 3** Receptors for IGFs

| Receptor | Structure | Binding affinity | Signal transduction |
|---|---|---|---|
| IGF1R | dimer 2α, 2β subunits | IGF1, IGF2 | YES |
| IGF2R | Monomer | IGF2 | NO |
| IR (IR-A, IR-B) | dimer 2α, 2β subunits | IGF1, IGF2 | YES |
| IR/IGF1R (IR-A/IGF1R, IR-B/ IGF1R) | dimer 2α, 2β subunits | IGF1, IGF2 | YES |

IGFs SIGNAL PATHWAYS

Mechanism of IGF1 action: The biological effect of IGF1 is mediated by IGF1 receptor (IGF1R). IGF1 binds to the extracellular domain of IGF1R. Tyrosine kinase receptor autophosphorilates after activation of the cytoplasmic domain and the adapter protein via activation of the insulin receptor substrate (IRS1/2) are activated by two major signaling cascade. Phosphatidylinositol-3-kinase (PI3K) / Protein kinase B (PKB, also known as Akt) signaling pathway, and Extracellular signal regulated kinase (ERK) pathway, which is one of multiple Mitogen activated protein kinase (MAPK) pathways.

Signal pathway PI3K/PKB is particularly important intracellular signal pathway. It is integrated into many normal cellular processes related to the proliferation, metabolism, growth and survival of cells. Abnormality of this pathway caused by isoforms and mutations of different components will result in different forms of cancer diseases. Central component of this pathway is formed by PI3K heterodimer formed by regulatory subunit p85 and by catalytic subunit p110. They are commonly found to be altered by mutations in cancer diseases (5). PI3K activation results in blockage of inhibitory effect of regulatory subunit p85 followed by activation of catalytic subunit p110. It changes immediately membranous fosfatidylinositol-3,5-biphosphate (PIP2) into triphosphate form (PIP3).

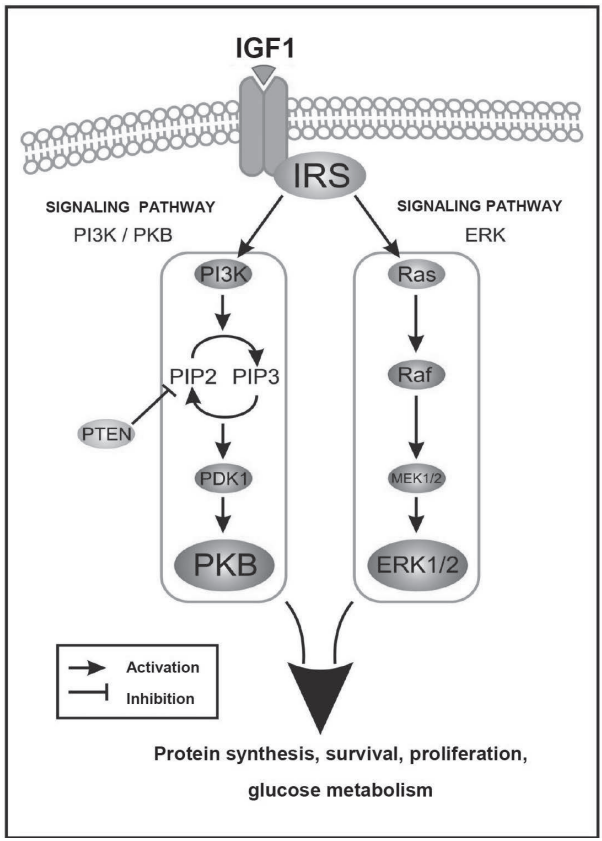


**Fig. 1** Mechanism of IGFs effect

PIP3 further induces phosphorylation of PKB via PDK1 protein. Complex PI3K is under the normal condition negatively regulated by specific phosphatase PTEN. PTEN acts like a negative regulator of PI3K pathway, so that it hydrolyses PIP3 into PIP2 (6).

Mutation or epigenetic modification results in loss of PTEN function, but alteration resulting in hyperactivity of P13K may also occur. Loss of PTEN function stimulates PIP3 accumulation, which results in deregulation of signal transduction via PI3K/PKB cascade (7, 8).

PKB is involved in other signal cascades and it interferes with many cellular processes (proteosynthesis, survival, proliferation, glucose metabolism, etc.). Activation of deregulated signal pathway PI3K/PKB provides signals to the cells for unlimited growth and survival (9).

Second signal pathway is represented by the ERK cascade (extracellular signal regulated kinases). Signal is transmitted after IRS1 activation via Ras GTPase and Raf and MEK

kinase. This process finally results in MAP kinase activation, particularly ERK. ERK belongs among the first well explored MAP kinases of the mammalian cells. Group of enzymes called MAP kinases regulates gene expression and eventually cellular proliferation and differentiation (10).

Biological effect of IGFs is mediated by IGF1 receptor (IGF1R). IGF1 and IGF2 bind to extracellular domain IGF1R. Tyrosine kinase receptors autophospohorylate after their activation on the cytoplasmatic domain and via activation of adaptor protein insulin receptor substrate (IRS1/2) two main signal cascades activate. Signal pathway PI3K (phosphatidylinositol-3-kinase)/PKB (proteinkinase B) and signal pathway ERK (extracellular signal regulated kinases), which represents one of the several MAP kinase pathways (MAPK mitogen activated protein kinases) (11).

## IGFS AND THEIR EFFECT ON MALIGNANT TRANSFORMATION OF THE CELLS

Based on knowledge of IGF1 and IGF2 effect on cells it is assumed that high IGFs serum levels increase the risk for cancer development. They also stimulate proliferation and risk of malignant transformation. But high serum levels of binding proteins IGFBPs, particularly dominant serum binding protein IGFBP3, should decrease the risk and inhibit the cellular growth.

It is assumed that malignant transformation of the cells can occur independently from serum levels of IGFs in case of presence of functional IGF1R. It is interesting that the potency of oncogenes to cause the malignant transformation is dependent on their ability of IGF1R phosphorylation. Intact tyrosine kinase domain is necessary for IGF1R functions – i.e. intensive anti-apoptotic and transformation effect (12).

Summarization above mentioned data provides three fundamental conditions for signal transduction of IGFs system into the cells.

- presence of functional receptors
- intact tyrosine kinase (TK) domain
- phosphorylation of TK domain

If the ability to receive signals remains, three extracellular risk factors start to play their role

- local extrahepatal IGFs production
- autocrine and paracrine IGFs function
- increased IGFs serum levels

Other two factors are intracellular and seem to be the most risky:

- signal pathway mutations
- gene mutations

With more sophisticated knowledge about IGFs system function, some hypotheses were evaluated in order to confirm the theory of the relationship between IGFs and some malignant diseases development. First pilot prospective epidemiology studies did not

confirm any relationship between elevated IGF1serum levels and cancers. But some recent extent clinical studies confirmed that high circulating IGF1 concentrations and low IGFBP3 serum levels are related to increase risk for cancer diseases. Negative correlation between IGFBP3 levels and risk of cancer diseases corresponds to protective role of IGFBP3 (i.e. high IGFBP3 concentration results in low free IGF1 levels).

Autocrine and paracrine role of IGFs seems to be also important. Increased local production of IGF1 or IGF2 or their combinations were found at different cancer diseases and there was usually the positive correlation with tumor progression (13, 14). Regarding to the IGF1R expression, some theories appear that increased expression suggest a worse prognosis of cancer disease. But the prognostic role of IGF1R must be interpreted very carefully, due to the inconsistent clinical studies results. Discrepancies may be caused by pre-analytical phases (tissues conservation, sample size), methods used and data interpretation (15, 16).

There has been an intensive discussion, why the results from individual studies are so different and why are the results from some study extremely contradictory. Based on the conclusions made by some authors, following are the potential causes of discrepant results:

- Circulating levels of IGFs and their binding proteins do not exactly reflect their tissue concentrations.
- There are other agents interfering with process of signal pathway activation of IGF receptor and with its effect on a cell, they may either facilitate or diminish its effect on cell (insulin, steroid hormones, adiponectin, etc.) and so the interpretation of IGF serum levels should reflect the serum levels of these agents.
- IGF receptor signal pathway is positively or negatively influenced by well known mechanisms (see the previous paragraph, but it is also affected by mechanisms, that are expected to exist but they have not been described in details so far.
- Some authors point out that there are inappropriate inclusion criteria for patients' groups and very insufficient medical data related to the period of elevated IGFs levels and presence of some kind of diseases.
- There are also other interaction which have to be taken into the account (e.g.: dietary habits, physical activity) and other diseases (diabetes mellitus, metabolic syndrome, liver diseases, etc.).

## CONCLUSIONS

Functions of IGFs signal pathway have been described recently. Many interactions with other signal pathways have been also described. Intact IGF1R represents a key factor for signal pathway function. Gene locations for IGFs, binding proteins and receptors have been also described. Based on this knowledge it was possible to develop IGF1R inhibitors that are very promising for oncology treatment. IGFs are absolutely important to the investigation of processes in the human body at the cellular level.

SUMMARY

The interaction between growth factors and cancer incidence and development has been discussed recently. Insulin-like growth factors (IGF, insulin-like growth factors, formerly named somatomedines) are peptides, that participate on growth regulation, metabolism regulation, cell survival and differentiation. They are regulated by growth hormone (GH). IGFs are synthesized in liver and they occur in other body fluids. IGFBPs occur in different body fluids like serum, amniotic fluid and cerebrospinal fluid. IGFBPs are synthesized in liver. These binding proteins serve as storage of IGFs in intercellular space. Effect of IGF1 and IGF2 on cell is mediated by receptors. Signal transduction follows the successful binding to the receptor via signal intracellular pathway – i.e. cascade of enzymes and its substrates.

Based on knowledge of IGF1 and IGF2 effect on cells it is assumed that high IGFs serum levels increase the risk for cancer development. They also stimulate proliferation and risk of malignant transformation. High serum levels of binding proteins IGFBPs, particularly dominant serum binding protein IGFBP3, should decrease the risk and inhibit the cellular growth. It is assumed that malignant transformation of the cells can occur independently from serum levels of IGFs in case of presence of functional IGF1R. Recent clinical studies confirmed that high circulating IGF1 concentrations and low IGFBP3 serum levels are related to increase risk for cancer diseases. Negative correlation between IGFBP3 levels and risk of cancer diseases corresponds to protective role of IGFBP3.

## *Inzulinu podobné růstové faktory (IGFs) a nádory*

SOUHRN

Interakce mezi růstovými faktory a vznikem a rozvojem nádorového onemocnění je v poslední době předmětem řady odborných diskuzí. Inzulinu podobné růstové faktory (IGF, dříve označované somatomediny) jsou peptidy, které se podílejí na regulaci růstu, metabolizmu, přežívání a diferenciaci buněk. Jsou regulovány růstovým hormonem (GH). IGF jsou syntetizovány v játrech a vyskytují se v tělních tekutinách. IGF vazebné proteiny (IGFBP) jsou syntetizovány v játrech. Tyto vazebné proteiny slouží jako zásoba IGF v mezibuněčném prostoru. Vliv IGF1 a IGF2 na buňku je zprostředkován receptory. Po vazbě na receptor následuje přenos signálu přes signální intracelulární dráhy – tj. kaskádu enzymů a jejich substrátů.

Na základě znalosti účinku IGF1 a IGF2 v buňkách se předpokládá, že vysoké hladiny IGF v séru mohou zvyšovat riziko vzniku a rozvoje nádorů. IGF mohou také stimulovat proliferaci buněk a riziko maligní transformace. Vysoké hladiny IGFBP v séru, zejména IGFBP3 – dominantního vazebného proteinu v séru, by měly snižovat riziko a inhibovat buněčný růst. Předpokládá se, že k maligní transformaci buněk může dojít i nezávisle na sérových hladinách IGF v případě přítomnosti funkčních receptorů pro IGF. Nedávné klinické studie potvrdily, že vysoké cirkulující koncentrace IGF1 a nízká úroveň IGFBP3

v séru souvisí se zvýšeným rizikem nádorových onemocnění. Negativní korelace mezi hladinami IGFBP3 a rizikem nádorových onemocnění potvrzuje určitou ochrannou roli IGFBP3.


## ACKNOWLEDGEMENTS

Supported by Ministry of Health, Czech Republic – conceptual development of research organization (Faculty Hospital in Pilsen – FNPl, 00669806) and Project of Ministry of Education CZ (1.07/2.3.00/20.0040).


## REFERENCES


1. Dupont J., LeRoith D.: Insulin and insulin-like growth factor I receptors: similarities and differences in signal transduction. Horm Res. 55, Suppl. 2: 22–6. – 2. Renehan A. G., Zwahlen M., Minder C. et al.: Insulin-like growth factor (IGF)-I, IGF binding protein-3, and cancer risk: systematic review and meta-regression analysis. Lancet. 363, 2004: 1346–1353. – 3. Powell-Braxton L., Hollingshead P., Warburton C. et al.: IGF-I is required for normal embryonic growth in mice. Genes Dev. Dec.7 (12B), 1993: 2609–17. – 4. Werner H., LeRoith D.: The role of the insulin-like growth factor system in human cancer. Adv. Cancer Res. 68, 1996: 183–223. – 5. Samani A. A., Yakar S., LeRoith D. et al.: The role of the IGF system in cancer growth and metastasis: overview and recent insights. Endoc. Rev. 28, 2007: 20–47. – 6. Peterson J. E., Kulik G., Jelinek T. et al.: Src phosphorylates the insulin-like growth factor type I receptor on the autophosphorylation sites. Requirement for transformation by src. J. Biol. Chem. Dec 6, 271 (49), 1996: 31562–31571. – 7. Nakae J., Kido Y., Accili D.: Distinct and overlapping functions of insulin and IGF-I receptors, Endocrine Rev. 22, 2001: 818–35. – 8. Vorwerk P., Wex H., Hohmann B. et al.: Expression of components of the IGF signalling system in childhood acute lymphoblastic leukaemia. Mol. Pathol. 13, 2007: 719–27. – 9. McCampbell A. S., Broaddus R. R., Loose D. S. et al.: Overexpression of the insulin-like growth factor I receptor and activation of the AKT pathway in hyperplastic endometrium. Clin. Cancer Res, Nov 1, 12 (21), 2006: 6373–8. – 10. Renehan A. G., Zwahlen M., Minder C. et al.: Insulin-like growth factor (IGF)-I, IGF binding protein-3, and cancer risk: systematic review and meta-regression analysis. Lancet. 363, 2004: 1346–1353. – 11. Park S., Chapuis N., Tamburini J. et al.: Role of the PI3K/AKT and mTOR signaling pathways in acute myeloid leukemia, Haematologica. 95 (5), 819–28. Review, 2010. – 12. Wolpin B. M.: Circulating insulin-like growth factor binding protein-1 and the risk of pancreatic cancer. Cancer Res. 67, 2007: 7923–8. – 13. Chen B., Liu S., Xu W. et al.: IGF-I and IGFBP-3 and the risk of lung cancer: a meta-analysis based on nested case-control studies. J. Exp. Clin. Cancer Res. Jun 24, 2009, 28: 89. – 14. Djavan B., Bursa B., Seitz C. et al.: Insulin-like growth factor 1 (IGF-1), IGF-1 density, and IGF-1/PSA ratio for prostate cancer detection. Urology. 54 (4), 1999: 603–6. – 15. Maor S., Mayer D., Yarden R. I. et al.: Estrogen receptor regulates insulin-like growth factor-I receptor gene expression in breast tumor cells: involvement of transcription factor Sp 1, J. Endocrinol. 191 (3), 2006: 605–12. – 16. Tomizawa M., Shinozaki F., Sugiyama T. et al.: Insulin-like growth factor-I receptor in proliferation and motility of pancreatic cancer. World J. Gastroenterol. Apr 21, 16 (15), 2010: 1854–8.



Author's address: O. T., Dr. E. Beneše 13, 305 99 Plzeň, Czech Republic

Plzeň. lék. Sborn., 82, 2016: 25–28

# BRAIN CORTEX TEMPERATURE AND HEART RATE IN NEWBORN RATS AFTER INFLUENCING ENDOGENOUS NITRIC OXIDE SYNTHESIS

J. Barcal

Department of Pathophysiology, Faculty of Medicine in Pilsen, Charles University

The significant role of nitric oxide (NO) in various functions of organism was confirmed during last two decades. Among others its action as a retrograde messenger and/or neuromodulator in synaptic transmission has been shown (5, 11) and its circulatory effect has been identified as that of vascular endothelial relaxing factor, EDRF (7). NO vasodilatory effects explain the well known beneficial role of various nitro-compounds on local blood flow in many important regions of the human body. The classical studies about positive effects of NO on the cerebral circulation (4, 6) as well as improved hemodynamics in lungs after NO administration, including newborns (2) showed possible new therapeutic strategies.

The effect of NO, however, are not uniformly positive, as e.g. during focal cerebral schemia it impairs its outcome (1). The site of NO producing enzyme – NO synthase (NOS), that is colocalized with NADPH-diaphorase, in cerebral arteries and cranial parasympathetic ganglia points to its important role in cerebral blood flow regulation (9). The informations about a general hemodynamic effects were obtained from experiments with intracerebroventricular or intravenous administration of drugs influencing endogenous NO (3).

We have interested generally in previous research area in mechanisms of learning and memory during early ontogeny and have shown a significant participation of NO in these phenomena (8, 10). To obtain information on consequences of NO manipulations on some circulatory parameters we injected intraperitoneally (i.p.) a NOS blocker N-nitro-L-arginine on the one hand, and NOS substrate, L-arginine, on the other hand, in acute experiments. Changes of brain and body temperature and heart rate were monitored and finally evaluated.

## MATERIAL AND METHOD

Twenty-four rat pups, Long-Evans strain, 4–11 days of age, were injected by 10 mMol nitro-L-arginine or 20 mMol L-arginine; both i.p. administration in physiological saline solution. Physiological saline alone was used as control. All experiments were done under general anaesthesia (Equithesine 0.2–0.3 ml /100 g of body weight); in several experiments

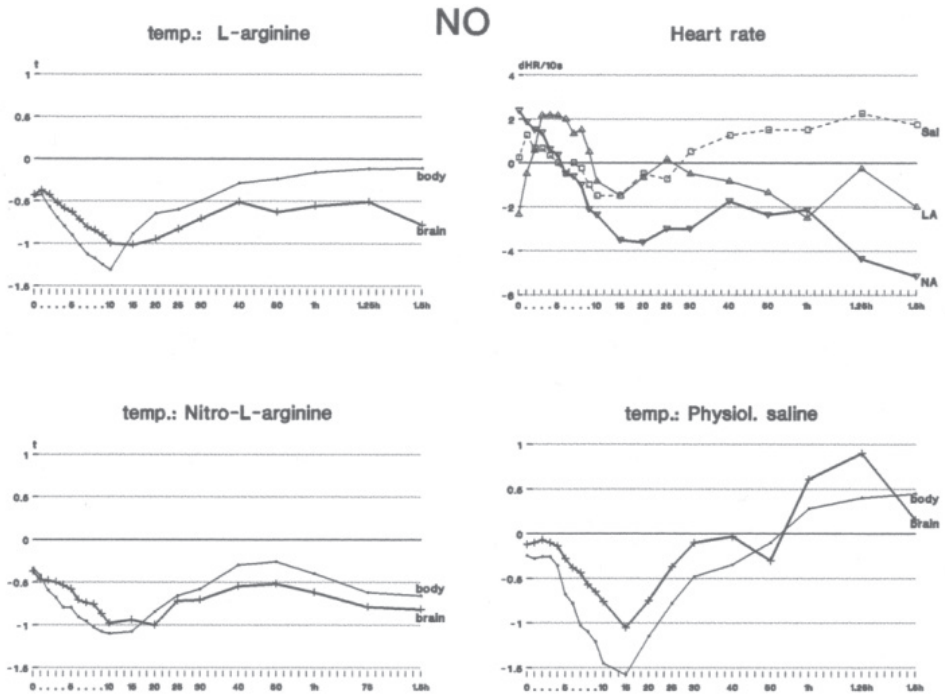


**Fig. 1** Temperature and heart rate changes after intraperitoneal administration of L-arginine, N-nitro-L-arginine and saline in 4–11 days old rat pups

the drugs were applied consecutively with a 2-hour interval. The animal lying on and covered with cotton wool was warmed from sides by a bent metallic tubing (10 mm in diameter) flushed by water, 37 °C warm. Body temperature was measured in a skin fold, brain temperature was recorded in the parietal cortex by means of a thermally insulated, glass-covered thermistor tip (external diameter 1 mm) and heart rate was registered on Bioscript BST 1 with stainless steel electrodes from distal limbs. Recording continued for 1–3 hours after injection and the data were collected every minute up to 10 min, then every 5 min up to 30 min, every 10 min up to 1 hour and thereafter every 15 minutes. The differences related to the values obtained before drug administration were statistically evaluated by means of analysis of variance (ANOVA).

## RESULTS

After L-arginine i.p. (Fig. 1), the changes of the brain temperature, even if small, displayed a typical trend, characterized by a decrease during the first ten minutes after injection, and a slow increase with oscillations thereafter. In the first 10 minutes, the

decreasing trend was significant; ANOVA: $F(10,108) = 2.625$; $p < 0.01$. Also was the difference between the brain and body temperature; ANOVA: $F(1,108) = 5.203$; $p < 0.01$. The difference between the heart rate values to 8 min. after injection vs. those up to 1 hour met the significance level, too; ANOVA: $F(1,106) = 58.107$; $p < 0.001$.

Intraperitoneal administration of nitro-L-arginine did not substantially change the brain temperature, and its small fluctuations did not show any significant trend or difference relative to body temperature oscillations. No significant difference appeared between the brain and body temperature immediately to 10 min. after injection. The immediate heart rate rise with its gradually decrease during the first eight minutes differed significantly from the following intervals; ANOVA (0–8 vs. 9–60 min): $F(1,142) = 22.977$; $p < 0.001$. The decrease of the heart rate during the first hour after nitro-L-arginine was significant, too; ANOVA: $F(17,126) = 1.703$; $p < 0.05$.

The differences in immediate changes of brain temperature between animals applied L-arginine and nitro-L-arginine were not significant; the heart rate difference within the first two minutes after administration was, however, significant; ANOVA: $F(1,43) = 5.881$; $p < 0.025$.

After i.p. injections of saline, there were observed oscillations of the brain and body temperature that were not significant; the differences between their values were, however, significant; ANOVA: $F(1,152) = 5.326$; $p < 0.025$.

## CONCLUSIONS

Our results show that after administration of substrate for NOS, L-arginine, only minute changes of brain relative to body temperature and, immediately after injection, only small (nevertheless significant) differences of heart rate between animals given L-arginine and those applied NOS blocker, nitro-L-arginine, appear. This is probably due to a reflex response in which the carotid bodies might play a decisive role, as shown by some findings (12), rather to a direct effect on brain tissue.

## SUMMARY

Possible role of gaseous messenger and/or neuromodulator, nitric oxide (NO), in regulation of brain cortical and body temperature of laboratory rat pups was evaluated. Measurement of temperature (and heart rate) after intervention in NO metabolism confirmed its effects which revealed a complex consequences in various tissues (especially in the vascular endothelium and neurons).

## *Teplota kůry mozku a srdeční frekvence u novorozených laboratorních potkanů po ovlivnění syntézy oxidu dusnatého*


SOUHRN

Funkce plynného mediátoru a neuromodulátoru – oxidu dusnatého (NO) v mechanismu regulace mozkové a tělní teploty byla zkoumána u mláďat laboratorního potkana. Analýza změn teplot (a srdeční frekvence) po ovlivnění metabolizmu NO potvrdila jeho předpokládanou roli, která zahrnuje komplexní reakce v různých typech tkáně (zejména v cévním endotelu a v neuronech).


*In memory of prof. J. Mysliveček, MD, DSc, a great Czech neurophysiologist, which inicialized the nitric oxide research in Department of Pathophysiology, Charles University, Faculty of Medicine in Pilsen during his "second period" 1990–1997.*

REFERENCES


1. Buisson A., Plotkine M., Boulu R. G.: The neuroprotective effect of a nitric oxide inhibitor in a rat model of focal cerebral ischemia. Brit. J. Pharmacol. 106, 1992: 766–7. – 2. Day R. W., Klitzner M. J., Ignarro L. J.: Endothelium dependent relaxation and the acute pulmonary vascular response to alveolar hyperoxia in neonatal pig. Biol. Neonate 63, 1993: 389–96. – 3. El Karib A. D., Sheng J. J., Betz A. L. et al.: The central effects of nitric oxide inhibitor N-omega-nitro-L-arginine on blood pressure and plasma renin. Clin. Exp. Hypertension 15, 1993: 819–32. – 4. Faraci F.: Regulation of the cerebral circulation by endothelium. Pharmacol. Ther. 56, 1992: 1–22. – 5. Hölscher C.: Nitric oxide, the enigmatic neuronal messenger: its role in synaptic plasticity. Trends Neurosci. 20, 1997: 298–303. – 6. Iadecola C.: Regulation of the cerebral microcirculation during neuronal activity – is nitric oxide the missing link? Trends neurosci. 16, 1993: 206–16. – 7. Moncada C., Palmer R. M. J., Higgs E. A.: Nitric oxide: Physiology, pathophysiology and pharmacology. Pharmacol. Rev. 43, 1991: 109–142. – 8. Mysliveček J.: Inhibitory learning and memory in newborn rats. Prog. Neurobiol. 53, 1997: 399–430. – 9. Pelligrino D. A., Koenig H. M., Albrecht L. F.: Nitric oxide synthesis and regional blood flow response to hypercapnia and hypoxia in the rat. J. Cereb. Blood Flow Metab. 13, 1993: 80–7. – 10. Petrovický P., Barcal J., Mysliveček J.: Nitric oxide synthase (NADPH-diaphorase) content in brain neurons of neonatal rats after inhibitory learning and intervention into nitric oxide metabolism. Neurosci. 89, 1999: 1151–7. – 11. Snyder S. H.: Nitric oxide and neurons. Current Opin. Neurobiol. 2, 1992: 323–7. – 12. Wang Z. Z., Bredt D. S., Fidone S. J. et al.: Neurons synthesizing nitric oxide innervate mammalian carotid body. J. Comp. Neurol. 336, 1993: 419–32.



Author's address: J. B., Alej Svobody 76, 323 00 Plzeň, Czech Republic

Plzeň. lék. Sborn., 82, 2016: 29–34

# THERAPEUTIC HYPOTHERMIA

P. Sobotka

Department of Pathophysiology, Faculty of Medicine in Pilsen, Charles University

Living organisms according to the regulation of their body temperature are divided into two main groups, homoiotherms and poikilotherms. Homoiotherms are able to maintain constant their body temperature inspite of substantial changes of the environmental temperature. This is connected with all the time engagement of body metabolism and specific regulatory mechanisms. The body temperature of poikilotherms is closely dependent on the ambient temperature. In very low temperatures especially during winter the animals can survive by multiday hibernation which is realized by drop of their body temperature and torpor. The nature thus enbles survival by means of pronounced reduction of energy expenditure, water loss and other physiological functions. In daily poikolitherms hypothermia and torpor lasting for several hours is used by diverse species in all climate zones.

Animals regulate their body temperature by means of hippothalamic thermoregulatory centre which coordinates the production and the release of the heat. Subcutaneous and mucosal thermoreceptors mediate peripheral thermoinformation. Heat production is influenced by metabolic processes which are hormonally modified and by shivering. In newborns nonshivering thermogenesis of the brown fat is used. Important role play vasomotoric reactins as vasoconstriction or vasodilatation. Mechanisms by which the organism gains or loosis temperature are dependent on the environmental temperature. Heat loss occurs via following mechanisms: radiation-emitation of heat in temperature lower than 37 °C, conduction – loss or gain of heat by the contact with cold or warm subjects inclusive of water, convection – due to the flow of air or water and evaporation – release of heat from the skin and the respiratory system (3, 15, 38, 66). The much higher thermal and ischemic tolerance of tissues of hibernators than those of homoiotherms led to the meditation about the use of hypothermia in medicine. Many animal and human studies setteld now recognized term therapeutic hypothermia, with its positive effects on metabolic, neurologic, cardiovascular and respiratory disturbances which are summarized in contemporary reviews (49, 55, 68).

At present there are many currently avaiable methods and devices for inducing and maintaining hypothermia (32, 41, 44). Principally they are divided to surface and core cooling. Surface cooling is realized by cold air exposure of skin with fans, air-circulating cooling blankets, fluid ice packs, prerefrigerated cooling pads, water-circulating cooling

blankets, selective head cooling etc. Core cooling is performed by intravenous catheters, infusion of ice-cold fluids, extracorporal circulation, peritoneal lavage (tested in animals) antipyretic agents (with low efficacy). According to the dept following ranges of hypothermia are used: mild 35.9–34 °C, moderate 33.9–32 °C, moderate deep 31.9–30 °C and deep under 30 °C.

As to the course important is the speed of induction of hypothermia with better results when cooling is initiated rapidly. Duration of cooling depends on the severity of injury. Speed of rewarming should be slow with proper management and prevention of side effects (39). Induction of hypothermia is easier in old patients due to a slower counter-regulatory response and worse in obese patients due to the insulating properties of fat tissue. Eventual initial complication as fever can be suppressed by medication as well as shivering where skin counterwarming is also possible (12, 13, 14, 67). The key beneficial of therapeutic hypothermia is the reduction of the whole body metabolism. Basal and cerebral metabolic rates decrease by about 7% for every 1 °C reduction in core temperature. Decreased utilization of glucose, oxygen and high-energy phosphates mitigates secondary energy failure (61). Insulin release and secretion are decreased, glucagon secretion increases (10). Processes that are induced by anaerobic respiration are all ameliorated. During cooling are altered pharmacocinetics and pharmacodynamic of drugs (60).

Cardiovascular effects appear as decrease of heart rate, cardiac output and arterial pressure (35). Heart rate is reduced by about 10 °C reduction in body core temperature. Also cardiac output decreases linearly with variable effects on stroke volume. Slowing diastolic repolarization increases both myocardial conduction time and absolute refractory period concomitantly with the depression of sympathetic autonomic nervous system (19). ECG changes include prolonged PR, QRS and QT intervals and in adults positive deflection between the QRS and ST segments- Osborne or J wave (12). The decrease of cardiac output is compensated by total peripheral resistence. This and the hypoxia induced loss of cerebral autoregulation maintains the cerebral perfusion. Mild hyperthermia may increase membrane stability, therby decreasing the risk of arrhytmias in contrast to deep hypothermia (40).

Hypothermia suppresses nonconvulsive and convulsive status epilepticus as well as spreading depression. There is a linear relationship between body temperature and EEG voltage. Deep hypothermia below 23 °C results in an isoelectric EEG. Nevertheless during this condition it is possible in rats and dogs to provoke epileptogenic discharges after local application of strychnine and acetylcholine to the brain cortex. Thus EEG is not a reliable indicator in the prognosis of outcome of brain ischemia (54). Hypothermia inhibits harmfull excitatory processes occuring in brain cells during ischemia reperfusion, suppresses inflammatory reactions and release of inflammatory cytokines, reduces generation of free radicales, decreases intracranial pressure which ameliorates cytotoxic edema (7).

Hypothermia may affect a broad spectrum of haematological parametres as coagulation and leucocyte function with increased risk of bleeding and infection (4, 22, 28, 30, 43, 65). Therefore application of antibiotics is recommended. Useful is also decontamination of the digestive tract (11). However in asphyxiated children prolonged hypoxia may have already altered the haemostasis before cooling is initiated.

Hypothermia may provide beneficial effects for the abdominal viscera and is hepato – and nephroprotective. It does not increase the risk of necrotising enterocolitis and reduces ischemic – reperfusion injury and microvascular permeability. During cooling it is preferable to witheld enteral feeding to prevent additional stress on intestines.

Prerequsite for sucessful application of hypothermia in the clinical praxis were animal experiments. Many animal species were used – rats, rabbits, cats, dogs, piglets, apes (24, 25, 32, 42, 45, 57). Dogs survived asystole after cooling to 1.5 °C, the heart beeting again upon rewarming the blood without any clinically detectable sequelae during a one month observation period (64). Numerous are experiments with tolerance to anoxoc ischemia in newborn and adult animal models (1, 16, 18, 24, 25, 31). In newborn dogs during profound hypothermia cerebral glucose utilisation was globally depresed but cerebral blood flow remained more than adequate to suport the energy needs of the brain (17). Brain hypothermia protects against ischemic neuronal damage even in the aged animals. Hypothermia may prevent cerebral edema and neuropathologic damage associated with hypoxic-ischemic injury in neonatal rats. Hypothermia after severe transient hypoxia delayed energy filure in newborn piglets and protected the spinal cord from ischemic injury in a chronic porcine model (58, 59). Hypothermic preconditioning increased survival of purkinje cells in rat cerebellar slices after an *in vitro* simulated ischemia (69). But there were described detrimental effects of very prolonged hypothermia in cats and monkeys with and without regional cerebral ischemia. Also in other experiments with rats deep prolonged hypothermia was followed by derangement of peripheral circulation (56).

In clinical disciplines hypothermia is mainly used in internal medicine dealing with acute heart failure, in surgery dealing with complicated operations, in neurology dealing with brain apoplexy, in neonatology dealing with anoxic-ischemic encephalopathy and in reanimatology. Studies with cardiac arrest noted significant improvement with hypothermia implementation (2, 6, 23, 48, 52, 72). It is recommended to cool most cardiac arrest to 32 °C with optimal duration of 24, 48 or 72 hours always with a slow rewarming rate. Questionable is the benefit of hypothermia in prehospital patients with out-of-hospital cardiac arrest (27).

Even patients with nonshockable rhythms should have a chance of full recovery (48). Antegrade and retrograde cerebral perfusion combined with deep hypothermia has protective effect in operations with circulatory arrest (26).

Hypothermia has neuroprotective effect after cardiac arrest (20, 34, 68, 69). Focal cooling suppresses spontaneous epileptiform activity without changing the cortical motor threshold (29), can be used for refractory status epilepticus (9) and ameliorates epileptic brain damage, while hyperthermia agravates it (8, 21b, 33, 37, 53).

Hypothermia is a potential neuroprotective intervention to treat neonatal hypoxic-ischemic encephalopathy. Meta analysis of 13 clinical trials proved reproducible reduction of mortality, neurodevelopmental disability, cerebral palsy, cognitive and psychomotor delay (49). Other publications are more critical (5, 50, 51).

As an extensive independent sphere is the use of hypothermia in cryosurgery (21a). Automated apparatusses and diverse instruments coold by liquid nitrogen (−196 °C) and

nitrous oxide (−89.5 °C) are used. Surgical interventions are possible in every tissue and organ inclusive of tumours.

Quite new is cryotherapy using for cooling of the whole body extremely low temperature of 110–160 °C. In the Czech Republic it was introduced in the year 2004 in Čeladná. The procedure in this equippment passes in two steps. Clothed person stays a short time in anteroom with temperature −60 °C. After crossing into the main chambre with temperature −120–130 °C the stay is limited by 3 minutes. The result is a rapid cooling of the body surface with great hyperemia lasting for several hours. The described positive health effects are complex.


## SUMMARY

In a review there are described the mechanisms of thermoregulation in homoio – and poikilotherms, the use of hypothermia in animal experiments, in the clinical praxis, in cryosurgery and in cryotherapy.


## *Terapeutická hypotermie*


## SOUHRN

V přehledu jsou popsány mechanizmy termoregulace u poikilo- a homoiotermů, využití hypotermie v pokusech na zvířatech, v klinické praxi, v kryochirurgii a v kryoterapii.


## REFERENCES


1. Alva N., Azura D., Palomague J. et al.: Deep hypothermia protects against acute hypoxia in vivo in rats: a mechanism related to the atenuation of oxidative stress. Exp. Physiol. 98, 2013: 1115–24. – 2. Arrich J., Holzer M., Havel C.: Hypothermia for neuroprotection in adults after cardiopulmonary resuscitation. Cochrane database Syst. Rev. 2009. – 3. Azzopardi D., Edwards A. D.: Hypotherm. Semin. Fetal Neonatal Med. 12, 2007: 303–10. – 4. Bacher A.: Effects of temperatue on blood gases. Intensiv. Care Med. 31, 2005: 11–24. – 5. Blackmon L. R., Stark A. R.: Hypothermia: A neuroprotective therapy for neonatal hypoxia-ischemic encephalopathy. Pediatrics 117, 2006: 942–8. – 6. Boddecker K. A., Khang Y., Zimmerman M. B.: Hypothermia improves defibrillation success and resuscitation outcomes from ventricular fibrillation. Circul. 111, 2005: 3195–201. – 7. Busto R., Globus M. Y., Dietrich W. B. et al.: Effect of mild hypothermia on ischemia induced release of neurotransmitters and free fatty acids in rat brain. Stroke 20, 1989: 904–10. – 8. Commichau C., Scarmeas M. A., Segal A. Z. et al.: Risk factors for fever in the neurologic intensive care unit. Neurology 60, 2003: 837–41. – 9. Corry J. J., Dhar R., Murphy T. et al.: Hypothermia for refractory status epilepticus Neurocrit. Care 9, 2008: 189–97. – 10. Cueni-Viloz N., Devigili A., Delodder F. et al.: Increased blood glucose variability during hypothermia and outcome after cardiac arrest. Crit. Care Med. 39, 2011: 2225–31. – 11. De Jonge E., Schultz M. J., Sponjaar J. et al.: Effects of selective decontamination of digestive tract on mortality and acquisition of resistant bacteria in intensive care: A randomised controlled trial. Lancet 362, 2003: 1011–6. – 12. De Witte J., Sessle D. I.: Perioperative shivering: Physiology and pharmacology Anesthesiol. 96, 2002: 467–84. – 13. Diaz M., Becker D. E.: Thermoregulation: physiological and clinical consideration during sedation and general anesthesia. Anest. Progr. 57, 2010:

25–33. – 14. Diringer M. N., Reaven N. L., Funk S. E. et al.: Elevated body temperature independently contributes to increased length of stay in neurologic intensive care patients. Crit. Care Med. 32, 2004: 489–95. – 15. Doherty A. H., Florant G. L., Donahue S. W.: Endocrine regulation of bone and energy metabolism in hibernating mammals. Intgr. Comp. Biol. 54, 2014: 463–83. – 16. Ehrlich M. P., Mc Cullough J. N., Zhang N. et al.: Effect of hypothermia on cerebral blood flow and metabolism in the pig. Ann. Thor. Surg. 73, 2002: 191–7. – 17. Emsie-Smith D., Sladden G. E., Stirlig G. R.: The significance of changes in the electrocardiogram in hypothermia Br. Heart J. 21, 1959: 343–51. – 18. Erecinska M., Thoresen M., Silver I. A. et al.: Effects of hypothermia on energy metabolism in mammalian central nervous system. J. Cerbr. Blood Flow 23, 2003: 513–30. – 19. Espinoza A., Keraus V., Opdahl A. et al.: Effects of therapeutic hypothermia on left ventricular function assesed by ultrasound imaging. J. Am. Soc. Echokariogr. 11, 2013: 1252–63. – 20. Froehler M. T., Geocadin R. G.: Hypothermia for neuroprotection after cardiac arrest: mechanism, clinical trials and patient care. J. Neurol. Sci. 261, 2007: 118–26. – 21a. Gage A. A., Baust J. M., Baust J. G.: Experimental cryosurgery investigations in vivo. Cryobiology 59, 2009: 228–43. – 21b. Gasparrini A., Guo Y., Hashizuma M. et al.: Mortality risk attributable to high and low ambient temperature: a multicountry observational study. Lancet 386,2015: 369–75. – 22. Geurts M., Macleod M. R. et al.: Therapeutic hypothermia and the risk of infection: a systemic review and meta-analysis. Crit. Care Med. 42, 2014: 231–42. – 23. Gillmann H., Zindler M., Löhr B.: Über die Wirkung der tiefen künstlichen Hypothermie auf die Aktion des menschlichen Herzens. Arch. Kreislafforsch. 27, 1957: 288–305. – 24. Goldberg L. I.: Effects of hypothermia on contractility of the intact dog heart. Amer. J. Physiol. 194, 1958: 92–8. – 25. Hagerdal M., Harp J., Nilsson L. et al.: The effect of induced hypothermia upon oxygen consumption in the rat brain. J. Neurochem. 24, 1975: 311–6. – 26a. Horvath S. M., Spurr G. B., Hutt B. K. et al.: Metabolic cost of shivering. J. Appl. Physiol. 8, 1956: 595–602. – 26b. Hu Z., Wang Z., Ren Z. et al.: Similar cerebral protective effectiveness of antegrade and retrograde cerebral perfusion combined with deep hypothermia circulatory arrest in aortic heart surgery: a meta-analysis and systematic review of 5060 patients. J. Thorac. Cardiovasc. Surg. 148, 2014: 544–60. – 27. Huang F. Y., Huang B. T., Wang P. J.: The efficacy and safety or prehospital therapeutic hypothermia in patients with out-of-hospital cardiac arrest: A systematic review and meta-analysis. Resuscitation 21, 2015: 170–9. – 28. Childs E. W., Udobi K. F., Hunter F. A.: Hypothermia reduces microvascular permeability reactive oxygen species expression after hemorrhagic shock. J. Trauma 58, 2005: 271–7. – 29. Karkar K. M., Garcia P. A., Bateman I. M.: Focal cooling suppresses spontaneous epileptiform activity without changing the cortical motor threshold. Epilepsia 43, 2002: 932–5. – 30. Kelman G. R., Nunn J. F.: Nomogram for correction of blood $PO_2$, $PCO_2$, pH and base excess and temperature. J. Appl. Physiol. 21, 1966: 1484–90. – 31. Kimura T., Sako K., Tamaka K. et al.: Effect of milde hypothermia on energy state recovery following transient ferebrain ischemia in the gerbil. Exp. Brain Res. 145, 2002: 83–90. – 32. Knocker P.: Effects of experimental hypothermia on vital organs. Lancet 1955: 837–40. – 33. Kurz A.: Thermal care in the perioperative period. Best. Pract. Res. Clin. Anesthesiol. 22, 2008: 39–62. – 34. Lavinio A., Timofeev I., Nort J. et al.: Cerebrovascular reactivity during hypothermia and rewarming. Br. J. Anaesth. 99, 2009: 237–44. – 35. Lewis M. E., Al-Khalidi A. H., Blennov G. et al.: The effect of hypothermia on human left ventricular contractile function during cardiac energy. J. Am. Coll. Cardiol. 39, 2002: 102–8. – 36. Lu S. H., Leasure A. R., Dai Y. T.: A systematic review of body temperature variations in older people. J. Clin. Nurs. 19, 2010: 4–16. – 37. Lundgren J., Smith M. L., Blennow G.: Hyperthermia agravates and hypothermia ameliorates epileptic brain damage. Brain Res. 99, 1994: 43–55. – 38. Malan A.: The evolution of mammalian hibernation: lessons from comparative acid-base physiology. Integr. Comp. Biol. 54, 2014: 96. – 39. Maxwell W. L., Watson A., Queen R. et al.: Slow, medium or fast re-warning following post-traumatic hypothermia therapy. An ultrastructure perspective. J. Neurotrauma 22, 2005: 873–84. – 40. Mirzoyev S. A., McLeod C. S., Burch T. J. et al.: Hypokalemia during the cooling phase of therapeutic hypothermia and its impact on arrhytmogenesis. Resusc. 81, 2010: 1632–6. – 41. Moore E. M., Nichol A. D., Bernard S. A. et al.: Therapeutic hypothermia: benefits, mechanisms and potential clinical applications in neurological, cardiac and kidney injury. Injury 42, 2011: 843–54. – 42. Morgan M. L., Anderson H. J., Ellis M. A. et al.: Mechanism of cold diuresis in the rat. Am. J. Physiol. 244, 1983: F210–6. – 43. Momvillier B., Tubach F., van de Beek D. et al.: Induced hypothermia in severe bacterial meningitis: a randomised clinical trial. JAMA 310, 2013: 2174–83. – 44. Nolan P., Soar J., Zideman D. A. et al.: ERG guidelines writing group. European resuscitation council guidelines for resuscitation. Resusc. 10, 2010: 1219–76. – 45. Oboshi H., Ibayashi S., Takano K. et al.: Hypothermia inhibits ischemia-induced efflux of amino acids and neuronal damage in the

hippocampus of aged rats. Brain Res. 884, 2000: 23– 30. – 47. Palmer Ch., Vannucci R. C., Christensen M. A. et al.: Regional cerebral blood flow and glucose utilization during hypothermia in newborn dogs. Anesthesiol. 71, 1989: 730–7. – 48. Polderman K. H., Varon J.: How low should we go? Hypothermia or strict normothermia after cardiac arrest? Circul. 131, 2015: 669–75. – 49. Shah P. S.: Hypothermia: a systematic review and meta-analysis of clinical trials. Seminars Fetal Neonatal Med. 15, 2010: 238–240. – 50. Shankaran S., Laptook A. R., Pappas A. et al.: Effect of depth and duration of cooling on deaths in the NICU among neonates with hypoxic ischemic encephalopathy. A randomised clinical trial. JAMA 312, 2014: 2029–39. – 51. Shankaran S., Laptook A., Wright L. L. et al.: Whole-body hypothermia for neonatal encephalopathy: Animal observations as a basis for a randomized, controlled pilot study in term infants. Pediatrics 110, 2002: 377–81. – 52. Schefold J. C., Storm C., Joerres A. et al.: Mild hypothermia after cardiac arrest and the risk of bleeding in patients with acute myocardial infarction. Int. J. Cardiol. 132, 2008: 387–91. – 53. Schwarz S., Hafner K., Aschoff A. et al.: Incidence and prognostic significance of fever following intracerebral hemorrhage. Neurology 54, 2000: 354–61. – 54. Sobotka P.: Isoelectric EEG and the function of the brain cortex. Plzeň. lék. Sborn. 70, 2003: 15–22. – 55. Sosnowski P., Mikrut K., Krauss H.: Hypothermia-mechanism of action and pathophysiological changes in the human body. Postepy Hig. Med. Dosw. 69, 2015: 69–79. – 56. Steen P. A., Soule E. H., Michenfelder J. D.: Detrimental effect of prolonged hypothermia in cats and monkeys with and without regional cerebral ischemia. Stroke 10, 1979: 522–9. – 57. Tveita T., Mortensen E., Hevroy O. et al.: Experimental hypothermia: Effects of core cooling and rewarming on hemodynamics, coronary blood flow, and myocardial metabolism in dogs. Anesth. Analg. 79, 1994: 212–8. – 58. Strauch J. P., Lauten A., Spielvogel D. et al.: Mild hypothermia protects the spinal cord from ischemic injury in a chronic porcine model. Eur. J. Thorac. Surg. 25, 2004: 708–15. – 59. Thoresen M., Penrice J., Lorek A. et al.: Mild hypothermia after severe transient hypoxia-ischemia ameliorates delayed energy failure in the newborn piglet. Pediat. Res. 37, 1995: 667–70. – 60. Toriorici M. A., Kochauer P. M., Poloyac S. M.: Effects of hypothermia on drug disposition metabolism and response: A focus of hypothermia-mediated alterations on the cytochroma P 450 enzyme system. Crit. Care Med. 35, 2007: 2196–204. – 61. Tran C., Gariani K., Herrmann F. R. et al.: Hypothermia is a frequent signe of severe hypoglycaemia in patients with diabetes. Diab. Metab. 38, 2012: 170–3. – 62. Tveita T. Ytrehus K., Myhre S. et al.: Left ventricular dysfunction following rewarming from experimental hypothermia. J. Appl. Physiol. 85, 1998: 2135–9. – 63. Tveita T., Ytrehus K., Skandfer M. et al.: Changes in blood flow distribution and capillary function after deep hypothermia in rat. Can. J. Physiol. Pharmacol. 74, 1996: 376–81. – 64. Tysinger D. S., Grace J. T., Gollan F.: The electrocardiogram of dogs surviving 1.6 centigrade. Am. J. Physiol. 174, 1995: 816–22. – 65. Valeri C. R., Feingold H., Cassidy A. et al.: Hypothermia-induced reversible platelet dysfunction. Ann. Surg. 205, 1987: 175–81. – 66. Van Breukelen F., Martin S. L.: The hybernation continuum: Physiological and molecular aspects of metabolic plasticity in mammals. Physiology 30, 2015: 273–81. – 67. Van Zante. A. R. H., Polderman K. H.: Skin counterwarming to prevent shivering during therapeutic cooling. Crit. Care Med. 37, 2009: 2006–8. – 68. Weng Y., Sun S.: Therapeutic hypothermia after cardiac arrest in adults: mechanism of neuroprotection, phases of hypothermia and methods of cooling. – 69. Yuan H. B., Huang Y., Zhang S.: Hypothermic preconditioning increases survival of purkinje neurons in cat cerebellar slices after an *in vitro* simulated ischemia. – 70. Young S. K., Olenginski T. P., Yagel S. K. et al.: The effect of graded hypothermia on hypoxic-ischemic brain damage: A neuropathologic study in the neonatal rat. Stroke 14, 1983: 929–34. – 71. Yunoki M., Nishio S., Ukita N. et al.: Hypothermic preconditioning induces rapid tolerance to focal ischemia injury in the rat. Exp. Neurol. 181, 2003: 291–300. – 72. Zanella S., Buck M., Fairchild K.: Physiologic and pharmacologic consideration for hypothermia therapy in neonates. J. Perinatol. 31, 2011: 377–86. – 73. Zhao M., Shimohata T., Wang J. Q. et al.: Akt contributes to neuroprotection by hypothermia against cerebral ischemia in rats. J. Neurosci. 25, 2005: 9794–06.

Author's address: P. S., Alej Svobody 76, 323 00 Plzeň, Czech Republic

Plzeň. lék. Sborn., 82, 2016: 35–48

# VLIV MESENCHYMÁLNÍCH KMENOVÝCH BUNĚK NA *IN VITRO* KULTURU DOSPĚLÝCH PRASEČÍCH KARDIOMYOCYTŮ

M. Miklíková[1,3], D. Jarkovská[2,3], M. Čedíková[2,3], J. Švíglerová[2,3], J. Kuncová[2,3], L. Nalos[2,3], A. Kořínková[4], V. Liška[3,5], D. Lysák[3], M. Králíčková[1,3], L. Vištejnová[1,3], M. Štengl[2,3]

[1]Ústav histologie a embryologie, [2]Ústav fyziologie, [3]Biomedicínské centrum LF UK v Plzni, [4]Fakulta chemická, Vysoké učení technické v Brně, [5]Chirurgická klinika FN Plzeň

Kardiální insuficience široké etiologie je jednou z vedoucích příčin úmrtnosti v lidské populaci (1). Po prodělání koronární příhody se často stav pacientů ještě dále zhoršuje, mnoho z nich nakonec dospěje k fatálnímu srdečnímu selhání (2). Díky vývoji v odvětví farmakoterapie, kardiochirurgie a intervenční kardiologie jsou možnosti léčby koronární insuficience široké, přesto se stále objevují nové případy, kdy je postižení srdeční tkáně příliš rozsáhlé a terapie tudíž nedostatečná (3).

Bylo prokázáno, že mesenchymální kmenové buňky (MSC) mají příznivý efekt na hojení srdeční svaloviny (1, 3, 4). Tento efekt může být dvojího charakteru, MSC mohou diferencovat do buněk srdeční svaloviny, kardiomyocytů (CMC), a/nebo podporovat funkci CMC produkcí bohaté směsi regulačních a podpůrných molekul (např. interleukin 10 (IL-10), vaskulární endoteliální růstový faktor (VEGF), fibroblastový růstový faktor (FGF) a další), a podpořit tak regeneraci srdce jako celku (5–8). I přes značné množství *in vitro* (9–11) a *in vivo* (6, 12, 13) experimentů ukazujících pozitivní vliv MSC na regeneraci srdeční tkáně, jsou výsledky klinických studií, kdy jsou MSC aplikovány pacientům se širokým spektrem kardiálních poškození, stále nejednoznačné (3, 14, 15). Pro úspěšnou transformaci aplikace MSC do běžné klinické praxe je tedy nutné detailněji pochopit působení MSC na CMC a přesněji definovat podmínky případného pozitivního působení MSC.

Cílem této práce bylo připravit *in vitro* kulturu dospělých prasečích CMC a charakterizovat vliv prasečích MSC na přežívání CMC v *in vitro* kultuře. Pro tuto studii byly vybrány prasečí buňky, protože jejich charakteristiky jsou velmi blízké lidským (16). V rámci studie byla provedena série *in vitro* experimentů od izolace a kultivace CMC až po jejich morfologické pozorování a kokultivační studie s MSC.

## MATERIÁL A METODY

Veškeré zacházení s experimentálními zvířaty probíhalo v souladu se směrnicí Evropského parlamentu a Rady 2010/63/EU o ochraně zvířat používaných pro vědecké účely. Všechny experimenty byly schváleny Odbornou komisí pro práci s laboratorními zvířaty Lékařské fakulty v Plzni.

## Izolace a kultivace mesenchymálních kmenových buněk

Pro experimenty byly využity mesenchymální kmenové buňky (MSC) izolované z kostní dřeně dospělých prasat (Sus Scrofa, n = 5).

Kostní dřeň byla získána aspirací z tuberositas tibiae prasat v celkové anestezii. Aspirát byl zředěn přidáním fosfátového pufru (PBS) v poměru 1 : 1 a opatrně navrstven na Ficoll-Paque™ Plus (GE Healthcare, Velká Británie) v poměru 6 : 4. Po centrifugaci (435× g, 30 min) následoval odběr opalescentní vrstvy mononukleárních buněk do čisté 15 ml zkumavky (Techno Plastic Products, TPP, Švýcarsko). Buňky byly promyty PBS a centrifugovány (1000× g, 8 min). Po odstranění supernatantu byla peleta resuspendována v kompletním MSC médiu, jež se skládalo z α-modified Eagle's media (GE Healthcare, Velká Británie) obohaceného o 10% fetální bovinní sérum (FBS) (Biosera, Francie), penicilin (100 IU/ml) a streptomycin (100 µg/ml) (Biosera, Francie). Buněčná suspenze byla nasazena na kultivační plast (TPP, Švýcarsko) a kultivována v inkubátoru za standardních podmínek (37 °C, 5 % $CO_2$). Po 48 hod byly odmyty volně plovoucí buňky a přisedlé MSC zůstaly v kultuře. Výměna média probíhala každé 2–3 dny.

## Analýza fenotypu mesenchymálních kmenových buněk

Pro ověření, zda se jedná o MSC, byla hodnocena morfologie buněk pod světelným mikroskopem, byl proveden test diferenciace, kde bylo sledováno, zda se buňky dokážou diferencovat do tří základních linií (adipocytární, chondrocytární a osteocytární) a průtokovým cytometrem byla ověřena exprese znaků typických pro MSC ($CD44^{pos}$, $CD73^{pos}$, $CD90^{pos}$, $CD45^{neg}$).

## Světelná mikroskopie

Pomocí světelného mikroskopu (Nikon Eclipse Ti, Japonsko) byly identifikovány MSC jako přisedlé buňky s protaženým tělem, obsahujícím velké kulaté jádro, a s několika výběžky.

## Test diferenciace MSC

Po oplachu neadherentních buněk (48 h po izolaci) byla část MSC pasážována užitím trypsinu, TrypLE™ Select (Gibco, Life Technologies, Dánsko) a nasazena na 3 jamky 6jamkové destičky (TPP, Švýcarsko), kdy do každé jamky bylo přidáno jiné diferenciační médium. Pro diferenciaci do osteocytární linie bylo k MSC přidáno komerčně dostupné médium StemPro® Osteogenesis Differentiation Kit (Life Technologies, USA), pro diferenciaci do chondrocytární linie médium StemPro® Chondrogenesis Differentiation Kit (Life Technologies, USA) a pro diferenciaci do adipocytární linie médium StemPro® Adipogenesis Differentiation Kit (Life Technologies, USA). Výměna médií probíhala každé 3 dny. Po 14 dnech kultivace v adipo- a chondrodiferenciačním médiu, respektive 21 dnech v osteodiferenciačním médiu byly buňky opláchnuty PBS a obarveny. Adipocytární diferenciace byla potvrzena barvením Oil Red O (Sigma-Aldrich, USA), které červeně barví tukové částice uvnitř buněk. Chondrocytární diferenciace byla potvrzena barvením Alciánovou modří (Sigma-Aldrich, USA), která barví modře mukopolysacharidy přítomné v chrupavkách. A konečně, osteocytární diferenciace byla potvrzena barvením Alizarin

Red S (Sigma-Aldrich, USA), které červeně barví kalceinové molekuly produkované diferencovanými buňkami.

## Ověření markerů MSC průtokovu cytometrií

Část MSC (100 000 buněk) sklizená s využitím TrypLE™ Select (Gibco, Life Technologies, Dánsko) byla použita k fenotypické charakterizaci MSC v průtokovém cytometru. Buňky byly promyty PBS, resuspendovány ve 100 µl PBS a smíchány se 3 µl protilátek; anti-CD44 DAPI (Biolegend, USA), anti-CD45 FITC (Bio-Rad, USA), anti-CD73 PE-A (RnD Systems, Kanada) a anti-CD90 APC (Biolegend, USA) a inkubovány 15 min ve tmě při pokojové teplotě. Následně byla suspenze promyta PBS a buňky byly resuspendovány v 300 µl PBS. Cytometrická analýza byla provedena přístrojem BD FACS Aria Fusion (Becton Dickinson, USA) a výsledky vyhodnoceny BD FACS Diva 8.0.1 softwarem. Jako MSC byly hodnoceny všechny buňky pozitivní na markery CD44, CD73 a CD90, které byly zároveň negativní pro CD45.

## Izolace a kultivace kardiomyocytů

Kardiomyocyty (CMC) byly izolovány z levých komor mladých dospělých prasat (Sus Scrofa). Ze zvířete (n = 5) v celkové anestezii bylo vyňato srdce, které bylo ihned ponořeno do ledově chladného Tyrodova roztoku bez přídavku vápníkových iontů (složení v mmol/l: NaCl 137; KCl 4,5; $MgCl_2$ 1; $CaCl_2$ 2; glukóza 10; HEPES 5; pH bylo pomocí NaOH upraveno na hodnotu 7,4; vše Sigma Aldrich, USA). Po kanylaci přední sestupné větve levé věnčité tepny bylo srdce zavěšeno na Langerdorffův aparát a promýváno teplými (37 °C) okysličenými roztoky. Nejdříve Tyrodovým roztokem bez vápníku (5 min), poté Tyrodovým roztokem s vápníkem (0,5 µM), kolagenázou (1 mg/ml; Roche Diagnostics, Německo) a hovězím sérovým albuminem (BSA, 0,5 mg/ml, Sigma-Aldrich, USA) po dalších 30 min. Na závěr bylo srdce promyto Tyrodovým roztokem bez vápníku (5 min). Po odstranění endokardu byly CMC získány z rozvolněné stěny levé komory, umístěny do Tyrodova roztoku (37 °C) bez vápníku a opatrně přefiltrovány přes gázu. Koncentrace vápníku byla postupně navyšována v několika krocích (1; 5; 10; 100; 200 µmol/l) vždy po 10 minutách až na výsledných 0,2 mM $Ca^{2+}$.

Po izolaci byly CMC resuspendovány v kompletním CMC médiu Dulbecco's Modified Eagle Medium (DMEM) (Thermo Fisher Scientific, USA) obohaceném o 10 % FBS (Biosera, Francie), 4500 mg/l glukózy (Sigma-Aldrich, USA), 4 mmol/l L-glutaminu (Biosera, Francie) a 100 IU/ml penicilinu a 100 µg/ml streptomycinu (Biosera, Francie). Vzniklá suspenze buněk pak byla použita pro následující experimenty.

## Zhodnocení výnosu izolace

Po každé izolaci byl zkušeným pozorovatelem, s využitím světelné mikroskopie, zhodnocen procentuální poměr živých CMC ku mrtvým buňkám v buněčné suspenzi. Za živé CMC byly považovány všechny buňky s protáhlým tvarem, ostře ohraničenými konci a příčným pruhováním.

## Zvýšení podílu živých kardiomyocytů v kultuře

### *Kultivační plast*

Pro efektivní oddělení živých CMC od dalších buněk suspenze a optimalizaci kultivačních podmínek byly testovány čtyři rozdílné kultivační povrchy; 1. běžný kultivační plast bez speciální povrchové úpravy (TPP, Švýcarsko), 2. běžný kultivační plast (TPP, Švýcarsko) potažený myším lamininem o koncentraci 1,5 mg/ml (Sigma-Aldrich, USA), 3. běžný kultivační plast (TPP, Švýcarsko) potažený 0,5% želatinou (Sigma-Aldrich, ČR), 4. kultivační plast speciálně vytvořený pro zvýšení přilnavosti buněk (Corning, Sigma--Aldrich, USA).

Suspenze buněk byla resuspendována v kompletním CMC médiu, rozdělena do 4 skupin, nasazena na výše zmíněný kultivační plast, a kultivována v inkubátoru za standardních podmínek (37 °C, 5 % $CO_2$).

Hodnocení přilnavosti buněk ve zmíněných kultivačních podmínkách proběhlo na celkem deseti vzorcích z každé skupiny, 2 opakování pro každé zvíře. Hodnocení prováděl zkušený pozorovatel s využitím světelného mikroskopu. Hodnotou z číselné škály 1–5, kdy jednička značila, že většina (>90 %) buněk plavala v médiu bez přichycení k povrchu a pětka značila situaci, kdy většina buněk přisedala k povrchu, byla označena každá jamka ve druhém dni kultivace.

Pro všechny čtyři sledované kultivační povrchy byly výsledky statisticky zpracovány a vyhodnoceny, běžný kultivační plast bez potahu sloužil jako referenční hodnota.

### *Magnetická separace*

Pro získání většího podílu živých CMC v buněčné suspenzi byla testována metoda magnetické separace pomocí manuálního magnetického buněčného separátoru MACS™ (Miltenyi Biotec, Německo) s využitím Dead Cell Removal Kitu (Miltenyi Biotec, Německo), který obsahoval magnetické mikrokuličky schopné se navázat na mrtvé a umírající buňky a pufr usnadňující tento proces. Suspenze buněk byla centrifugována (300× g, 10 min), supernatant odstraněn a buněčná peleta resuspendována v pufru s magnetickými mikrokuličkami z kitu. Po 15 min inkubace byla celá suspenze přenesena do kolonek separátoru. Při průtoku suspenze kolonkou došlo k zachycení mrtvých buněk s navázanými magnetickými mikrokuličkami a do zkumavky pod kolonkou byly sbírány pouze buňky bez navázaných kuliček, tedy živé CMC.

Před magnetickou separací i po ní bylo zkušeným pozorovatelem s využitím světelného mikroskopu zhodnoceno procentuální zastoupení živých CMC v buněčné suspenzi. Výsledky byly srovnány.

## Fluorescenční barvení

Pro znázornění mitochondriální sítě byla použita látka MitoTracker® (579/599) (Molecular probes, Life Technologies, USA), která se po přidání do buněčné kultury a 30 min inkubaci dočasně navázala na živé mitochondrie buněk. Jádra byla nabarvena látkou NucBlue® (360/460) (Molecular probes, Life Technologies, USA).

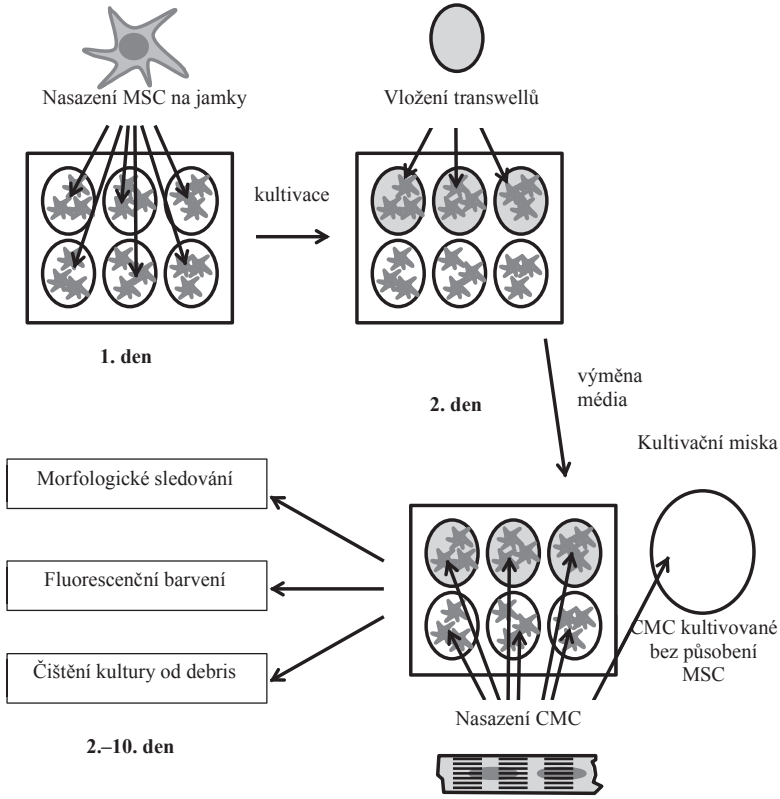


**Obr. 1** Postup kokultivačního experimentu. V prvním dnu byly na kultivační plast nasazeny MSC. Další den byly do poloviny jamek vloženy transwelly. Čerstvé CMC pak byly rozděleny do tří skupin, část byla nasazena přímo k MSC, část k MSC přes transwelly a část byla nasazena na kultivační misky, pro kultivaci bez působení MSC

## Kokultivační experimenty

MSC byly nasazeny na 6jamkovou destičku (TPP, Švýcarsko) v nasazovací hustotě 54 000 buněk/jamka v kompletním MSC médiu a kultivovány do druhého dne. Po odsátí média byl do poloviny jamek vložen transwell, košíček s membránou s 3 μm póry, Transwell® (Corning, Sigma-Aldrich, USA) a do všech jamek bylo dáno kompletní kultivační CMC médium se suspenzí CMC. Jako kontrola byly použity CMC kultivované bez MSC (obr. 1).

## Hodnocení přežívání buněk

Každý den až do 10. dne po izolaci byly CMC bez ovlivnění MSC, CMC v přímém kontaktu s MSC a CMC kokultivované s MSC přes transwelly sledovány pod světelným mikroskopem (Nikon Eclipse Ti, Japonsko).

V prvním a třetím dnu bylo prosté pozorování kvantifikováno. Na kultivačním plastu (n = 20 pro každé zvíře) byly v zorném poli světelného mikroskopu, při zvětšení 10× spočítány živé CMC (protáhlé buňky s příčným pruhováním a lomenými konci) a ostatní buňky. Výsledné procentuální zastoupení živých CMC v suspenzi ve všech opakováních u všech použitých způsobů kokultivace CMC s/bez MSC bylo statisticky vyhodnoceno.

## VÝSLEDKY

### Izolace, kultivace a fenotyp mesenchymálních kmenových buněk

Prasečí MSC lze izolovat dle uvedeného protokolu. Získané MSC vykazovaly charakteristický podlouhlý tvar s několika výběžky a přisedaly ke kultivačnímu platu.

Kultivace MSC s diferenciačními médii potvrdila schopnost buněk diferencovat do tří základních linií. Buňky diferencované do adipocytární linie obarvené Oil Red O vykazovaly červené zbarvení tukových vakuol. Buňky diferencované do chondrocytární linie produkovaly mukopolysacharidy, které se obarvením Alciánovou modří zabarvily modře. Buňky diferencované do osteocytární linie produkovaly kalceinové molekuly, které se po obarvení Alizarin Red S zbarvily do červena (obr. 2).




**Obr. 2** Kontrola diferenciačního potenciálu MSC. 2a – MSC diferencované do adipocytární linie. 2b – MSC diferencované do osteocytární linie. 2c – MSC diferencované do chondrocytární linie

Ověření povrchových markerů buněk průtokovým cytometrem prokázalo, že v průměru více jak 98 % buněk v kultuře bylo pozitivní pro markery typické pro MSC (CD44, CD73 a CD90) a zároveň negativní pro marker krevní řady (CD45) (obr. 3).

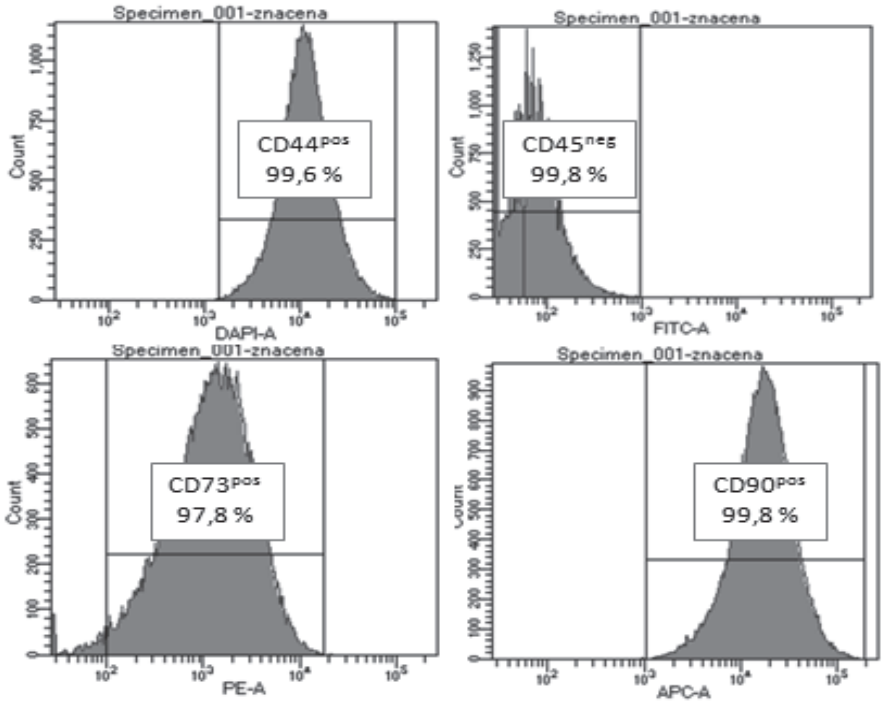


**Obr. 3** Stanovení MSC markerů průtokovou cytometrií. Sledovaná suspenze buněk obsahovala průměrně 98 % MSC, tedy buněk pozitivních na CD44, CD73, CD90 a negativních na CD45

## Izolace a kultura kardiomyocytů

Primární prasečí CMC lze izolovat dle uvedeného protokolu. Získané buňky vykazovaly charakteristický fenotyp – protáhlý tvar, ostře lomené konce a příčné pruhování. Problémem byl vysoký podíl okolních mrtvých buněk a buněčné drti, výnos živých CMC byl pouze 20 % (±10 %).

## Zvýšení podílu živých kardiomyocytů v kultuře

CMC pěstované na běžném kultivačním plastu potaženém želatinou a také lamininem prokázaly statisticky významně ($p = 0{,}00068$ pro želatinu, $p = 0{,}00011$ pro laminin) vyšší přilnavost ve srovnání s CMC pěstovanými na běžném kultivačním plastu bez potahu či na výrobcem speciálně upraveném plastu pro zvýšenou přilnavost buněk (tab. 1). Společně se zvýšenou přilnavostí CMC bylo pozorováno také zvýšené přisedání dalších buněk suspenze, prostá kultivace na různě upraveném kultivačním plastu tedy nepomohla ke zvýšení podílu živých CMC v kultuře.

Užití magnetické separace CMC z buněčné suspenze pomocí Dead Cell Removal Kitu bylo časově i finančně náročné, avšak umožnilo zvýšit podíl živých CMC v kultuře z iniciálních 20 % (±10 %) na výsledných 75 % (±15 %), s malou ztrátou CMC (15 % ± 5 %).

**Tab. 1** Srovnání přilnavosti buněk na jednotlivých typech užitého kultivačního plastu s různou povrchovou úpravou. Hodnoceno číselnou škálou zkušeným pozorovatelem, škála 1–5, kdy 1 značí většinu plovoucích buněk (>90 %) a 5 většinu přisedlých

| TYP POVRCHU | POTAH | PŘILNAVOST CMC (průměr ± SD) | PŘILNAVOST OKOLÍ (průměr ± SD) |
|---|---|---|---|
| Běžný kultivační plast | – | 1,8 ± 0,63 | 1,8 ± 0,63 |
| Běžný kultivační plast | želatina | 3,5 ± 1,08* | 3,5 ± 1,08* |
| Běžný kultivační plast | laminin | 3,8 ± 1,03* | 3,8 ± 1,03* |
| Speciálně upravený povrch výrobcem | – | 2,2 ± 0,92 | 2,2 ± 0,92 |

* Statisticky významný rozdíl (t-test $p < 0,001$) v porovnání s běžným kultivačním plastem bez potahu.

## Morfologické změny kardiomyocytů v čase

Čerstvě izolované CMC mají dlouhý trabekulární tvar s jasně ohraničenými lomenými konci, jejich příčné pruhování je jasně viditelné (obr. 4a). V průběhu kultivace se lomené konce pomalu zakulacují a příčné pruhování mizí (obr. 4b). Po 3 dnech kultivace se u CMC začínají projevovat patologie ve fenotypu (obr. 5), ale mnoho buněk si CMC fenotyp stále zachovává. Po 9. dni kultivace již byly morfologicky normální CMC pozorovány jen zřídka.

Užití MitoTrackeru pro fluorescenční mikroskopii ukázalo, že CMC obsahují mitochondrie s dostatečným mitochondriálním membránovým potenciálem pro efektivní oxidaci až do 3. dne po izolaci (obr. 6), v dalších dnech pak byl pozorován prudký propad ve sledovaném fluorescenčním signálu.




**Obr. 4** Morfologie normálních kardiomyocytů. 4a – čerstvě izolovaný kardiomyocyt s podélným tvarem, ostrými okraji a jasným příčným pruhováním. 4b – kardiomyocyt po 3 dnech v kultuře, kdy mají buňky stále ještě protáhlý tvar, ale již došlo k zaoblení konců a pomalu se vytrácí příčné pruhování. Zvětšení 40×

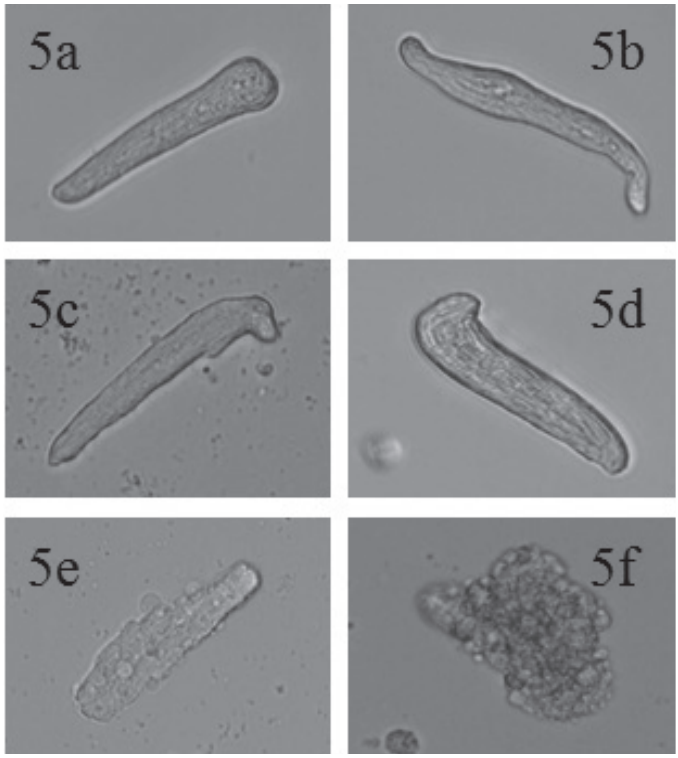


**Obr. 5** Morfologické deformace CMC. Obrázky ukazují morfologickou deformaci CMC, která začíná po třetím dni kultivace (3–10 den). a–d – deformující se CMC, e – umírající CMC, f – mrtvý CMC. Zvětšení 40×

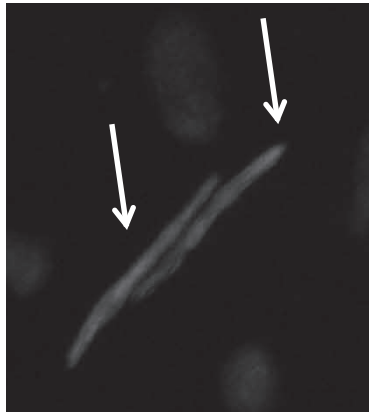

**Obr. 6** Fluorescenční barvení mitochondrií CMC ve 3. dni kultivace. Šipka označuje živé CMC. Zvětšení 40×

## Kokultivace kardiomyocytů s mesenchymálními kmenovými buňkami

CMC kultivované v přímém kontaktu s MSC ve zvýšené míře přisedaly ke kultivačnímu plastu a také k MSC, kdy společně vytvářely mnohovrstevnou kulturu. Tento způsob kultivace znemožnil hodnocení či použití buněk pro další experimenty, protože nebylo možné buňky od sebe vzájemně oddělit bez jejich poškození. Nicméně, dle pozorování lze říci, že při tomto způsobu kultivace buňky nejdéle přežívají a uchovávají si svůj tvar, pro ztíženou kvantifikaci bylo však toto pozorování nevyhodnotitelné.

CMC kultivované s MSC s využitím transwellů, bez možnosti přímého buněčného kontaktu, si uchovávaly své morfologické vlastnosti přibližně o den déle než CMC kultivované samostatně. Kvantifikace s využitím zkušeného pozorovatele a světelné mikroskopie ukázala nerovnoměrné rozložení dat, proto byla použita neparametrická statistika, Wilcoxonův test. U CMC kultivovaných bez působení MSC byl přítomen významný rozdíl v počtu živých CMC mezi 1. a 3. dnem hodnocení ($p = 0{,}0196$). MSC kladně ovlivňovaly počet živých CMC ve vzorku, ve srovnání s CMC kultivovanými samostatně, ale v 1. dni nebyl rozdíl statisticky významný. Ve třetím dni kultivace již MSC statisticky významně ($p = 0{,}0152$) přispívaly k delšímu přežívání CMC, ve srovnání s CMC kultivovanými bez MSC (graf. 1).

**Graf. 1** Srovnání procentuálního zastoupení živých CMC v kultuře s/bez MSC. Počet živých CMC v obou kulturách s časem klesá

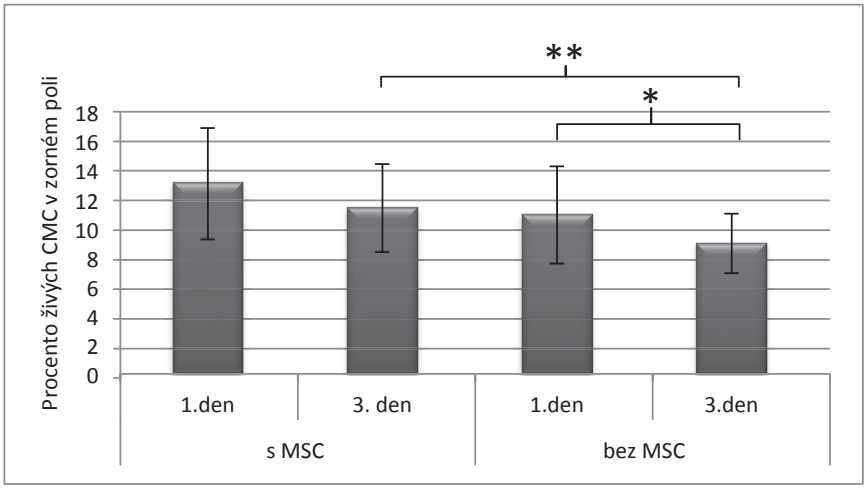


* Úbytek živých CMC kultivovaných bez působení MSC při srovnání 1. a 3. dne kultivace byl, dle Wilcoxonova testu, statisticky významný ($p = 0{,}0196$).
** Při srovnání počtu živých CMC v kultuře s/bez MSC byl ve třetím dni, dle Wilcoxonova testu, statisticky významný ($p = 0{,}0152$).

## DISKUZE A ZÁVĚR

Vztahu a vzájemnému působení MSC na CMC se věnuje mnoho autorů (1–10). Většina prací je však provedena na malých zvířecích modelech a při přenosu získaných poznatků na člověka pak dochází k častým diskrepancím (14). Z důvodu co největší podobnosti s člověkem bylo pro naše experimenty zvoleno prase domácí, jehož kardiální charakteristiky jsou lidským velice blízké (16).

Izolace primárních prasečích CMC se ukázala být velmi obtížnou, proces vyžadoval mnoho optimalizačních pokusů, a přesto výsledek nebyl plně uspokojivý. Zaznamenali jsme pouze nízké procento živých CMC v suspenzi buněk ve srovnání s výsledky izolace CMC publikovaných u menších zvířat (17).

Z literatury vyplývá, že MSC jsou schopné přisedat ke kultivačnímu povrchu, čímž po výměně média dojde k vyčištění kultury a zvýšení procentuálního zastoupení CMC v kultuře (18, 19). Vyzkoušeli jsme 4 různé kultivační povrchy, kdy CMC kultivované na běžném kultivačním plastu přisedaly jen minimálně, za to CMC kultivované na upraveném povrchu (laminin, želatina) přisedaly statisticky významně více. Oproti literatuře však v našich experimentech přisedaly také ostatní buňky suspenze (19) a to přímo úměrně CMC, tedy, čím více CMC přilnulo k povrchu, tím více buněk dalších buněk přilnulo také. Tímto způsobem tedy nebylo možné buněčnou kulturu CMC vyčistit.

Metoda magnetické separace zvýšila podíl živých CMC v suspenzi výrazně efektivněji, její širší použití bylo však pro časovou i finanční náročnost opuštěno.

Adultní CMC v kultuře běžně žijí 2–3 dny a poté dochází k dediferenciaci a postupnému zániku buněk (18, 20). Naše experimenty tato zjištění potvrzují, kokultivace s MSC kardiomyocytům svědčí. Kultivace CMC společně s MSC, s umožněním buněčného kontaktu, se zdála být nejvíce efektivní pro přežívání CMC, avšak s buňkami již nebylo možné dále pracovat, protože došlo ke spojení s MSC, a nebylo možné je dále oddělit bez jejich poškození. Přijatelným kompromisem v podpoře přežívání CMC se ukázala kokultivace CMC s MSC prostřednictvím transwellů. Přímý buněčný kontakt byl sice znemožněn, avšak dá se předpokládat parakrinní působení MSC na CMC. Zatímco CMC kultivované bez MSC měly mezi 1. a 3. dnem po izolaci statisticky významný úbytek živých CMC, u CMC kultivovaných s MSC významný rozdíl pozorován nebyl. CMC kokultivované s MSC vykazovaly lepší přežívání než CMC kultivované bez jejich ovlivnění, ve třetím dni byl pak rozdíl statisticky významný.

Závěrem lze říci, že izolace prasečích CMC je komplikovaná avšak reálná. Buněčná suspenze obsahuje mnoho elementů mimo živé CMC, které nelze příliš efektivně odstranit prostou kultivací, lze však využít i jiné metody, jako například magnetickou separaci buněk. Po celou dobu byl u CMC kultivovaných s MSC patrný podpůrný trend MSC, ve srovnání s CMC kultivovanými samostatně, ve třetím dni pak již byl rozdíl statisticky významný. Z našich výsledků vyplývá, že MSC podporují přežívání CMC.

SOUHRN

Srdeční nedostatečnost široké etiologie je jednou z vedoucích příčin úmrtnosti lidské populace. Paralelně s konvenční terapií se hledají nové terapeutické možnosti, jako například buněčná terapie s využitím mesenchymálních kmenových buněk (MSC), u kterých se zkoumá vliv na regeneraci srdečního svalu.

V této práci jsme sledovali vliv MSC na kardiomyocyty (CMC) prasat (n = 5) v *in vitro* kultuře po dobu 10 dní. CMC byly kultivovány na 4 různých površích (normální kultivační plast, kultivační plast potažený lamininem, kultivační plast potažený želatinou a na speciálním kultivačním plastu upraveném pro zvýšenou přilnavost buněk) za účelem optimalizace kultury a zvýšení podílu živých CMC v kultuře. Zároveň byly CMC kokultivovány s MSC a to jak v přímém kontaktu, tak přes transwelly.

Z výsledků vyplývá, že běžný kultivační plast potažený želatinou nebo lamininem přispívá k přilnavosti buněk významně více ($p < 0,001$), než kultivace na běžném kultivačním plastu bez potahu. Společně se živými CMC však přisedají také další buňky, mrtvé či umírající, tímto způsobem tak nelze kulturu dalších buněk zbavit. Kokultivace CMC s MSC prokázala pozitivní vliv MSC na CMC v *in vitro* kultuře, kdy pozitivní trend byl patrný již první den, ve 3. dni kultivace byl pak rozdíl statisticky významný ($p = 0,0152$).

MSC podporují u CMC delší přežívání v *in vitro* kultuře. Získané poznatky poslouží jako základ pro další studie.

## *Effect of mesenchymal stem cells on in vitro culture of adult porcine cardiomyocytes*

SUMMARY

Cardiac insufficiency of wide etiology is one of the leading causes of mortality of the human kind. In parallel with conventional therapies new therapeutic options are sought, such as cell therapy using mesenchymal stem cells (MSC), where the effect on heart tissue regeneration is examined.

In this work we investigated for 10 days the effect of MSC on cardiomyocytes (CMC) of adult pigs (n = 5) in *in vitro* culture. CMC were cultured on four different surfaces (normal cultivation plastic without coating, normal cultivation plastic coated with laminin, normal cultivation plastic coated with gelatin and special cultivation plastic modified to enhance cell adhesion) to optimize the culture and increase percentage of living CMC in cell culture. Simultaneously, CMC were co-cultured with MSC in both direct and also indirect (with use of transwells) contact.

The results show that the normal cultivation plastic coated with gelatin or laminin contributed to the adhesion of cells significantly more ($p < 0.001$) than the cultivation on normal cultivation plastic without the cover. Together with the live CMC adhered also other cells, dead or dying, so simple cultivation is not sufficient to purify the cell culture

from dead and dying cells. Co-cultivation with MSC showed a positive effect on the CMC in *in vitro* culture, the positive trend was visible in the first day of cultivation, but in the third day the difference was statistically significant ($p = 0.0152$).

MSC support longer survival of CMC in *in vitro* culture. The obtained results will serve as a basis for further studies.

## PODĚKOVÁNÍ

Tato studie byla podpořena grantem z Grantové agentury UK (číslo 2090214) a Národním programem udržitelnosti Program I (NPU I), číslo LO1503 Ministerstva školství, mládeže a tělovýchovy České republiky, SVV-02680 a SVV-260281.

## LITERATURA

1. Silva O. N., de Freitas Souza B. S., Azevedo C. M. et al.: Intramyocardial transplantation of cardiac mesenchymal stem cells reduces myocarditis in a model of chronic Chagas disease cardiomyopathy. Stem Cell Res. Ther. 5, 2014: 81. – 2. Sutton M. G. S. J., Shape N.: Left Ventricular Remodeling After Myocardial Infarction: Pathophysiol. Therapy. Circulation. 101, 2000: 2981–8. – 3. Psaltis P. J., Spoon D. B., Wong D. T. L. et al.: An Update on Stem Cell Therapies for Acute Coronary Syndrome. Curr. Cardiol. Rep. 16, 2014. – 4. Narita T., Suzuki K.: Bone marrow-derived mesenchymal stem cells for the treatment of heart failure. Heart Fail Rev. 20, 2015: 53–68. – 5. Kinnaird T., Stabile E., Burnett M. S. et al.: Marrow-derived stromal cells express genes encoding a broad spectrum of arteriogenic cytokines and promote *in vitro* and in vivo arteriogenesis through paracrine mechanisms. Circ. Res. 94, 2004: 678–85. – 6. Tang Y. L., Zhao Q., Qin X. et al.: Paracrine action enhances the effects of autologous mesenchymal stem cell transplantation on vascular regeneration in rat model of myocardial infarction. Ann. Thorac. Surg. 80, 2005: 229–36; discussion 236–7. – 7. Xu C., Wang T., Zhu Y. et al.: Cross-Talking between PPAR and WNT Signaling and Its Regulation in Mesenchymal Stem Cell Differentiation. Curr. Stem. Cell Res. Ther. 2015. – 8. Heldman A. W., DiFede D. L., Fishman J. E. et al.: Transendocardial mesenchymal stem cells and mononuclear bone marrow cells for ischemic cardiomyopathy: the TAC-HFT randomized trial. JAMA. 311, 2014: 62–73. – 9. Shabbir A., Zisa D., Lin H. et al.: Activation of host tissue trophic factors through JAK-STAT3 signaling: a mechanism of mesenchymal stem cell-mediated cardiac repair. Am. J. Physiol. Heart Circ. Physiol. 299, 2010: H1428–38. – 10. Xiang M., He A., Wang J. et al.: Protective paracrine effect of mesenchymal stem cells on ardiomyocytes. J Zhejiang Univ. Sci. B. 10, 2009: 619–24. – 11. Bader A. M., Brodarac A., Klose K. et al.: Mechanisms of paracrine cardioprotection by cord blood mesenchymal stromal cells. Eur. J. Cardiothorac. Surg. 45, 2014: 983–92. – 12. Hughey C. C., Ma L., James F. D. et al.: Mesenchymal stem cell transplantation for the infarcted heart: therapeutic potential for insulin resistance beyond the heart. Cardiovasc. Diabetol. 12, 2013: 128. – 13. Matsumoto R., Omura T., Yoshiyama M. et al.: Vascular endothelial growth factor-expressing mesenchymal stem cell transplantation for the treatment of acute myocardial infarction. Arterioscler. Thromb. Vasc. Biol. 25, 2005: 1168–73. – 14. Nowbar A. N., Mielewczik M., Karavassilis M. et al.: Discrepancies in autologous bone marrow stem cell trials and enhancement of ejection fraction (DAMASCENE): weighted regression and meta-analysis. BMJ. 348, 2014: g2688–g2688. – 15. Caplan A.: Why are MSCs therapeutic? New data: new insight. J. Pathol. 217, 2009: 318–24. – 16. Reardon S.: New life for pig-to-human transplants. Nature. 527, 2015: 152–4. – 17. Ellingsen O., Davidoff D. J., Prasad S. K. et al.: Adult rat ventricular myocytes cultured in defined medium: phenotype and electromechanical function. Am. J. Physiol. 265, 1993: H747–54. – 18. Mitcheson J. S., Hancox J. C., Levi A. J.: Cultured adult cardiac myocytes: future applications, culture methods, morphological and electrophysiological properties. Cardiovasc. Res. 39, 1998: 280–300. – 19. Louch W. E., Sheehan K. A., Wolska B. M.: Methods in cardiomyocyte isolation, culture, and gene transfer.

J. Mol. Cell Cardiol. 51, 2011: 288–98. – 20. Banyasz T., Lozinskiy I., Payne C. E. et al.: Transformation of adult rat cardiac myocytes in primary culture. Exp. Physiol. 93, 2008: 370–82.

Adresa autorky: M. M., Karlovarská 48, 301 00 Plzeň

Plzeň. lék. Sborn., 82, 2016: 49–53

# POROVNÁNÍ PŘEDOPERAČNÍCH A POOPERAČNÍCH HLADIN VYBRANÝCH BIOMARKERŮ U KARCINOMU PRSU

R. Kučera[1], O.Topolčan[1], A. Ňaršanská[2], V. Třeška[2]

[1]Imunoanalytická laboratoř, FN a LF UK v Plzni, [2]Chirurgická klinika, FN Plzeň

U nádorů prsu na rozdíl od nádorů jiných lokalizací existuje jen málo prací, které by se věnovaly problematice vývoje hladin biomarkerů v závislosti na chirurgickém zákroku. Karcinom prsu je nejčastější typ nádoru u žen a podle statistik WHO postihuje 1/5 žen. Mortalita má tendenci mírného, ale vytrvalého vzestupu s velkými variacemi mezi jednotlivými zeměmi, které jsou v rámci statistik WHO sledovány (1).

V tomto článku se zabýváme srovnáním diagnostického použití dnes již klasických nádorových markerů: kacinoemrionálního antigenu (CEA) a nádorového antigenu CA 15-3 (CA 15-3) a panelu růstových faktorů: inzulinu podobného růstového faktoru 1 (IGF1), hepatocelulárního růstového faktoru (HGF), epidermálního růstového faktoru (EGF) a vasoendoteliálního růstového faktoru (VEGF) u nádorů prsu.

## PACIENTI A METODY

Sledovaný soubor tvořilo 89 žen s maligním nádorem prsu ve stadiích I, II a III. Medián věku u sledované skupiny žen byl 65 let (min. 32 – max. 84 let) Ženy byly operovány na Chirurgické klinice FN v Plzni v letech 2010–2012. U každé ženy jsme měli k dispozici dva vzorky krve. První vzorek byl posledním náběrem před operací a druhý vzorek byl nabrán sedm dní po operaci. Vzorky byly odebírány pomocí náběrového systému Vacuette firmy Greiner (Rakousko). Sérové vzorky byly separovány pomocí 10 min centrifugace a pak zamraženy na −20 °C. Vzorky byly rozmraženy pouze jednou a ihned analyzovány. Sledovali jsme následující parametry: CEA, CA 15-3, IGF1, HGF, EGF, VEGF. Hodnotili jsme změny hladin jednotlivých biomarkerů před operací a po operaci a porovnali jsme chování klasických nádorových markerů a růstových faktorů.

Sérové hladiny CEA a CA 15-3 byly stanoveny analytickým systémem DxI firmy Beckman Coulter (USA), IGF1 pak radioizotopovou metodou IRMA IGF1 IMMUNOTECH (Francie). Pro stanovení růstových faktorů HGF, EGF a VEGF byl použit multiplexový panel xMAP Luminex od firmy MERCK (USA).

Statistické zpracování výsledků bylo provedeno pomocí programu SAS verze 9.2 (Statistical Analysis Software, USA). Byly vypočítány následující statistické parametry: průměr, medián, minimum, maximum. Pro porovnání výsledků před a po operaci byl použit Wilcoxonův test.

## VÝSLEDKY

Souhrn výsledků předoperačních a pooperačních hodnot všech sledovaných biomarkerů uvádí (Tab. 1). Průměry a mediány předoperačních hodnot byly u všech biomarkerů vyšší než pooperační. Po operaci jsme prokázali signifikantní pokles u CEA (p = 0,0046), a VEGF (p = 0,0434). Ostatní biomarkery měli vyšší hodnoty před operací a nižší po operaci, ale rozdíl nebyl statisticky signifikantní.

**Tab. 1** Porovnání předoperačních a pooperačních hladin jednotlivých biomarkerů u karcinomu prsu

| Biomarker (jednotky) | Průměr | Median | Min. | Max. | p-value Wilcoxon test |
|---|---|---|---|---|---|
| CEA před operací (µg/l) | 3,72 | 2,96 | 0,50 | 33,7 | 0,0046 |
| CEA po operaci (µg/l) | 1,54 | 1,25 | 0,50 | 5,30 | |
| CA153 před operací (kIU/l) | 17,1 | 14,1 | 10,0 | 78,0 | 0,0278 |
| CA153 po operaci (kIU/l) | 14,7 | 12,8 | 10,0 | 17,0 | |
| IGF1 před operací (ng/ml) | **175** | **166** | **24,0** | **384** | 0,0574 |
| IGF1 po operaci (ng/ml) | 153 | 155 | 18,0 | 341 | |
| HGF před operací (pg/ml) | **3572** | **2764** | **393** | **11135** | 0,2651 |
| HGF po operaci (pg/ml) | 2871 | 2363 | 354 | 9531 | |
| EGF před operací (pg/ml) | **366** | **342** | **105** | **2115** | 0,1393 |
| EGF před operací (pg/ml) | 327 | 279 | 133 | 1776 | |
| VEGF před operací pg/ml) | 2956 | 1084 | 16,0 | 12656 | 0,0434 |
| VEGF po operaci (pg/ml) | 1356 | 884 | 16,0 | 8163 | |

## DISKUZE

Nádorové markery jsou v současné době používány především k monitorování léčby nádorových onemocnění. Konkrétně CEA v kombinaci s CA15-3 se používají k monitorování léčby karcinomu prsu (2). Naše údaje získané ohledně těchto dvou nádorových markerů korelují s dnes všeobecně uznávanými skutečnostmi. Předoperační hladiny CEA byly zvýšené u 43 % žen a CA 15-3 u 58 % žen, což znamená, že k primární diagnostice nejsou tyto markery příliš vhodné. Co se týká snížení hladin po operaci, docházelo ke snížení i tehdy, pokud se předoperační hladiny nacházeli v referenčním rozmezí. Zejména CEA je považován za nádorový marker spojený s množstvím nádorové hmoty (3). Naše pozorování jsou v souladu s tímto zjištěním.

IGF1 je produkován v játrech a jeho zvýšené hladina v séru je podle výsledků některých studií jedním z faktorů rozvoje nádorového onemocnění (4, 5). Na vzniku nádoru se samozřejmě může též podílet zvýšená parakrinní produkce IGF1 ve tkáních. Tato produkce se však na sérových hladinách projevuje minimálně (6). Naše zjištění tuto teorii podporují. IGF1 se v našem porovnání předoperačních a pooperačních hladin pohybovalo na hranici

statistické významnosti, což svědčí o tom, že pokud by probíhala parakrinní produkce v námi studovaných nádorech, tak ani u vyšších stadií nejsou hladiny IGF1 tímto významně ovlivněny.

Růstový faktor HGF je podle výsledků řady studií považován za marker progrese metastatického procesu u karcinomu prsu (7, 8). Ohledně využití HGF v námi řešené otázce však žádné využití HGF není možné doporučit.

Růstový faktor EGF patří k nejdůležitějším růstovým faktorům působícím regulaci růstu, proliferace a diferenciace buněk (9). Dokonce se již v onkologické praxi používají léky blokující EGF receptor. Jednou z indikací je i léčba karcinomu prsu (10). Léky na blokování EGF receptoru mohly být vyvinuty díky tomu, že se podařilo dobře zmapovat celou signální dráhu EGF (11). Navzdory tomuto velkému přínosu EGF pro léčbu nádorů, není úloha EGF v nádorové diagnostice příliš jasná. V našem souboru žen se EGF neukázal jako vhodný marker jak pro monitorování úspěšnosti operační léčby. Průměr i medián předoperačních hodnot byl sice vyšší než pooperačních, ale statistická významnost poklesu prokázána nebyla.

Úloha VEGF v organismu spočívá v napomáhání obnovy a novotvorby cév včetně vaskularizace nádorové tkáně. Zvýšené hladiny VEGF jsou považovány za signál růstu a agresivity nádoru (12). Pokles mezi předoperačními a pooperačními hladinami VEGF byl v našem souboru statisticky významný. Tato statistická významnost sice nebyla tak silná, jako u CEA a CA 15-3, ale v literatuře je možné dohledat pooperační pokles u souboru 44 žen (13), kde měření hladin VEGF probíhala před operací, dále pak 1., 7. a 30. den po operaci. 1. a 7. Den po operaci byl zaznamenán signifikantní pokles. 30. den se hladiny VEGF vrátily na úroveň předoperačních. Naše měření probíhala 7. den po operaci, takže naše zjištění jsou v souladu s literárními údaji.

## ZÁVĚR

U všech námi sledovaných parametrů docházelo po operaci k poklesu hladin. Signifikantní pokles byl přítomen u CEA, CA 15-3 a VEGF. Pokles hladin CEA a CA 15-3 je možno považovat za měřítko efektu operačního zákroku. VEGF vykázal pokles na hranici signifikance. Pro jeho posouzení bude třeba zhodnotit větší soubor pacientek. Ostatní biomarkery k posouzení efektu chirurgického zákroku nejsou vhodné.

## SOUHRN

U nádorů prsu na rozdíl od nádorů jiných lokalizací existuje jen málo prací, které by se věnovaly problematice vývoje hladin biomarkerů v závislosti na chirurgickém zákroku. V tomto článku se zabýváme srovnáním diagnostického použití panelu vybraných růstových faktorů a klasických nádorových markerů CEA a CA 15-3 u nádorů prsu. Sledovaný soubor tvořilo 89 žen s maligním nádorem prsu ve stadiích I–III, medián věku 65 let (min. 32 – max. 84 let). U každé ženy jsme měli k dispozici dva vzorky krve. První vzorek byl

posledním náběrem před operací a druhý vzorek byl nabrán sedm dní po operaci. Sledovali jsme následující parametry: CEA, CA 15-3, IGF1, HGF, EGF, VEGF. Hodnotili jsme změny hladin jednotlivých biomarkerů před operací a po operaci. Sérové hladiny CEA a CA 15-3 byly stanoveny analytickým systémem DxI firmy Beckman Coulter (USA), IGF1 pak radioizotopovou metodou IRMA IGF1 IMMUNOTECH (Francie). Pro stanovení růstových faktorů HGF, EGF a VEGF byl použit multiplexový panel xMAP Luminex od firmy MERCK (USA). Průměry a mediány předoperačních hodnot byly u všech biomarkerů vyšší než pooperační. Po operaci jsme prokázali signifikantní pokles u CEA (p = 0,0046), CA 15-3 (p = 0,0278) a VEGF (p = 0,0434). Ostatní biomarkery měli vyšší hodnoty před operací a nižší po operaci, ale rozdíl nebyl statisticky signifikantní. U všech námi sledovaných parametrů docházelo po operaci k poklesu hladin. Signifikantní pokles byl přítomen u CEA, CA 15-3 a VEGF. Pokles hladin CEA a CA 15-3 je možno považovat za měřítko efektu operačního zákroku. VEGF vykázal pokles na hranici signifikance.

## *Comparison of selected tumor marker levels before and after surgery*

SUMMARY

In breast cancer, unlike other cancers, there are few studies which take attention to the levels of biomarkers according to the surgery. In this article, we compare the diagnostic using of selected growth factors and the classical tumor markers CEA and CA 15-3 in breast cancer. The group of patients consisted of 89 women with malignant breast cancer in stages I–III, median age 65 years (min. 32 – max. 84 years). For each woman we had two blood samples. The first sample was the final examination before surgery and the second sample was taken up for seven days after surgery. We determined the following parameters: CEA, CA 15-3, IGF1, HGF, EGF, VEGF. We assessed changes in levels of various biomarkers before and after surgery. Serum CEA and CA 15-3 were determined by an analytical system DxI Beckman Coulter (USA), IGF1 using the radioisotopic method IGF1 by IMMUNOTECH IRMA (France). For determination of growth factors HGF, EGF and VEGF was used multiplex panel Luminex xMAP by MERCK (USA). Mean and median of the preoperative values for all biomarkers were higher than postoperative. After the surgery, we have demonstrated a significant decrease in CEA (p = 0.0046), CA 15-3 (p = 0.0278) and VEGF (p = 0.0434). Other biomarkers had higher values before and after the operation lower, but the difference was not statistically significant. In all monitored biomarkers the decreasing the levesl was observed. A significant decrease was present in CEA, CA 15-3, and VEGF. Decrease in the levels of CEA and CA 15-3 can be considered as a measure of the effect of surgery. VEGF showed a decline on the borderline of significance.

## PODĚKOVÁNÍ

Tato studie byla podpořena projektem Ministerstva zdravotnictví koncepčního rozvoje výzkumné organizace 00669806 – FN Plzeň a Projektem Ministerstva školství OPVK č. CZ (1.07/2.3.00/20.0040).

## LITERATURA

1. Černá M., Ňaršanská A., Třeška V. et al.: IGF1 and tumor markers in different breast cancer stages. Rozhl. Chir. 90 (12), 2011: 688–694. – 2. Nekulová M., Simícková M., Pecen L. et al.: Early diagnosis of breast cancer dissemination by tumor markers follow-up and method of prediction. Neoplasma 41 (2), 1994: 113–118. – 3. Uratani R., Toiyama Y., Shimura T. et al.: Preoperative Lower Body Mass Index Correlates with Poorer Prognosis in Patients Undergoing Curative Laparoscopic Surgery for Colorectal Cancer. Anticancer Res. 35 (10), 2015: 5639–5648. – 4. Samani A. A., Yakar S., LeRoith D. et al.: The role of the IGF system in cancer growth and metastasis: overview and recent insights. Endoc. Rev. 28, 2007: 20–47. – 5. Chen W., Wang S., Tian T. et al.: Phenotypes and genotypes of insulin-like growth factor 1, IGF-binding protein-3 and cancer risk: evidence from 96 studies. Eur. J. Hum. Genet. 17 (12), 2009: 1668–1675. – 6. Werner H., Bruchim I.: The insuline-like growth factor-I receptor as an oncogene. Arch. Physiol. Biochem. 115 (2), 2009: 58–71. – 7. Maemura M., Iiono Y., Yokoe T. et al.: Serum concentration of hepatocyte growth factor in patients with metastatic breast cancer. Cancer Lett. 126 (2), 1998: 215–20. – 8. El-Attar H. A., Ragab M. S., Sheta Mi. et al.: Hepatocyte Growth Factor in Egyptian Females with Breast Benign Lumps and Cancers, Asian Pacific J. cancer Prev. 11, 2010: 893–896. – 9. Carpenter G., Cohen S.: „Epidermal growth factor“. J. Biol. Chem. 265 (14), 1990: 7709–12. – 10. Mendes D., Alves C., Afonso N.: The benefit of HER2-targeted therapies on overall survival of patients with metastatic HER2-positive breast cancer – a systematic review. Breast Cancer Res. 17 (1), 2015: 140–147. – 11. Booy E. P., Henson E. S., Gibson S. B.: Epidermal growth factor regulates MsI-1 expression through the MAPK-Elk-1 signaling pathway contributing to cell survival in breast cancer, Oncogene 30 (20), 2011: 2367–2378. – 12. Holmes K., Roberts, Owain L. I., Thomas, Angharad M.: „Vascular endothelial growth factor receptor-2: Structure, function, intracellular signalling and therapeutic inhibition“. Cellular Signalling 19 (10), 2007: 2003–2012. – 13. Jing J., Zhao Y. B., Li H. J.: Change and clonic significance of serum VEGF level before and after Brest cancer patiens treated, Sichuan Da Xue Xue Bao Yi Xue Ban 37 (6), 2006: 889–892.

Adresa autora: R. K., Dr. E. Beneše 13, 305 99 Plzeň

Plzeň. lék. Sborn., 82, 2016: 55–61

# GENETICKÉ A EPIGENETICKÉ FAKTORY OVLIVŇUJÍCÍ VYHASÍNÁNÍ EXPRESE LAKTASY: STÁRNUTÍ NA MOLEKULÁRNÍ ÚROVNI

J. Kotyza

Ústav lékařské chemie a biochemie LF UK v Plzni

## VYHASÍNÁNÍ A PŘETRVÁVÁNÍ EXPRESE LAKTASY

Mléčný cukr, disacharid *laktosa* (beta-galaktosyl-1,4-glukosa), je hlavní uhlovodanovou složka mléka a mléčných produktů. Při trávení dochází k jeho štěpení účinkem enzymu laktasy (*LCT*), exprimované v epiteliálních buňkách tenkého střeva (obr. 1). U savců – výjimkou jsou jen tuleni, u kterých plní funkci laktosy glukosa – je zahájena exprese LCT krátce před narozením a pokračuje po dobu konzumace mateřského mléka. Poté dochází u většiny savců k poklesu produkce LCT, a to postupně až na úroveň znemožňující štěpení laktosy („*lactase nonpersistence, lactose malabsorption*“). U lidí se kupodivu nejedná o všeobecný jev, globálně postihuje zhruba 65 % populace. Existuje tedy nezanedbatelná skupina obyvatelstva, kde plná aktivita LCT přetrvává („*lactase persistence*“). Tento fenotyp je běžný zejména ve Skandinavii, Velké Británii, Německu a západní Africe. Vyznačuje se autosomálně dominantním typem dědičnosti. Evoluční biologové dávají tento jev do souvislosti s evolučním tlakem rozvoje konzumace mléka v dospělém věku, situací historicky poměrně nedávnou, podle evolučních kriterií vznikou v období posledních 10 tisíc let (2). Vysvětlení mechanismů, které perzistenci laktasy vyvolávají, však zůstávalo dlouho předmětem dohadů.

Vstřebávání cukrů ve střevě je podmíněno rozštěpením oligosacharidů a polysacharidů na monosacharidy. Při absenci laktasy dochází v GIT k hromadění laktosy, která se v distálních částech trávicí trubice uplatní jako živina pro střevní mikroorganismy a stává se zdrojem nežádoucích osmotických jevů. Výsledkem činnosti mikrobů je zvýšená produkce plynů ($H_2$, $CO_2$, $CH_4$) a kyselých zplodin, vedoucí k rozmanitým střevním potížím, označovaným jako nesnášenlivost laktosy („*lactose intolerance*“). Vzhledem k heterogenitě příznaků, individuálním rozdílům v hodnocení potíží a výskytu potravní alergie na mléčné proteiny není stanovení diagnózy laktasové nesnášenlivosti snadné. Pomocí jsou klinická a laboratorní vyšetření zahrnující zátěžové testy, stanovení plynů ve vydechovaném vzduchu, zjišťování enzymové aktivity v bioptických vzorcích střevní sliznice, a genetické testy. Vzhledem k tomu, že mléko je značně koncentrovaným roztokem laktosy (4–5 %), zůstává základem preventivních opatření při intoleranci laktosy redukce příjmu mléčného cukru, jeho absolutní vyloučení z výživy však není nutné. Všeobecně je tolerováno 12–18 g laktosy denně (ekvivalent přibližně 250–350 ml mléka). Při omezování příjmu je nutno

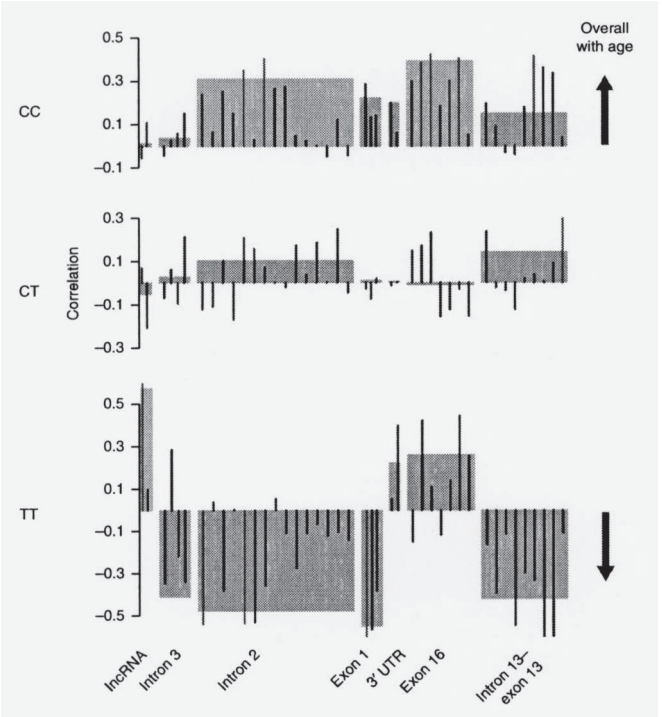


**Obr. 1** Struktura laktosy a štěpení laktosou na galaktosu a glukosu

však mít na zřeteli, že mléko a mléčné výrobky představují hlavní zdroj vápníku. Další možností řešení problému je přídavek samotné laktasy. Tím se ovšem mění chuťové vlastnosti produktu, protože směs glukosy a galaktosy je sladší než původní disacharid (6).

## VLIV GENETICKÝCH FAKTORŮ

Při hledání strukturních souvislostí nebyly nalezeny žádné odchylky v nukleotidovém složení v bezprostředním okolí promotoru, takže se srovnávací analýzy přenesly na vzdálenější oblasti. V r. 2002 bylo zjištěno, že přetrvávání vysoké exprese LCT u Evropanů je vázáno na přítomnost soliterního nukleotidu v oblasti genu, označovaného jako MCM6. Klíčový nukleotid je vzdálen asi 14 tisíc bazí (kB) od laktasového genu. Jde tedy o ukázku funkčně diferencovaného jednonukleotidového polymorfismu. Neměnná aktivita laktasy je sdružena s přítomností thyminového nukleotidu (T), jedinci s vyhasínáním exprese genu mají na stejné pozici cytosinový nukleotid (C). Lokální situaci vyjadřuje tedy údaj -13910T/C (1). Brzo nato se podařilo vypátrat, že uvedený polymorfismus spadá do regulační oblasti, která má charakter„zesilovače“ (enhanceru) aktivity laktasového promotoru.

Bylo prokázáno, že zmíněná -13910T varianta má silnější enhancerovou aktivitu než -13910C varianta. Je známo, že enhancery zesilují expresi genů prostřednictvím zvláštního typu transkripčních faktorů, které propojují enhancer s oblastí genového promotoru. V této souvislosti byla prokázána interakce s běžně se vyskytujícím transkripčním faktorem Oct-1 (5). Oct-1, neboli „octamer-binding factor-1" je protein, jehož centrální úsek o 160 AK má schopnost vázat specifickou osminukleotidovou sekvenci DNA (7).

Je zajímavé, že laktasová perzistence u afrických pasteveckých kmenů je vázána na jiné polymorfismy zmíněné regulační oblasti, konkretně na -14010G, -13915G, -13907C, v Saudské Arabii pak na lokus -13915G. Z toho vyplývá, že se fenotyp laktasové perzistence vyvíjel opakovaně a nezávisle v různých geografických oblastech (6).

## VLIV EPIGENETICKÝCH FAKTORŮ

Výše představený polymorfismus evropského typu na -13910 demonstruje zřetelné rozdíly v ovlivnění exprese laktasového genu. Změny v enzymových aktivitách provázejících obě alelické varianty ovšem nejsou nijak dramatické (3). Při studiu africké populace se navíc našly příklady perzistence laktasy i u jinak nepermisivních alelických variant. Dosavadní výsledky rovněž nevysvětlily, co způsobuje u většiny populace utlumení plně aktivní LCT v procesu stárnutí. Vzhledem k tomu, že sekvence DNA, která představuje genetický základ, je neměnná, musí se zde uplatňovat jiný, dynamičtější regulační systém epigenetického charakteru. V úvahu tak přicházejí chemické modifikace DNA a histonových proteinů, které jak známo zasahují do regulace genové transkripce a vykazují rozdíly jak mezi různými tkáňovými a buněčnými typy, tak u stejného jedince v různých obdobích života.

Základní epigenetickou modifikací DNA jsou methylace cytosinů na 5-methyl cytosin (5mC). Methylaci katalyzují methyltransferázy, přenášející methylovou skupinu z S-adenosylmethioninu (obr. 2). Methylované cytosiny se nacházejí převážně v CpG dinukleotidech. Dvojice CpG jsou v genomu rozloženy nerovnoměrně, od řídkého výskytu až po oblasti s vysokou hustotou těchto sekvencí, které se nazývají CpG ostrůvky, a kterým se v současné době přikládá značná důležitost. Při dělení somatických buněk se mohou methylační vzory předávat na dceřinná vlákna DNA. Vzhledem k tomu, že se methylová skupina promítá do velké rýhy dvojšroubovice DNA, kde dochází k interakcím s regulačními proteiny, ovlivňuje methylace různé molekulárně biologické procesy spojené s vazbou těchto proteinů na DNA, včetně genové exprese.

Methyltransferasy přenášejí methylovou skupinu z S-adenosylmethioninu na cytosiny lokalizované v dinukleotidech CpG. Regulačně důležité jsou zejména úseky s opakovanými modifikovanými dinukleotidy (CpG ostrůvky).

Ovlivnění exprese LCT epigenetickými faktory bylo nedávno prokázáno u laktasového genu v rozsáhlé studii publikované v Nature Structural and Molecular Biology (4). Při studiu korelace mezi stupněm methylační modifikace cytosinů u střevních slizničních vzorků souboru dospělých jedinců, lišících se až 29× úrovní tvorby LCT mRNA, byla zjištěna výrazná nepřímá korelace s expresí LCT genu. Obdobný inverzní vztah byl pozorován

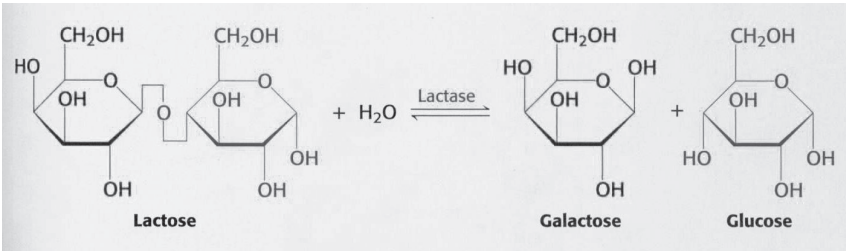


**Obr. 2** Přeměna cytosinu na 5-methyl-cytosin

i u zvířat při porovnání DNA modifikačního profilu novorozených a dospělých myší. Dospělí jedinci s útlumem tvorby enzymu měli signifikantně vyšší hustotu modifikovaných cytosinů regulačních oblastí.

Jemnější mapování LCT a MCM6 genů bisulfitovou padlock-probe sekvenací lokalizovalo modifikovatelné ostrůvky CpG do regulační oblasti označované jako MCM6, tedy do místa, kde byl identifikován -13910 polymorfismus. V obou případech byla nalezena nepřímá korelace mezi modifikací uvedených míst a expresí LCT genu. Vcelku podle očekávání byly nalezeny výrazné methylace studovaných míst u LCT genu i v buňkách jiného než střevního původu, např. u bílých krvinek. Není bez zajímavosti, že mezi methylovatelnými CpG sekvencemi byl i intron 5 genu LCT, a to v promotoru dlouhé nekódující RNA (lncRNA), která je transkribována z DNA vlákna opačné polarity vzhledem ke genu LCT. Jedná se zřejmě o regulační element kontrolovaný modifikacemi DNA, což dosvědčuje výrazná korelace mezi expresí lncRNA a LCT mRNA. Methylace patrně brání nasednutí „insulátoru“ CTCF, známého tím, že blokuje tkáňově specifickou expresi.

Pro potvrzení regulační funkce modifikovatelných úseků byly pro porovnání prostudovány i mapy DNasa I senzitivních míst, která jsou typická pro transkripčně aktivní chromatin. I zde byl konstatován překryv s methylací modifikovatelnými úseky. V souladu s lokalizacemi methylovaných cytosinů jsou i údaje z Epigenomics Roadmap, zahrnující histonové modifikace typické jak pro aktivní oblasti enhancerové (methylace H3K4, acetylace H3K27), tak promotorové (trimethylace H3K4).

Jednonukleotidový polymorfismus C/T(-13910) v regulačním místě laktasového genu ovlivňuje hustotu DNA modifikací (methylací CpG) v 7 epigeneticky kontrolovaných oblastech. U CC haplotypů jsou modifikace navyšovány s věkem (pozitivní korelace), naopak u TT haplotypů modifikací ovlivňovaných věkem ubývá (negativní korelace), s výjimkou atypického lncRNA promotoru (viz text).

Odpovědět na otázku, zda a jak se genetický předpoklad (nukleotidový polymorfismus na -13910) promítá do modifikací DNA v závislosti na věku, vyžaduje porovnat věkovou dynamiku modifikací u všech 3 genotypů, tj. CC, CT a TT. Pokud bychom do souboru zahrnuli i DNA zárodečných buněk, pak by se jednalo o methylaci 94 % relevantních míst u všech haplotypů bez rozdílu. Je známo, že při diferenciaci v embryonálním období tyto modifikace u produkujících buněk mizejí, takže po narození je zajištěna plná aktivita LCT. Postnatálně se ovšem metylační proces obnovuje, a to v míře typické pro jednotlivé

haplotypy. Změny pokračují i v dospělosti. Při sledování 21–72letých nosičů narůstaly modifikace u CC typů a většinou se snižovaly u TT typů. Souběžně docházelo k signifikantnímu poklesu tvorby LCTmRNA u CC haplotypu, nevýrazné změny byly typické pro CT haplotyp, a nonsignifikantní vzestup byl pozorován u TT individuí (obr. 3).

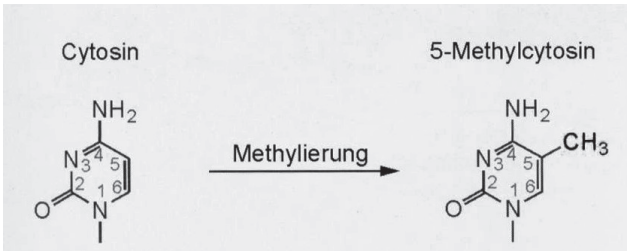


**Obr. 3** Korelace mezi epigenetickými modifikacemi DNA genu pro laktasu včetně regulačních oblastí u genetických variant sdružených s přítomností/absencí laktasové aktivity (dle Labrie V. a spol., 2016)

Dalším příspěvkem k osvětlení úlohy modifikovatelných sekvencí na expresi LCT jsou výsledky cílené delece regulačních *intronových oblastí* s užitím CRISPR-Cas9 technologie u myší. Následkem vyvolané delece došlo k vyhasínání aktivity LCT v tenkém střevě. Obdobné výsledky byly získány při studiu vlivu delece intronových úseků u lidských enterocytových kultur.

## ZÁVĚR

Laktasový gen je regulován komplexním způsobem, přičemž epigenetické modifikace diferencovaně pozměňují regulační elementy. Tyto změny se promítají do druhových a tkáňově specifických rozdílů, stejně jako do individuální variability v expresi LCT během života. Klíčový poznatek vyplývající z komentované studie (4) se týká dopadu geneticky podmíněného jednonukleotidového polymorfismu na rychlost těchto epigenetických změn, které je možno nazvat epigenetickým „stárnutím“. Ukazuje se, že epigenetické „hodiny“ jsou pod vlivem genetického pozadí. Mononukleotidové polymorfismy samy o sobě mohou, ale nemusí ovlivňovat transkripci – mladí jedinci nejsou při standardně vysoké expresi LCT evidentně ovlivněni haplotypem. Zdá se tedy, že haplotyp zasahuje především do následné tvorby nebo zanikání epigenetických modifikací na specifických enhancerech a promotorech a tím ovlivňuje připojování regulačních proteinů.

Studium regulace LCT genu by se mohlo stát vodítkem i pro zkoumání genové regulace u medicinsky závažných chorobných stavů. Výzkum by měl v zásadě být zaměřen na buněčné typy přímo ovlivňující fenotypové změny a při analýze genových oblastí by měla být zvýšená pozornost věnována spíše shlukům modifikovaných CpG, než jednotlivým dinukleotidům. Přínosem jsou mezidruhová porovnávání (člověk, myš). Poznatky ze studia dynamiky epigenetických změn mohou být rovněž využity k výzkumu etiologie stářím

podmíněných nemocí, jako jsou nádorové choroby, diabetes 2. typu, a Alzheimerova choroba. Genetické rizikové faktory bez epigenetické nálože mohou být neškodné po mnoho desetiletí, neboť pouze vytyčují rámec, tj. usnadňují nebo brání modifikacím regulačních míst DNA v průběhu života. Analogicky mohou geneticko-epigenetické interakce pomoci chápat časově podmíněné ztráty patogenicity rizikových genů (dětské asthma, epilepsie, atopické dermatitidy dospělých).

## SOUHRN

Neschopnost štěpit laktosu, hlavní uhlovodanovou složku mléka, z důvodu vyhasínání tvorby enzymu laktasy, je běžným jevem u dospělých savců s výjimkou některých lidských populací, u kterých produkce laktasy přetrvává. Laktasový gen je umlčován s postupujícím věkem u většiny jedinců, u některých však jeho aktivita přetrvává. Nedávné studie ukazují, že za individuální, mezibuněčné a mezidruhové rozdíly v produkci laktasové mRNA jsou zodpovědné epigeneticky kontrolované regulační elementy. Genetické faktory tyto věkově závislé modifikace regulačních elementů ovlivňují, což se promítá do rozdílů v dynamice epigenetického stárnutí mezi DNA haplotypem laktasové adultní inaktivity a laktasové perzistence.

## *Genetic and epigenetic factors influencing lactase nonpersistence: aging at a molecular level*

## SUMMARY

The inability to digest lactose, the major carbohydrate component of milk, due to lactase nonpersistence, is a common trait in adult mammals, except in certain human populations that exhibit lactase persistence. The lactase gene is downregulated with age in most individuals but remains active in some individuals. Recent studies show that epigenetically controlled regulatory elements accounted for the differences in lactase mRNA levels among individuals, cell types and species. Genetic factors contribute to epigenetic changes occuring with age at the regulatory elements, because lactase-persistence and lactase-nonpersistence DNA haplotypes demonstrated markedly different epigenetic aging.

## LITERATURA

1. Enattah N. S., Sahi T., Savilahti E. et al.: Identification of a variant associated with adult-type hypolactasia. Nat. Genet. 30, 2002: 233–237. – 2. Ingram C. J., Mulcare C. A., Itan Y. et al.: Lactose digestion and the evolutionary genetics of lactase persistence. Human Genet. 124, 2009: 579–591. – 3. Jensen T. G., Liebert A., Lewinsky R. et al.: The -14010C variant associated with lactase persistence is located between an Oct-1 and HNF1-alpha binding site and increases lactase promoter aktivity. Hum. Genet. 130, 2011: 483–493. – 4. Labrie V., Buske O. J., Oh E. et al.: Lactase nonpersistence is directed by DNA-variation-dependent epigenetic aging. Nature Struct.

Mol. Biol. , published online 9 May 2016; doi: 10.1038/nsmb.3227. – 5. Lewinsky R. H., Jensen T. G. K., Moller J. et al.: T-13910 DNA variant associated with lactase persistence interacts with Oct-1 and stimulates lactase promoter activity *in vitro*. Hum. Molec. Genet 14, 2005: 3945–3953. – 6. Misselwitz B., Pohl D., Fruehauf H. et al.: Lactose malabsorption and intolerance: pathogenesis, diagnosis and treatment. United Eur. Gastroenterol. J. 1, 2013: 151–159. – 7. Sturm R. A., Das G., Herr W.: The ubiquitous octamer-binding protein Oct-1 contains a POU domain with a homeo box subdomain. Genes Dev. 2, 1988: 1582–1599.

Adresa autora: J. K., Karlovarská 48, 301 00 Plzeň

Plzeň. lék. Sborn., 82, 2016: 63–70

# INZULÍN A ADIPOKINY – JEJICH ÚLOHA PŘI VZNIKU A ROZVOJI NÁDOROVÝCH ONEMOCNĚNÍ

M. Roušarová, Š. Svobodová, R. Kučera, O. Topolčan, J. Kinkorová

Imunoanalytická laboratoř, FN a LF UK v Plzni

Je jednoznačně prokázáno, že inzulín přímo působí na střevní sliznici a je jedním z etiopatogenetických činitelů vedoucích k malignímu zvratu kolorektálního adenomu (1). Rovněž inzulínová rezistence a s ní související systémová onemocnění jsou významným rizikovým faktorem vzniku a rozvoje nádorů trávicího ústrojí (2).

Obdobná situace je i u celé řady dalších nádorů, kde kromě inzulínu je diskutována i otázka C-peptidu, jako markeru inzulínové rezistence a v neposlední řadě i IGF1. IGF1 se stal v posledních letech cílem mnoha studií zejména proto, že IGF1 dokáže ke svému prorůstovému, proliferačnímu a antiapoptotickému působení na buňky využívat jak svůj vlastní receptor (IGF1R) tak i receptor inzulínový (IR), i když s daleko nižší afinitou (3). Propojení signální dráhy IGF1 s dalšími prorůstovými a antiapoptotickými drahami, které bylo v posledních letech prokázáno (4), staví IGF1 právem do centra zájmu v případě objasnění mechanizmu vzniku nádorových onemocnění na buněčné úrovni (5). Současně s IGF1 jsou zkoumány další biomarkery, jejichž vliv na fungování signální dráhy IGF1 se ukazuje též jako velmi zásadní co se týká přenosu signálu a prorůstové a antiapoptotické podpory, či opačně podporou proapoptotických mechanizmů.

## CHARAKTERISTIKA INZULÍNU, LEPTINU A ADIPONEKTINU A MECHANIZMUS PŮSOBENÍ NA RŮSTOVÉ DRÁHY

V této kapitole stručně zmíníme pohled na riziko kancerogeneze z pohledu produkce a využití inzulínu a dalších dvou působků – leptinu a adiponektinu, které s níže diskutovanou problematikou souvisí.

Inzulín je produktem β-buněk Langerhansových ostrůvků pankreatu. Je to dimer tvořený řetězci A a B, které jsou spojeny dvěma disulfidickými můstky. Inzulín je generován proteolytickým štěpením z jeho prekurzoru – proinzulínu. Vzniká tak inzulín a C-peptid, který je využívám diagnosticky, protože jeho biologický poločas (30 minut) je delší než biologický poločas inzulínu (5–10 minut). V reakci na stimulaci β-buňky uvolňují inzulín a C-peptid v ekvimolárním množství do krve s malými množstvími proinzulínu. Inzulín je sekretován primárně v závislosti na zvýšené koncentraci glukózy v krvi. Hlavní funkcí inzulínu je regulovat energetický metabolizmus stimulující buněčnou proliferaci a anabolické pochody v organizmu (6).

Vztah růstové signální dráhy IGF1 a zvýšené hladiny inzulínu je v současné době předmětem zájmu řady studií. Hyperinzulinizmus a následně diabetes, dále obezita, hypertenze a kardiovaskulární onemocnění jsou atributy metabolického syndromu, který je v současnosti stále rostoucím zdravotním problémem v celosvětovém měřítku (7). V poslední době je metabolický syndrom dáván do souvislosti se zvýšeným rizikem některých druhů nádorových onemocnění. Hledání takové souvislosti má racionální základ. V současnosti víme, že inzulín a IGF1 dokáží navzájem využívat své receptory. Je tedy předpoklad, že zvýšené hladiny inzulínu budou ovlivňovat růstové dráhy v buňce podobným mechanizmem jako IGF1. Různé signální dráhy se v buňce vzájemně ovlivňují, proto se v současné době zaměřuje pozornost na „styčné body" (enzymy a substráty) těchto signálních drah (8). V této kapitole bychom chtěli stručně zmínit pohled na riziko kancerogeneze z pohledu produkce a využití inzulínu a dalších dvou působků – leptinu a adiponektinu, které s níže diskutovanou problematikou souvisí.

Leptin je protein tvořený v adipocytech v tukové tkáni. Patří mezi tzv. adipokiny – takto se souhrnně nazývají látky, které jsou tvořeny tukovými buňkami. Leptin je prvním objeveným adipokinem. Jeho hlavní funkcí je udržování energetické rovnováhy. Omezuje příjem potravy a zvyšuje energetický výdej. Sérové hladiny leptinu korelují se zásobami tuku v organizmu (9). Zvýšené hladiny leptinu začaly být dávány do souvislosti s rozvojem nádorových onemocnění po zjištění, že leptin stimuluje buněčnou proliferaci a potlačuje apoptózu stimulací stejných signálních drah jako IGF1. Leptin je též produkován lokálně ve tkáních a působí též svým autokrinním a parakrinním efektem. Jako další účinek leptinu bylo popsáno zprostředkování efektu některých cytokinů a up-regulace signální dráhy VEGF v některých typech nádorů (10).

Adiponektin je další protein ze skupiny adipokinů. Adiponektin tvoří největší procento působků tvořených v tukové tkáni. Adiponektin chrání před rozvojem aterosklerotických změn, potlačuje produkci kyslíkových radikálů při zvýšených hladinách glukózy, zlepšuje inzulínovou rezistenci ve svalech, snižuje hladinu adhezivních molekul, má protizánětlivý efekt (11). Adiponektin má antikarcinogenní účinek. Tento účinek je vysvětlován inhibicí proliferace endoteliálních buněk a indukcí kaspázou zprostředkované apoptózy, což bylo prokázáno studiemi *in-vitro* (12). Stručná charakteristika výše uvedených biomarkerů uvádí (Tab. 1).

**Tab. 1** Základní charakteristika jednotlivých biomarkerů

| Biomarker | Molekulová hmotnost | Počet aminokyselin | Fyziologická funkce |
|---|---|---|---|
| IGF1 | 7 464 | 70 | Řízení růstu, metabolizmu, přežívání a diferenciace buněk |
| Inzulín | 5 800 | 51 | Ve svalech aktivace transportu glukózy do buněk, v játrech podpora tvorby glykogenu, v tukové tkáni podpora tvorby tuků |
| Leptin | 16 200 | 146 | Regulace tukových zásob v organizmu, prorůstový, antiapoptotické efekt |
| Adiponektin | 180 000 | 244 | Regulace metabolizmu glukózy a procesu oxidaci mastných |

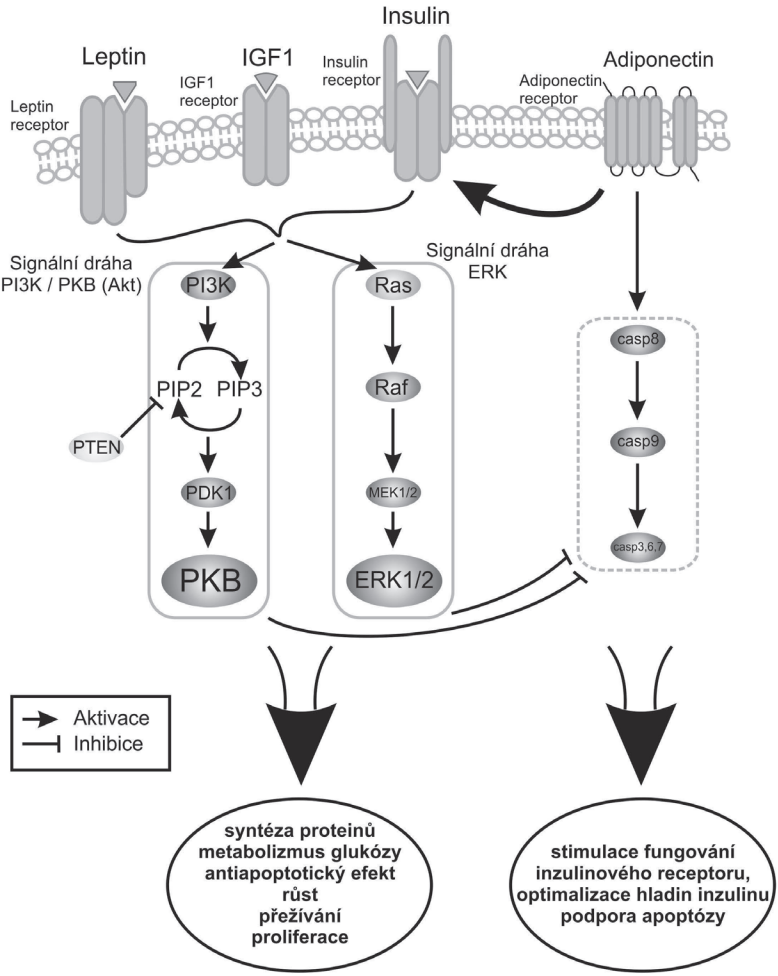


**Schéma 1** Biologický účinek leptinu, IGF1, inzulínu a adiponektinu je zprostředkován receptory. Leptin, IGF1 a inzulín aktivují dvě hlavní prorůstové signální dráhy. Signální dráhu PI3K (phosphatidylinositol-3-kinase) / PKB (proteinkinase B) a signální dráhu ERK (extracellular signal regulated kinases), což je jedna z MAP kinázových drah (MAPK mitogen activated protein kinases). Adiponektin zvyšuje využití inzulínu v buňkách podporou účinnosti inzulínového receptoru

Biologický účinek leptinu, IGF1, inzulínu a adiponektinu je zprostředkován receptory. Mechanizmus biologického účinku znázorňuje Schéma 1.

Leptin, IGF1 a inzulín aktivují dvě hlavní prorůstové signální dráhy. Signální dráhu PI3K (phosphatidylinositol-3-kinase) / PKB (proteinkinase B) a signální dráhu ERK (extracellular signal regulated kinases), což je jedna z MAP kinázových drah (MAPK mitogen activated protein kinases) (13).

IGF1 je hlavní aktivátor těchto signálních drah. Mechanizmus fungování signální dráhy PI3K/PKB a signální dráhy ERK (extracellular signal regulated kinases) byl již detailně popsán. Obě dráhy je možné aktivovat též pomocí inzulínového receptoru a receptoru pro leptin, který je přítomen v centrálním nervovém systému, ale také v periferních tkáních (14).

Adiponektin zvyšuje využití inzulínu v buňkách podporou účinnosti inzulínového receptoru. Snížené hladiny adiponektinu vedou k rozvoji inzulínové rezistence a k chronické hyperinzulinémii. Zvýšené hladiny inzulínu působí společně s IGF1 zvýšenou stimulaci prorůstových drah, kdy hlavní úlohu hraje receptor pro IGF1. Adiponektin snižuje též expresi receptoru pro leptin v neoplastických buňkách. Adiponektin podporuje apoptózu indukcí enzymu kaspázy. Signální dráhy PI3K/PKB a ERK naopak kaspázu inhibují a apoptózu tím blokují (15).

## INZULÍN A VYBRANÉ TYPY NÁDORŮ

Inzulín je po IGF1 druhým nejvýznamnějším faktorem, který je dáván do spojitosti s rizikem vzniku nádorových onemocnění. Zvýšené hladin inzulínu byly sledovány v řadě studií u různých typů nádorů. Níže uvádíme přehled poznatků u vybraných typů nádorů.

### Inzulín a karcinom prsu

Dle současných zjištění se usuzuje, že diabetes II. typu může být spojen se zvýšením rizika rakoviny prsu o 10–20 % oproti zdravé populaci (16). Údaje ze studie provedné v USA se skupinou 1600 žen ukazují, že ženy s rakovinou prsu měly vyšší BMI a měli významně vyšší plazmatické hladiny IGF1 a C-peptidu než kontrolní skupina. Výsledky této studie potvrzují, že rezistence na inzulín se zvýšenými sérovými hladinami inzulínu (detekované v tomto případě pomocí C-peptidu) a IGF1 můžou synergicky zvyšovat riziko karcinomu prsu (17).

### Inzulín a endometriální karcinom

Inzulínová rezistence a hyperinzulinémie představují velmi významný rizikový faktor pro rozvoj rakoviny endometria v důsledku vysokých hladin inzulínu v séru. Inzulín působí přímo v endometriální tkáni jako mitogenní a antiapoptický faktor. V prospektivní studii provedené na velkém souboru 93 676 žen po menopauze bylo zjištěno, že vyšší hladiny inzulínu pozitivně korelovaly s výskytem endometriálního adenokarcinomu (18).

### Inzulín a karcinom prostaty

Souvislost mezi vysokým obsahem glukózy a snížení rizika rakoviny prostaty je diskutována již řadu let. Někteří autoři uvádějí ochranný účinek diabetu před rakovinou prostaty. Nicméně, klinická zjištění ohledně tohoto ochranného účinku jsou velmi kontroverzní.

V multicentrické studii, ve které bylo hodnoceno 86 000 mužů, měli diabetici signifikantně nižší riziko karcinomu prostaty a signifikantně nižší sérové hladiny prostatického specifického antigenu (PSA) v porovnání se skupinou zdravých mužů (19). Další studie,

která zkoumala, zda diagnóza diabetu signifikantně ovlivňuje riziko rakoviny prostaty ve skupině 72 000 mužů, zjistila zvýšení rizika u mužů s diagnostikovaným diabetem do 4 let před objevením karcinomu prostaty a snížení rizika u mužů s diabetem diagnostikovaným déle než 4 roky před objevením tumoru prostaty (20). Toto zjištění koreluje s přirozeným vývojem diabetu 2. typu. Zvýšené hladiny glukózy v počáteční fázi vedou ke zvýšení hladin inzulínu a nakonec k inzulínové rezistenci. Vyčerpáním buněk pankreatu se během následujícího období vyvíjí diabetes mellitus. Zvýšené hladiny inzulínu ve fázi inzulinorezistence mohou být zapojeny do růstu nádorů, včetně nádorů prostaty, nízké hladiny inzulínu, mohou mít před rakovinou prostaty spíše ochranný charakter (21).

Možnosti predikce protektivního účinku diabetu ve vztahu k rakovině prostaty zůstávají nejasné. Diabetici mají nižší hladiny PSA než zdraví muži. Díky nižším hodnotám PSA dosahují diabetici cut-off hodnot PSA, při kterých je indikována biopsie později než u zdravých mužů, což vede k pozdějšímu záchytu nádorového onemocnění a k horší prognóze. Studie zkoumající skupinu mužů, kteří podstoupili biopsii prostaty bez ohledu na hodnotu PSA, zjistila sníženou přítomnost rakoviny prostaty u diabetiků v porovnání s nediabetiky. Klíčové pro diagnostiku jsou tedy sérové hladiny PSA, které jsou u diabetiků nižší, což je vystavuje vyššímu riziku pozdní diagnózy rakoviny prostaty. Nicméně, otázka, čím je toto snížení PSA způsobeno, zůstává nedořešena (22).

## Inzulín a kolorektální karcinom

Inzulín experimentálně funguje jako růstový a mitogenní faktor pro mnoho typů rakovinných buněk. Nejbližší epidemiologický vztah byl nalezen u rakoviny tlustého střeva. Nedávné studie podporují teorii, že synergický účinek zvýšené hladiny inzulínu a IGF1 hraje klíčovou roli v kolorektální karcinogenezi (23, 24).

## Inzulín a karcinom pankreatu

Poruchy metabolizmu glukózy a významně vyšší indexy rezistence vůči inzulínu jsou popsány u 70 % pacientů s rakovinou pankreatu ve srovnání se zdravou populací. Pankreas je místem produkce inzulínu. Ze závěrů současných studií však není úplně zřejmé, zda zvýšené sérové hladiny inzulínu jsou potenciální rizikové faktory rozvoje karcinomu pankreatu nebo hyperinzulinémie následovaná rozvojem diabetu je až sekundární následek poškození pankreatu, ke kterému dochází v důsledku destruktivních změn způsobených progresí nádoru (25).

## Inzulín a karcinom štítné žlázy

Pacienti s inzulínovou rezistencí a zvýšenými sérovými hladiny inzulínu mají vyšší míru prevalence nádorů štítné žlázy. Bylo zjištěno, že 50 % pacientů s dobře diferencovaným karcinomem štítné žlázy trpí inzulínovou rezistencí. V případě současné přítomnosti obezity (BMI nad 25 kg/m$^2$) byla inzulínová rezistence nalezena u 75 % případů v hodnocené skupině pacientů s rakoviny štítné žlázy. Předpokládá se, že zvýšené hladiny inzulínu v séru a obezita jsou významné rizikové faktory pro vznik rakoviny štítné žlázy (26, 27).

## ZÁVĚR

V poslední době se ukazuje, že do aktivace či inhibice prorůstových drah v buňce je zapojeno více biomarkerů, než se původně předpokládalo. Mechanizmus rizikového působení spočívá zejména v tom, že hyperaktivovaná dráha spouští kaskádu buněčných dějů, které ve svém důsledku vedou ke zvýšené proliferaci a snížené apoptóze.

Detailněji jsme se zaměřili na roli inzulínu. Pochopení role inzulínové rezistence a zvýšených hladin inzulínu jako rizikového faktoru nádorových onemocnění se zdá být do budoucna velmi důležité. Lidská populace celosvětově stárne a se zvýšeným věkem přibývá pacientů s civilizačními chorobami jako je obezita, diabetes nebo plně rozvinutý metabolický syndromem. Zvýšené hladiny inzulínu jako rizikový faktor vzniku nádorových onemocnění se tak budou uplatňovat ve stále širším měřítku.

## SOUHRN

V našem článku jsme se zaměřili především na mechanizmus působení inzulínu a dále pak na spolupůsobení leptinu a adiponektinu na fungování signální dráhy IGF1. Vztah mezi IGF1 a rizikem vzniku nádoru je diskutován velmi často. Méně často je zmíněn vztah dalších působků, které podle nedávných poznatků bezprostředně ovlivňují funkci inzulínového receptoru, který je též zapojen do prorůstové dráhy IGF1 a je schopen kromě samotného receptoru pro IGF1 převádět signál a aktivovat prorůstové dráhy v buňce. Mnohé studie potvrdily vztah mezi inzulínovou rezistencí s vysokými hladinami inzulínu a vyšším rizikem vzniku nádorů. Vysoké sérové hladiny inzulínu vedou k aktivaci prorůstových a antiapoptických signálních drah v buňkách a podporují vyšší syntézu IGF1 v játrech. Tento proces může vést ke zvýšenému riziku vzniku nádorů. Leptin působí podobně jako IGF1 a inzulín – aktivuje prorůstové dráhy. Adiponectin podporuje funkci inzulínového receptoru a má také přímý proapoptotický. Působení jednotlivých biomarkerů shrnuje přehledné schéma.

## *Insuline and adipokines – their role in the development of cancer diseases*

## SUMMARY

In this article, we focused on the mechanism of action of insulin and also on the interaction between insulin, leptin and adiponectin on the functioning of the IGF1 signaling pathway. The relationship between IGF1 and risk of cancer is often discussed. Less often it is mentioned relationship of other biomarkers which according to recent findings directly affect the function of the insulin receptor, which is also involved in functioning of IGF1 pathway. Insulin receptor is able to transduct the signal and activate IGF1 pathways, which means cell growth, proliferation etc. Many studies have confirmed the relationship between insulin resistance with high insulin levels and increased risk of cancer. High serum levels of

insulin lead to activation of pro-growth and anti-apoptotic signaling pathways in cells and promote increased synthesis of IGF1 in the liver. This process can lead to an increased risk of developing tumors. Leptin acts like IGF1 and insulin – activates pro-growth pathways. Adiponectin promotes insulin receptor function, and also has direct pro-apoptotic effect. Effects of individual biomarkers summarizes the general scheme.

## PODĚKOVÁNÍ

Tato studie byla podpořena projektem Ministerstva zdravotnictví koncepčního rozvoje výzkumné organizace 00669806 – FN Plzeň a Projektem Ministerstva školství OPVK č. CZ (1.07/2.3.00/20.0040).

## LITERATURA

1. Sikalidis A. K., Varamini B.: Roles of hormones and signaling molecules in describing the relationship between obesity and colon cancer. Pathol. Oncol. Res. Dec 17 (4), 2011: 785–790. – 2. Fair A. M., Dai Q., Shu X. O. et al.: Energy balance, insulin resistance biomarkers, and breast cancer risk. Cancer Detect Prev. 31 (3), 2007: 214–219. – 3. Renehan A. G., Zwahlen M., Minder C. et al.: Insulin-like growth factor (IGF)-I, IGF binding protein-3, and cancer risk: systematic review and meta-regression analysis. Lancet 363, 2004: 1346–1353. – 4. Dupont J., LeRoith D.: Insulin and insulin-like growth factor I receptors: similarities and differences in signal transduction, Horm. Res. 55, Suppl. 2, 2001: 22–26. – 5. Nakae J., Kido Y., Accili D.: Distinct and overlapping functions of insulin and IGF-I receptors, Endocrine Rev. 22, 2011: 818–35. – 6. Rhodes Ch. J., Shoelson S., Halban P. A.: Insulin biosynthesis, processing, and chemistry. In: Kahn C. R. et al. (Eds.), Joslin's Diabetes mellitus. Philadelphia: Lippincott Williams & Wilkins, 2005: 66–82. –7. Calle E. E., Rodriguez C., Walker-Thurmond K. et al.: Overweight, obesity, and mortality from cancer in a prospectively studied cohort of U. S. adults. N. Engl. J. Med. Apr 24, 348 (17), 2003: 1625–1638. – 8. Harish K., Dharmalingam M., Himanshu M.: Study Protocol: insulin and its role in cancer. BMC Endocr. Disord. Oct 22, 2007: 7–10. – 9. Ambati S., Kim H. K., Yang J. Y.: Effects of leptin on apoptosis and adipogenesis in 3T3-L1 adipocytes. Biochem. Pharmacol. 73, 2007: 378–384. – 10. Gonzalez-Perez R. R., Xu Y., Guo S. et al.: Leptin upregulates VEGF in breast cancer via canonic and non-canonical signalling pathways and NFkappaB/HIF-1alpha activation. Cell Signal. 22, 2010: 1350–62. – 11. Gable D. R., Hurel S. J., Humphries S. E.: Adiponectin and its gene variants as risk factors for insulin resistance, the metabolic syndrome and cardiovascular disease. Atherosclerosis 188, 2006: 231–244. – 12. Brakenhielm E., Veitonmaki N., Cao R. et al.: Adiponectin-induced antiangiogenesis and antitumor activity involve caspase-mediated endothelial cell apoptosis. Proc. Natl. Acad. Sci. 101, 2004: 2476–2481. – 13. Sutherland B. W., Knoblaugh S. E., Kaplan-Lefko P. J. et al.: Conditional deletion of insulin-like growth factor-I receptor in prostate epithelium, Cancer Res. 68 (9), 2008: 3495–3504. – 14. Endo H., Hosono K., Uchiyama T. et al.: Leptin acts as a growth factor for colorectal tumours at stages subsequent to tumour initiation in murine colon carcinogenesis. Gut. 60 (10), 2011: 1363–1371. – 15. Nishida M., Funahashi T., Shimomura I.: Pathophysiological significance of adiponectin. Med. Mol. Morphol. 40, 2007: 55–67. – 16. Wolf I., Sadetzki S., Gluck I. et al.: Association between diabetes mellitus and adverse characteristics of breast cancer at presentation. Eur. J. Cancer 42, 2006: 1077–1082. – 17. Fair A. M., Dai Q., Shu X. O. et al.: Energy balance, insulin resistance biomarkers, and breast cancer risk. Cancer Detect. Prev. 31 (3), 2007: 214–219. – 18. Gunter M. J., Hoover D. R., Yu H. et al.: A prospective evaluation of insulin and insulin-like growth factor-I as risk factors for endometrial cancer. Cancer Epidemiol. Biomarkers Prev. Apr. 17 (4), 2008: 921–929. – 19. Waters K. M., Henderson B. E., Stram D. O. et al.: Association of diabetes with prostate cancer risk in the multiethnic cohort. Am. J. Epidemiol. 169 (8), 2009: 937–945. – 20. Giovannucci E., Michaud D.: The role of obesity and related metabolic disturbances in cancers of the colon, prostate, and pancreas. Gastroenterol. 132, 2007: 2208–22025. – 21. Calle E. E., Rodriguez C., Walker-Thurmond K. et al.:

Overweight, obesity, and mortality from cancer in a prospectively studied cohort of U. S. adults. N. Engl. J. Med. Apr 24, 348 (17), 2003: 1625–1638. – 22. Harish K., Dharmalingam M., Himanshu M.: Study Protocol: insulin and its role in cancer. BMC Endocr. Disord. Oct 22, 2007: 7–10. – 23. Ambati S., Kim H. K., Yang J. Y.: Effects of leptin on apoptosis and adipogenesis in 3T3-L1 adipocytes. Biochem. Pharmacol. 73, 2007: 378–384. – 24. Gonzalez-Perez R. R., Xu Y., Guo S. et al.: Leptin upregulates VEGF in breast cancer via canonic and non-canonical signalling pathways and NFkappaB/HIF-1alpha activation. Cell Signal. 22, 2010: 1350–62. – 25. Gable D. R., Hurel S. J., Humphries S. E.: Adiponectin and its gene variants as risk factors for insulin resistance, the metabolic syndrome and cardiovascular disease. Atherosclerosis 188, 2006: 231–244. – 26. Brakenhielm E., Veitonmaki N., Cao R. et al.: Adiponectin-induced antiangiogenesis and antitumor activity involve caspase-mediated endothelial cell apoptosis. Proc. Natl. Acad. Sci. 101, 2004: 2476–2481. – 27. Knoblaugh S. E., Kaplan-Lefko P. J., Wang F. et al.: Conditional deletion of insulin-like growth factor-I receptor in prostate epithelium, Cancer Res. 68 (9), 2008: 3495–3504.

Adresa autora: R. K., Dr. E. Beneše 13, 305 99 Plzeň

Plzeň. lék. Sborn., 82, 2016: 71–77

# SDRUŽENÁ AUTOIMUNITNÍ ONEMOCNĚNÍ V DĚTSKÉM VĚKU

R. Pomahačová, J. Sýkora, P. Paterová, K. Fiklík, J. Schwarz, V. Lád, E. Skalická, Z. Černá, J. Zamboryová

Dětská klinika FN a LF UK v Plzni

Autoimunitní onemocnění rozdělujeme na systémová, orgánově specifická a orgánově lokalizovaná. U jednoho jedince se jednotlivá autoimunitní onemocnění mohou kombinovat. Mezi faktory, které se podílí na prolomení autotolerance vůči vlastním antigenům, patří faktory vnitřní (asociace s geny hlavního histokompatibilního HLA systému II. třídy; polymorfismy genů pro cytokiny; mutace v genech regulujících apoptózu – gen Fas, FasL; mutace CTLA-4 genu – cytotoxic T lymphocyte antigen-4; mutace AIRE genu → autoimunitní polyglandulární syndrom 1; imunodeficience; faktory hormonální atd.) a faktory vnější (infekce; stres; léky; UV záření atd.). Infekce se podílí na prolomení autotolerance destrukcí tkání s odkrytím autoantigenů (kryptické antigeny) nebo tvorbou autoprotilátek na základě podobnosti mikrobiálních antigenů s autoantigeny (tzv. mechanismus molekulární mimikry), kdy původně protiinfekční imunitní reakce přechází v reakci autoimunitní (2, 3, 4, 7).

U systémových autoimunitních onemocnění (tab. 1) je postiženo více orgánů a tkání. Autoimunitní reakce je namířena proti strukturám jaderných a dalších orgánově nespecifických antigenů s imunokomplexovým postižením tkání. Typickým představitelem je systémový lupus erythematodes.

**Tab. 1** Systémová autoimunitní onemocnění

| |
|---|
| Systémový lupus erythematodes (SLE) |
| Revmatoidní artritida |
| Dermatopolymyositida |
| Sjögrenův syndrom |
| Systémová sklerodermie |
| Smíšená choroba pojiva |
| Antifosfolipidový syndrom |
| Vaskulitidy |
| Sarkoidóza |

U orgánově lokalizovaných autoimunitních onemocnění (tab. 2) převažuje postižení určitého orgánu provázené postižením dalších orgánů s tvorbou orgánově nespecifických autoprotilátek (např. Crohnova nemoc).

**Tab. 2** Orgánově lokalizovaná autoimunitní onemocnění

| |
|---|
| Ulcerózní kolitida |
| Crohnova nemoc |
| Celiakie |
| Autoimunitní hepatitida |
| Primární biliární cirhóza |
| Plicní fibróza (kryptogenní fibrotizující alveolitida) |

Mezi orgánově specifická autoimunitní onemocnění (tab. 3) patří autoimunitní endokrinopatie, autoimunitní neurologická onemocnění (např. myasthenia gravis), autoimunitní cytopenie (např. hemolytická anemie, trombocytopenie) a autoimunitní kožní onemocnění (např. vitiligo, alopecie).

**Tab. 3** Orgánově specifická autoimunitní onemocnění

| |
|---|
| Autoimunitní endokrinopatie |
| Atrofická gastritida s perniciózní anemií |
| Myasthenia gravis |
| Sclerosis multiplex |
| Periferní demyelinizační neuropatie (syndrom Guillain-Barré) |
| Hemolytická anemie, trombocytopenie, leukopenie |
| Psoriáza, pemphigus |
| Vitiligo |
| Alopecie |
| Uveitis |

## AUTOIMUNITNÍ ENDOKRINOPATIE

Autoimunitní endokrinopatie (AE) jsou orgánově specifická autoimunitní onemocnění. Výskyt v populaci se uvádí 7 %. Mezi nejčastější autoimunitní endokrinopatie, se kterými se v praxi setkáváme, patří autoimunitní tyreopatie a diabetes mellitus 1. typu (DM). Tyto AE léčíme hormonální substituční terapií.

Orgánově specifické autoprotilátky mají u AE význam diagnostický, prediktivní a u některých AE patogenetický (např. stimulující protilátky proti receptorům pro tyreotropní hormon u Gravesovy-Basedowovy choroby). AE se mohou kombinovat s dalšími orgánovými nebo systémovými autoimunitními chorobami (např. vitiligo, alopecie,

systémový lupus erythematodes). Naopak u těchto autoimunitních onemocnění je vždy nutno myslet na možný vývoj autoimunitních endokrinopatií.

Autoimunitní endokrinopatie rozdělujeme na AE z poškození buněk v důsledku Th1 imunitní odpovědi (buněčný typ autoimunitní reakce) a na (tab. 4) protilátkami mediované antireceptorové AE (tab. 5) v důsledku Th2 imunitní odpovědi (humorální typ autoimunitní reakce). Autoprotilátky proti specifickým membránovým receptorům mají stimulující nebo inhibiční charakter. AE se vyskytují izolovaně nebo mohou být součástí autoimunitního polyglandulárního syndromu (APS) nebo se může jednat o polyglandulární aktivaci autoimunity (laboratorní autoimunitní syndrom), kdy u izolované AE je asociovaný výskyt dalších orgánově specifických autoprotilátek bez klinických projevů postižení orgánu. Výskyt autoprotilátek předchází i několik let klinické manifestaci choroby, ke které dochází při destrukci více než 90 % funkčních endokrinních buněk (2, 3, 7).

**Tab. 4** Autoimunitní endokrinopatie z poškození buněk

| **Tkáň/buňky** | **Cílový antigen** | **Autoimunitní onemocnění** |
|---|---|---|
| Folikulární buňky štítné žlázy | TPO, Tgl, NIS | Autoimunitní tyreoiditida |
| β-buňky | GAD-65, GAD-67, IA-2 | Diabetes mellitus 1. typu |
| Buněčné zóny kůry nadledvin | 21-hydroxyláza, P450scc<br>17α-hydroxyláza | Addisonova choroba |
| Ovariální buňky<br>Leydigovy buňky testes | P450scc, 17α-hydroxyláza | Hypogonadismus, předčasné ovariální selhání |
| Buňky příštitných tělísek | $Ca^2$ senzitivní receptor | Autoimunitní hypoparatyreóza (APS-1) |
| Hypofyzární buňky | 49 kD pituitární cytosolový protein | Hypofyzitida |

**Tab. 5** Protilátkami mediované antireceptorové endokrinopatie

| **Tkáň/buňky** | **Proces** | **Klinické projevy** |
|---|---|---|
| TSH receptor | stimulace<br>inhibice | GB tyreotoxikóza<br>Hypotyreóza (atrofická tyreoiditida) |
| Inzulinový receptor | stimulace<br>inhibice | Hypoinzulinemická hypoglykemie<br>Inzulin-rezistentní hyperglykemie |
| ACTH receptor | stimulace<br>inhibice | Cushingův syndrom<br>Addisonova choroba |
| FSH receptor | Inhibice | Předčasná menopauza |

Nejčastějším autoimunitním onemocněním v dětském věku je juvenilní lymfocytární tyreoiditida (JLT). Tuto autoimunitní endokrinopatii, jak dokládají také naše zkušenosti, je třeba aktivně vyhledávat u jiných endokrinních i neendokrinních autoimunitních onemocnění. Z celkového počtu našich 231 pacientů s JLT mělo 15 % přidružené autoimunitní onemocnění systémové, orgánově specifické nebo orgánově lokalizované (tab. 6). Šest

procent těchto pacientů mělo nejprve stanovenou diagnózu jiného autoimunitního onemocnění a diagnóza JLT byla stanovena v odstupu až několika let.

**Tab. 6** Přidružená autoimunitní onemocnění u 231 pacientů s juvenilní lymfocytární tyreoiditidou (vlastní soubor)

| **Přidružené autoimunitní onemocnění (15 %)** | **Počet pacientů s JLT** |
|---|---|
| Diabetes mellitus typu 1<br>(APS-2 – 1 pacient) | 19 |
| Celiakie | 3 |
| Morbus Crohn | 3 |
| Colitis ulcerosa | 1 |
| Systémový lupus erythematodes | 1 |
| Sjögrenův syndrom | 1 |
| Juvenilní idiopatická artritida | 1 |
| Sklerodermie | 1 |
| Myasthenia gravis | 1 |
| Vitiligo | 1 |
| Alopecie | 2 |
| Idiopatická trombocytopenická purpura | 1 |
| Autoimunitní hemolytická anemie | 1 |

Druhou nejčastější AE v dětském věku je **diabetes mellitus 1. typu**. U pacientů s DM provádíme screening JLT (odběr TSH – tyreotropní hormon, fT4 – volný thyroxin, anti-TPO – protilátky proti tyreoidální peroxidáze, anti-TG – protilátky proti tyreoglobulinu) a celiakie (protilátky proti tkáňové transglutamináze) při prvozáchytu DM a dále jednou ročně. JLT se u pacientů s DM 1. typu vyskytuje v 15–30 % (5). V našem souboru 147 dětských pacientů s DM 1. typu byl výskyt JLT v 17 % s převahou postižení u ženského pohlaví. V 54 % byla JLT zachycena již při prvozáchytu DM. Celiakie se u pacientů s DM 1. typu vyskytuje v 1–15 % (5). V našem souboru 147 pacientů s DM byl výskyt celiakie v 11 % s převahou postižení u mužského pohlaví. Ve 41 % byl záchyt celiakie již při prvozáchytu DM. Ve čtyřech případech měli naši pacienti s DM další autoimunitní chorobu (Addisonova choroba, Gravesova-Basedowova choroba, Sjögrenův syndrom, colitis ulcerosa). Kromě screeningu JLT a celiakie provádíme u našich pacientů s DM vyšetřování specifických protilátek proti enzymu 21-hydroxyláze k podchycení vývoje autoimunitní adrenalitidy. Rutinně se tento screening neprovádí. Autoimunitní adrenalitida se u pacientů s DM 1. typu vyskytuje v 1 % (5). V našem souboru 147 pacientů s DM byl výskyt autoimunitní adrenalitidy 0,7 %. 5 našich pacientů (3,4 %) má potenciální Addisonovu chorobu s pozitivitou protilátek proti enzymu 21-hydroxyláze, ale zatím s normální adrenální funkcí.

## AUTOIMUNITNÍ POLYGLANDULÁRNÍ SYNDROM

Klasifikace autoimunitních polyglandulárních syndromů pochází od Neufelda z r. 1981, který rozdělil APS na čtyři základní typy. V praxi se ujaly pouze první dva APS-1 a APS-2 (3).

Autoimunitní polyglandulární syndrom typu 1 (APS-1) je monogenně podmíněný, způsobený mutací *AIRE* genu. Mutace *AIRE* genu (autoimmune regulator) vede k selhání navození centrální imunologické tolerance vůči vlastním autoantigenům, kdy v thymu nedochází k eliminaci potenciálně autoreaktivních T-lymfocytů. Autoreaktivní T-lymfocyty pronikají tak do periferie, kde mohou spustit autoimunitní reakci. Incidence onemocnění je 1 : 100 000, vyšší incidence je v Iránu, na Sardinii a ve Finsku. Postižení u obou pohlaví je stejné. Mezi hlavní klinické příznaky APS-1 patří chronická mukokutánní kandidóza, hypoparatyreóza a Addisonova choroba. Pro diagnózu APS-1 musí být přítomné alespoň dvě z těchto tří chorob. Chronická mukokutánní kandidóza je způsobena poruchou buněčné imunity proti kandidovému antigenu a vyvíjí se do 5 let věku, hypoparatyreóza obvykle do 10 let a Addisonova choroba do 15 let věku. Mezi vedlejší klinické příznaky APS-1 patří především autoimunitní postižení gonád a diabetes mellitus 1. typu, dále automunitní tyreoiditida, lymfocytární hypofyzitida, automunitní hepatitida, chronická atrofická gastritida, alopecie, vitiligo a keratokonjunktivitida (2, 3, 7, 8).

Autoimunitní polyglandulární syndrom typu 2 (APS-2) je polygenně podmíněné onemocnění s vazbou na geny HLA II. třídy DR3, DR4, DQ. Incidence onemocnění je 1 : 20 000 s převahou postižení u ženského pohlaví. Onemocnění se manifestuje především v dospělém věku ve 3.–4. dekádě, ale k manifestaci může dojít i v dětství. Nejčastější sled vývoje endokrinopatií podle literáních údajů je diabetes mellitus 1. typu, autoimunitní tyreoiditida a Addisonova choroba (8). Mezi hlavní klinické příznaky patří Addisonova choroba, která se pojí s autoimunitní tyreoiditidou (Schmidtův syndrom) nebo s autoimunitní tyreoiditidou a diabetem (Carpenterův syndrom). Mezi vedlejší klinické příznaky patří především autoimunitní postižení gonád. Vedle této autoimunitní endokrinopatie mohou mít pacienti autoimunitní neendokrinní onemocnění jako je vitiligo, alopecie, perniciózní anemie, chronická atrofická gastritida, myasthenia gravis, celiakie, revmatoidní artritida a Sjögrenův syndrom. Z praktického hlediska je důležité, že tato autoimunitní neendokrinní onemocnění mohou předcházet vývoji autoimunitních endokrinopatií (2, 3, 7, 8).

## ZÁVĚR

Upozornili jsme na možnou koincidenci systémových, orgánově specifických a orgánově lokalizovaných autoimunitních onemocnění. Doporučujeme aktivně vyhledávat juvenilní lymfocytární tyreoiditidu, jako nejčastější autoimunitní chorobu, u pacientů s jinou autoimunitní chorobou orgánově specifickou, lokalizovanou nebo systémovou. U pacientů s více autoimunitními chorobami (např. vitiligo, JLT) doporučujeme sledovat vývoj dalších orgánově specifických autoprotilátek k odhalení preklinické fáze závažné endokrinopatie (např. autoimunitní adrenalitida). Doporučujeme dispenzarizaci jedinců z rizikových rodin

z hlediska možného vývoje autoimunitní tyreoididitidy. U pacientů s DM 1. typu doporučujeme provádět screening Addisonovy choroby vyšetřením potilátek proti enzymu 21-hydroyxláze k podchycení potenciálního vývoje Addisonovy choroby.


## SOUHRN

Existuje koincidence systémových, orgánově specifických a orgánově lokalizovaných autoimunitních onemocnění, která se mohou sdružovat do autoimunitního polyglandulárního syndromu. Mezi nejčastější autoimunitní endokrinopatie patří autoimunitní tyreopatie a diabetes mellitus 1. typu. U pacientů s jinou autoimunitní chorobou a v rizikových rodinách s výskytem autoimunitních chorob by měla být juvenilní lymfocytární tyreoiditida, jako nejčastější autoimunitní choroba, cíleně vyhledávána. U pacientů s více autoimunitními chorobami doporučujeme sledovat vývoj orgánově specifických autoprotilátek k odhalení preklinické fáze život ohrožující endokrinopatie, jako je například autoimunitní adrenalitida. Protilátky proti enzymu 21-hydroxyláze, které jsou ukazatelem vývoje autoimunitní adrenalitidy, mají vysokou specifitu a senzitivitu. Vývoj autoimunitního polyglandulárního syndromu typu 2 může začít v dětském věku. Nejčastější sled vývoje endokrinopatií u tohoto syndromu je diabetes mellitus 1. typu, autoimunitní tyreoiditida a Addisonova choroba. Vývoji těchto endokrinopatií mohou předcházet autoimunitní neendokrinní onemocnění jako je například vitiligo. Screening protilátek proti enzymu 21-hydroxyláze u pacientů s diabetem není rutinně prováděn.


## *Associated autoimmune diseases in childhood*


## SUMMARY

There is a coincidence of systemic, organ-specific and organ-localised autoimmune diseaseswhich can form autoimmune polyglandular syndrome. The most frequent autoimmune endocrinopathies include autoimmune thyropathy and diabetes mellitus type 1. Patients with other autoimmune diseases and individuals from genetically predisposed families with higher incidence of autoimmune diseases should always be examined for possible juvenile lymphocytic thyroiditis. In patients suffering from multiple autoimmune diseases, it is advisable to follow the development of organ specific antibodies to reveal the pre-clinical stage of life-threatening endocrinopathy, such as autoimmune adrenalitis. 21-hydroxylase antibodies which determine the development of autoimmune adrenalitis have high specifity and sensitivity. The development of autoimmune polyglandular syndrome type 2 can start in childhood. In this syndrome, endocrinopathies mostly occur in the following order: diabetes mellitus type 1, autoimmune thyroiditis and Addison's disease. Autoimmune non-endocrine diseases, such as vitiligo, can prevent endocrinopathies in this syndrome. Screening of 21-hydroxylase antibodies is not usually performed in patients with diabetes mellitus type 1.

## LITERATURA

1. Brook CH. G. D., Brown R. S.: Handbook of Clinical Pediatric Endocrinology. Oxford, UK: Blackwell Publishing, 2008. – 2. Hrdá P., Šterzl I.: Autoimunitní endokrinopatie. Medicína pro praxi 5, 2008: 196–199. – 3. Lebl J., Zapletalová J., Kolouškova S. a kol.: Trendy soudobé pediatrie. Dětská endokrinologie. Praha: Galén, 2004. – 4. Límanová T.: Štítná žláza. Praha: Galén, 2006. – 5. Perušičová J.: Diabetes mellitus 1. typu. Praha: Geum, 2007. – 6. Stárka L., Zamrazil V.: Základy klinické endokrinologie. Praha: Maxdorf, 2005. – 7. Šterzl I.: Přehledná imunoendokrinologie. Praha: Maxdorf, 2006. – 8. Vondra K.: Autoimunitní polyglandulární syndromy: klinické aspekty. Vnitř. Lék. 53, 2007: 804–806. – 9. ISPAD consensus guidelines 2006–2009. Moderní dětská diabetologie. Praha: Galén, 2009.

Adresa autorky: R. P., Alej Svobody 80, 304 60 Plzeň

Plzeň. lék. Sborn., 82, 2016: 79–86

# NAŠE ZKUŠENOSTI S PEROPERAČNÍ ULTRASONOGRAFIÍ PŘI OPERACÍCH JATERNÍCH NÁDORŮ

E. Korčáková[1], H. Mírka[1], T. Skalický[2], V. Třeška[2], V. Liška[2], K. Štajdlová[1]

Klinika zobrazovacích metod FN Plzeň a LF UK Plzeň[1], Chirurgická klinika FN Plzeň a LF UK Plzeň[2]

Peroperační ultrasonografie – intraoperative ultrasonography (IOUS) se v současné době standardně využívá při všech operacích jaterních nádorů. Jedná se o diagnostický úkon prováděný během operačního zákroku přímo na operačním sále. Ultrazvukový přístroj, který používáme má speciálně tvarované sondy, které umožňují vyšetření přímo v břišní dutině pacienta a lze je v celé délce ošetřit antiseptickým roztokem. U klasické otevřené břišní operace jsou používány ploché sondy s kabelem odstupujícím v dlouhé ose sondy, aby bylo možno proniknout do úzkého prostoru mezi játra a hrudní koš (obr. 1). Druhou variantou je laparoskopická sonda, se kterou se pracuje obdobně jako s laparoskopickým operačním nástrojem a je používána při laparoskopických operacích.

**Obr. 1** Ultrazvuková sonda přiložená na povrch jater

Díky možnosti přiložit ultrazvukovou sondu přímo na vyšetřovaný orgán odpadají artefakty vznikající na rozhraní tkání při abdominální ultrasonografii. Používáme sondy s vyšší frekvencí, v našem případě 4–10 MHz, což zvyšuje rozlišovací schopnost a tím přesnost vyšetření.

Cílem IOUS je posouzení operované jaterní léze v okamžiku operace. Jeho přítomnost, lokalizace a přibližný rozsah je znám z předoperačního diagnostického vyšetření (CT, PET/CT, MR, PET/MR). Mezi vyšetřením a nástupem pacienta k operačnímu zákroku však často uplyne několik týdnů, proto se může stav tumoru v okamžiku operace od předoperačního vyšetření lišit, mohou zde být i okultní ložiska. Důležité je především posouzení vztahu nádoru k strukturám jaterní triády, operatéra zajímá vzdálenost tumoru od velkých cév a žlučovodů, eventuální prorůstání do nich či přítomnost nádorového trombu, který by mohl být zdrojem šíření nádorových hmot či embolizace (1). Vyšetřujeme celá játra s cílem vyloučit či potvrdit přítomnost dalších ložisek v jaterní tkáni a rozhodnutí, zda se jedná o další tumorózní léze či o benigní ložiska (hemangiom, cysta). Abychom mohli spolehlivě posoudit celá játra je nezbytná tzv. mobilizace jater, tedy přetnutí ligamentum falciforme hepatis a luxace jater kaudálněji, aby bylo možnost proniknout sondou podél celé přední plochy jater až do prostoru mezi játra a bránici a zároveň zhodnotit i levý jaterní lalok.

IOUS se využívá i pro navigaci intervenčních výkonů, diagnostických (biopsie) či terapeutických (radiofrekvenční ablace, mikrovlnná ablace), kdy pod ultrazvukovou kontrolou zavádíme bioptickou jehlu či ablační elektrodu do nádorového ložiska (2).

Cílem této práce bylo posouzení senzitivity předoperačně prováděných diagnostických metod v porovnání s IOUS a zhodnocení role IOUS v léčbě jaterních nádorů.

## MATERIÁL A METODA

Retrospektivně jsme zhodnotili soubor pacientů, kteří byli operovaní na chirurgické klinice FN Plzeň v letech 2009–2014 pro zhoubný jaterní nádor. Podmínkou pro zařazení do zkoumaného souboru bylo: 1) předoperačně provedené CT (PET/CT) či MR na našem pracovišti či dostupná dostatečně kvalitní předoperační obrazová dokumentace v klinickém systému, 2) provedení IOUS s dostupnou obrazovou dokumentací a popisem vyšetření, 3) vyšetření CT a PET/CT bylo provedeno na multidetektorovém CT přístroji s intravenózní aplikací kontrastní látky (neionické jodové kontrastní látky s koncentrací min. 300 mgI/ml) v rozsahu celých jater v minimálně dvou fázích (arteriální a portální), v případě PET/CT jsme pro potřebu této studie použili jen CT dokumentaci, 4) MR vyšetření byla provedena na minimálně 1,5T přístroji s nativními obrazy a postkontrastními obrazy po intravenózní aplikaci orgánově specifické kontrastní látky v minimálně 5 fázích, 5) časový odstup mezi diagnostikou a operací byl maximálně 8 týdnů (3).

Pacientů, kteří splnili uvedené podmínky, bylo 269. S diagnózou jaterních metastáz bylo operováno 229 pacientů, významně převažovali pacienti s anamnézou kolorektálního karcinomu. Primární jaterní nádor byl operován ve 40 případech (34× hepatocelulární karcinom (HCC), 6× cholangiogenní karcinom). Hodnotili jsme samostatně skupinu primárních a sekundárních jaterních nádorů. Obě skupiny jsme rozdělili ještě na podskupiny

se vstupním CT a skupinu se vstupním MR vyšetřením. Hodnotili jsme počet nádorových ložisek známých ze vstupního vyšetření a zároveň známá benigní ložiska a srovnávali jsme se skutečným stavem zjištěným na podkladě IOUS (4).

## VÝSLEDKY

Výsledky jsou prezentovány (tab. 1). Správně pozitivní jsou ta ložiska, která byla popsána na vstupním grafickém vyšetření jako nádor a shodně byla jako nádorová popsána i na IOUS. Falešně negativní jsou ložiska, která nebyla patrna na vstupní obrazové dokumentaci a byla nalezena na IOUS během operačního výkonu. Správně negativní jsou ložiska, která byla vstupně popsána jako benigní léze (cysta, hemangiom) a také se jako benigní jevila při IOUS. Jako falešně pozitivní hodnotíme léze, které byly popsány jako maligní na vstupním vyšetření, ale na IOUS měly typické znaky benigních ložisek.

Ve skupině sekundárních jaterních nádorů je senzitivita CT ve srovnání s IOUS 75 %, specificita 94 %, pro MR je senzitivita 73 % a specificita 87,5 %. Ve skupině primárních jaterních nádorů je senzitivita pro CT (resp. PET/CT) 82 % a specificita 93,7 %, pro MR senzitivita 89,3 % a specificita 92,3 %. Pozitivní prediktivní hodnota (PPH) ve skupině metastáz shodně pro CT i MR 98 %, negativní prediktivní hodnota (NPH) pro CT 54 %, pro MR 66 %. Ve skupině primárních jaterních nádorů je PPH pro CT 96,9 %, pro MR 96,8 % a NPH pro CT 61 % a pro MR 31 %.

**Tab. 1**

| | **primární tu CT** | **primární tu MR** | **metastázy CT** | **metastázy MR** |
|---|---|---|---|---|
| počet pacientů | 27 | 13 | 197 | 32 |
| správně pozitivní | 63 | 31 | 465 | 50 |
| falešně negativní | 21 | 11 | 102 | 6 |
| správně negativní | 33 | 5 | 120 | 12 |
| falešně pozitivní | 2 | 1 | 8 | 1 |
| | | | | |
| senzitivita | 82 % | 89,3 % | 75 % | 73 % |
| specificita | 93,7 % | 92,3 % | 94 % | 87,5 % |
| PPH | 96,9 % | 96,8 % | 98 % | 98 % |
| NPH | 61 % | 31 % | 54 % | 66 % |

## DISKUZE

Z našich výsledků vyplývá, že senzitivita předoperačních vyšetření je nižší ve srovnání s IOUS (5, 6). Nálezy IOUS jsme pro potřeby této práce použili jako zlatý standard.

K tomuto rozhodnutí nás vedou jednak výsledky prací publikovaných v zahraniční literatuře, kde je senzitivita IOUS ve srovnání s ostatními grafickými metodami nejvyšší (7). Dalším důvodem je osobní zkušenost s metodou a fakt, že nález nových ložisek na IOUS je relativně častý. Třetím důvodem proč korelujeme metody vzájemně a nikoliv s histologií je skutečnost, že v současnosti převažují parenchym šetřící výkony (parciální resekce) nad rozsáhlými hepatektomiemi a tudíž korelace s histologií je obtížná.

MR vykazuje vyšší senzitivitu oproti CT ve skupině primárních jaterních nádorů, ve skupině metastáz má naopak CT vyšší senzitivitu než MR. Tento výsledek může být částečně ovlivněn rozdílným počtem zařazených pacientů v jednotlivých kategoriích. Senzitivita obou předoperačních diagnostických metod je nižší ve skupině metastáz, které jsou často mnohočetné a z počátku malých rozměrů. Ložiska pod 5 mm jsou na CT a MR nedetekovatelná. IOUS díky použití vysokých frekvencí a možnosti přiložit sondu přímo na povrch jater má vysokou rozlišovací schopnost a dokáže detekovat velmi drobná ložiska až do velikosti 3 mm. Velkou výhodou IOUS je možnost korelovat nález s palpací, což může pomoci při detekci drobných povrchově uložených ložisek a rozhodování o jejich povaze. Pokud není nález jednoznačný je možno doplnit ultrasonografické vyšetření po aplikaci kontrastní látky intravenozně (8).

Jistý vliv na nižší senzitivitu předoperačních diagnostických metod může mít i časový odstup mezi diagnostikou a operací. V našem souboru jsme časový odstup omezili na maximálně 8 týdnů, kdy předpokládáme, že progrese tumoru či metastáz nebude ve většině případů velká a zároveň se jedná o čas, kdy je možné provést veškeré přípravy pacienta k operaci. Specificita všech předoperačních metod je vysoká, což vypovídá o faktu, že pokud je ložisko v játrech označeno diagnostikou metodou za nádor, ať již primární či sekundární, pak se o tumor s vysokou pravděpodobností (87–94 %) skutečně jedná.

Na základě výsledku IOUS se operatér rozhoduje o rozsahu a provedení operačního výkonu. K ukončení výkonu dochází v případech: 1) velký objem nádoru, který přesahuje rozsah bezpečné resekce s malým objemem ponechaného jaterního parenchymu a rizikem akutního pooperačního jaterního selhání, 2) infiltrace portální žíly či jaterní žíly s nádorovou trombózou, 3) přítomnost satelitních ložisek v druhostranném laloku, radiálně neošetřitelná, 4) infiltrace okolních struktur (bránice, střevo). Pod kontrolou IOUS lze provést lokální ablaci drobných ložisek (radiofrekvenční ablace, mikrovlnná ablace) či drobné resekční výkony. Pacient profituje z radikality operace a možné okamžité kontroly odstranění celého tumoru s bezpečnostní lemem (9).

Nevýhodou IOUS je subjektivita, kterou jsou zatížena všechna ultrasonografická vyšetření. Výtěžnost vyšetření je závislá na zkušenostech a schopnostech vyšetřujícího. IOUS v našem souboru prováděla skupina atestovaných radiologů s minimálně 10letou praxí v abdominální sonografii specializovaných na peroperační vyšetřování či atestovaný chirurg specializující se na jaterní chirurgii s 20letou praxí a minimálně 5letou praxí s USG vyšetřováním jater.

Komplikovat IOUS může obezita či vysoko uložená bránice, kdy jsou obtížně dostupné horní partie pravého laloku a přítomnost srůstů v dutině břišní, která může ovlivňovat dostupnost levého jaterního laloku.

## Kazuistika

Prezentujeme případ 52leté ženy, která měla v minulosti provedenu parciální resekci levého jaterního laloku pro dobře diferencovatelný HCC. Po 2 letech se objevila recidiva v blízkosti původní resekce, která se na vícefázovém CT jevila jako solitární (obr. 2). Pacientka tedy podstoupila operační zákrok s cílem odstranit recidivu HCC. Při IOUS byla kromě známého tumoru velikost 20 mm v levém jaterním laloku (obr. 3), patrna vícečetná

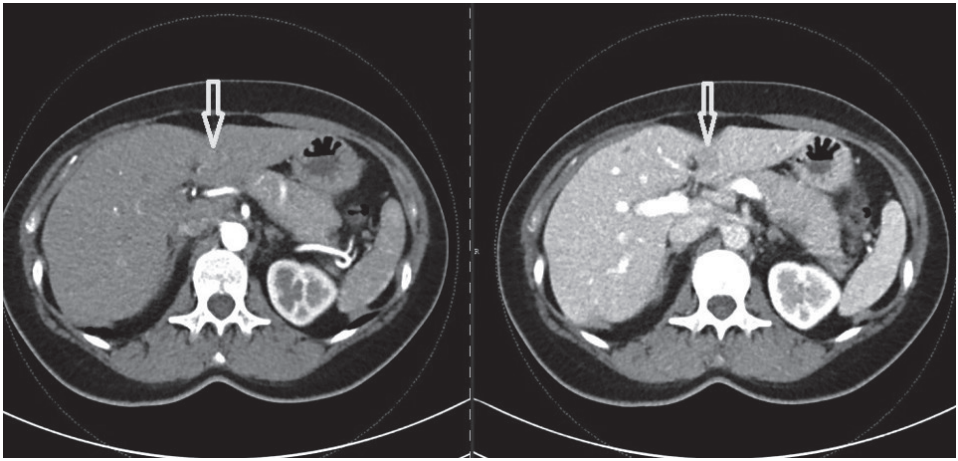

**Obr. 2** Dvaapadesátiletá pacientka, v minulosti odstraněn dobře diferencovaný hepatocelulární karcinom (HCC). CT vyšetření v arteriální a portální fázi nástřiku kontrastní látky. Šipka ukazuje recidivu hepatocelulárního karcinomu v místě původní resekce. Jiná ložiska na CT nejsou patrna. Pacientka indikována k resekci tumoru

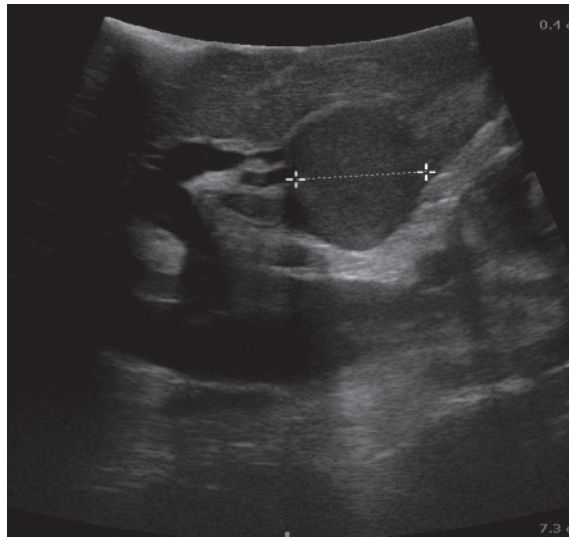

**Obr. 3** Operace 4 týdny po CT vyšetření. IOUS prokazuje tumor odpovídající nálezu na CT velikosti 20 mm

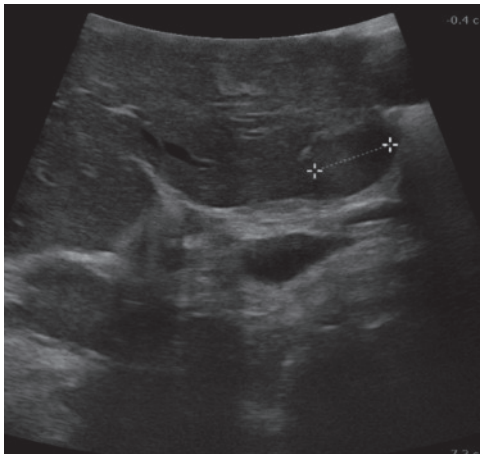

**Obr. 4** IOUS prokazuje vícečetná ložiska velikosti 4–12 mm v obou lalocích. Hodnoceno jako multiokulární HCC, provedena resekce největšího ložiska, ostatní vzhledem k multiplicitě nelze odstranit

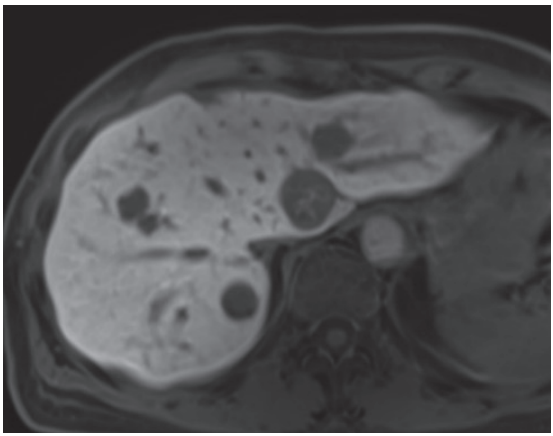

**Obr. 5** Kontrolní MR 4 měsíce po operaci – jsou patrna vícečetná ložiska v játrech zvětšená ve srovnání s IOUS. Pacientka podstoupila transarteriální radioembolizaci (TARE), 24 měsíců po operaci stále žije s dobrou kvalitou života

ložiska podobného vzhledu velikosti 4–12 mm v obou jaterních lalocích (obr. 4–5). Jednalo se o multilokulární formu HCC. Vzhledem k nemožnosti radikálně odstranit všechny tumory byla provedena jen parciální resekce největšího nádoru a ostatní léze byly ponechány. Pacientka byla podána chemoterapie a s odstupem 4 měsíců bylo provedeno kontrolní MR, kde je patrno, že se mnohočetná ložiska v játrech zvětšila. Následně podstoupila transarteriální radioembolizaci (TARE) s dobrým efektem. 1 rok po výkonu žije s dobrou kvalitou života.

## SOUHRN

Peroperační ultrasonografie (IOUS) je nejsenzitivnější metodou k detekci nádorových ložisek v jaterním parenchymu a má nezastupitelnou roli při operaci jaterních nádorů. V současnosti je standardní součástí operačních výkonů a je prováděna týmem specializovaných radiologů a chirurgů. Provedení IOUS napomáhá eliminovat přítomnost reziduálních tumorů a umožňuje operatérovi seznámit se s aktuálním stavem nádoru v okamžiku operace. Zároveň IOUS umožňuje kontrolu lokální ablace ložisek a parciálních resekčních výkonů s vyloučením přítomnosti rezidua nádorové tkáně. Naše práce se zaměřuje na zjištění senzitivity a specificity předoperačních diagnostických metod (CT, MR) ve srovnání s IOUS, kterou pro potřebu našeho výzkumu považujeme za zlatý standard. Prokazujeme, že senzitivita předoperačních diagnostických metod je nižší u pacientů operovaných pro sekundární jaterní nádor, než u skupiny operované pro primární jaterní nádor. Hlavním důvodem vyšší senzitivity IOUS ve srovnání s ostatními metodami je bezesporu vysoká rozlišovací schopnost této metody.

## *Our experience with intraoperative ultrasonography (IOUS) in the liver surgery*

## SUMMARY

IOUS is the most sensitive method for detection of tumors in the liver parenchyma and has an irreplaceable role in the liver surgery. IOUS is currently the standard part of surgical procedures and is performed by a team of specialized radiologists and surgeons. Performance of IOUS helps to eliminate the presence of residual tumors and provides the surgeon the information about the state of the tumor at the time of surgery. IOUS also allows monitoring of the local ablation and control the surrounding of partial resection and exclude the residues of tumor tissue. Our research is focused on the sensitivity and specificity of preoperative diagnostic methods (CT, MRI) compared with IOUS. For the requirement of our research, we consider the IOUS as the gold standard. We confirm that the sensitivity of preoperative diagnostic methods is lower in a group of patients operated for secondary liver tumors compared with the group operated for primary liver tumors. The main reason of the highest sensitivity IOUS in comparison with other diagnostic metods is its higher resolution.

## LITERATURA

1. Sahani D. V., Kalva S. P., Tanabe K. K. et al.: Intraoperative US in patients undergoing surgery for liver neoplasms: comparison with MR imaging. Radiology 232, 2004: 810–14. – 2. Skalický T., Třeška V., Sutnar A. et al.: Radiofrekvenční ablace sekundárních jaterních tumorů. Ref. výběr onkologie 3–4, 2009: 60–2. – 3. Ferda J. et al.: Detekce metastáz kolorektálního karcinomu v játrech: porovnání magnetické rezonance s podáním hepatocelulární kontrastní látky (Gd-EOB-DTPA) a peroperační ultrasonografie. Čes. Radiol. 62, 2008: 60–5. – 4. Korčáková E., Mírka H., Skalický T. et al.: Role peroperační ultrasonografie v léčbě jaterních metastáz kolorektálního karcinomu – srovnání s výsledky předoperačních zobrazovacích metod. Čes. Radiol. 69, 2015: 37–47. – 5. van Viedder M. G., Pawlik T. M., Munireddy S. et al.: Factors determining the sensitivity of intraoperative ultrasonography in detecting colorectal liver metastases in modern era. Ann. Surg. Oncol. 17, 2010: 2756–2763. – 6. Niekel M. Ch., Bipat S., Stoker J.: Diagnostic Imaging of colorectal liver Metastases with CT, MR imaging, FDG PET and/or FDG PET/CT. Radiology 257, 2010: 674–684. – 7. Marcal L. P., Patnana M., Bhosale P. et al.: Bedi DG. Intraoperative abdominal ultrasound in oncologic imaging. World J. Radiol. 5, 2013: 51–60. – 8. Lu Q. et al.: Value of contrast-enhanced intraoperative ultrasound for cirrhotic patients with hepatocellular carcinome: a report of 20 cases. World J. Gastroenterol. 14, 2008: 4005–10. – 9. Torzilli G., Montorsi M., Donadon M. et al.: „Radical but conservative“ is the main goal for ultrasonography-guided liver resection: prospective validation of this approach. J. Am. Coll. Surg. 201, 2005: 517–527.

Adresa autorky: E. K., KZM FN Plzeň, Alej Svobody 80, 304 60 Plzeň

Plzeň. lék. Sborn., 82, 2016: 87–96

# BLEFAROPLASTIKA, POOPERAČNÍ ZMĚNY SUBJEKTIVNÍCH OBTÍŽÍ U PACIENTŮ

L. Zikmund

Soukromá klinika MEDILAX, oční klinika MNUL KZ, Pedagogická fakulta UJEP

Autor se věnuje rozboru operační techniky u blefaroplastiky horních a dolních víček. Vychází a čerpá z vlastních zkušeností, kdy mu bylo umožněno v letech 2005–2015 na oční klinice MNUL a klinice MEDILAX provést 2904 blefaroplastik horních víček a 1452 blefaroplastik dolních víček u celkově 3257 pacientů. Proces stárnutí je přirozenou součástí lidského bytí. Již odpradávna se lidé snažili tento proces zastavit nebo alespoň zpomalit, ne vždy však byly tyto snahy úspěšné. Dnešní medicína dokáže vlivem moderních poznatků a pomocí moderních operačních postupů navrátit lidem nejenom mladistvý vzhled, ale i zlepšit kvalitu života. Projevy stárnutí se v obličeji projevují nejdříve v okolí očí, což je bohužel v jedné z kosmeticky nejdůležitějších oblastí. Periokulární oblast je velmi důležitým estetickým prvkem obličeje a kůže víček patří k nejtenčím a nejjemnějším na našem těle. Vlivem každodenního mimického i funkčního zatížení oblasti obličeje se prohlubují vznikající vrásky kolem očí, kůže víček ochabuje a s tím souvisí ztráta mladistvého vzhledu. Velice často se k popisovaným změnám přidávají i tzv. prolapsy orbitálního tuku horních i dolních víček, které danou situaci z kosmetického hlediska ještě zhoršují. Popisované změny tkáně v okolí očí představují problém nejen estetický, ale často i funkční. Poruchy funkce se často projeví zvýšeným slzením, pocitem těžkých víček, tlaku za očima. Někdy také zúžením zorného pole s pocitem snížené ostrosti vizu, který spočívá v omezeném pronikání světla přes kožní převisy horních víček. Je třeba připomenout, že proces stárnutí na obličeji přichází komplexně. Netýká se pouze kůže víček, ale i celého obličeje včetně čela a obočí. V poslední době v souvislosti se snahou společnosti zachovat si mladistvý vzhled, pociťujeme stále větší zájem o tento typ výkonů. Převažující skupinou jsou stále ženy středního věku, ale častěji o výkonu uvažují i mladší ženy a muži (6). **Anatomie, etiologie a patogeneze.** Proces stárnutí periorbitální oblasti zahrnuje několik změn: 1. ztenčení kůže a snížení elasticity kůže; 2. snížení tonu svalové tkáně v periokulární oblasti; 3. relaxace podpůrných tkání víček; 4. dislokace orbitálního tuku, jehož objem může být zvětšen nebo i zmenšen. Oční bulbus je uložen v orbitě a je obklopen tukovým polštářem parabulbárního tuku, tyto tukové váčky jsou ohraničeny jemnými vazivovými pouzdry. Tenké vazivové septum (septum orbitale) ohraničuje tento prostor. Postupem let a často na základě familiární predispozice ztrácejí tato vazivová pouzdra svou pevnost a tukové váčky se často začnou pozvolna protlačovat do podkoží očního víčka skrze snopce zeslabeného kruhového očního svalu (2). Takto vzniká tzv. tukový prolaps obsahující výhřez orbitálního tuku z prostoru očnice do podkožních struktur víček. Tento proces přichází velice pozvolna a nenápadně.

Jeho důsledkem jsou však kosmeticky nepříznivé váčky kolem očí, typicky měnící během dne svou výraznost. Kůže nad prolapsy se dále ztenčuje a ochabuje působením tlaku, což umožňuje další zhoršování situace. Oči získávají unavený vzhled a tím zhoršují celkový výraz obličeje. Při včasném naplánování operace zůstává kůže pružná a otoky víček se výrazně zmírní nebo se odstraní trvale. Dalšími možnými příčinami kosmeticky nevyhovujícího stavu může být pokles obočí, hypertrofie m. orbicularis oculi, pokles slzné žlázy, popř. kombinace uvedených. **Typy blefaroplastik:** Popisujeme operaci horních víček nebo dolních víček. Ty mohou být provedeny pomocí laseru transkonjunktiválně nebo chirurgicky ze zevního nebo z vnitřního operačního přístupu (3, 4). **Operace horních víček.** Po pečlivém nákresu je proveden chirurgický řez tak, aby jizvy zůstaly pokud možno skryté pod přirozenými kožními záhyby v orbitopalpebrální rýze horních víček. Poté je následně odstraněn přebytek kůže a v určitých případech i zbytnělý orbikulární sval. Po vypreparování 2 tukových prolapsů (často velmi individuálně lokalizovaných) je rána uzavřena pečlivou jemnou suturou pokračovacím stehem. Na závěr je možno použít stripové fixace rány. **Operace dolních víček** provedená za použití laseru transkonjunktiválně je vhodná pro pacienty s tukovými prolapsy bez výraznějšího kožního nadbytku dolních víček. Laserovým nožem je proveden řez z vnitřní strany víčka spojivkou, následně se vypreparují tukové prolapsy. Touto technikou je dosažena absence kožní jizvy. Vhodné je použití krycích kontaktních čoček ke zlepšení komfortu pacienta při operaci. Klasická operace dolních víček ze zevního přístupu začíná tzv. subciliárním řezem, který je veden těsně cca 2 mm pod okrajem víčka. Řez vedený příliš blízko u řas hrozí komplikacemi spojenými s vypadáváním řas a řez vedený příliš nízko je esteticky nevyhovující. Po incizi kůže jsou vypreparovány 3 tukové prolapsy dolního víčka, rozsah odstraňované tukové tkáně je velice individuální (1). Po excizi kožní řasy se uzavírá rána opět jemnou pokračující suturou. Operace dolních víček z vnitřního přístupu je použitelná stejně jako laserový transkonjunktivální přístup u pacientů s tukovými prolapsy bez kožního nadbytku. Řez je veden z vnitřní strany dolního víčka spojivkou a další postup ohledně tukových prolapsů je obdobný. U většiny pacientů není potřeba uzavírat ránu suturou a ponechává se ke spontánnímu zhojení bez šití spojivky.

## METODIKA

Jedná se o retrospektivní soubor 3257 pacientů, kteří podstoupili v r. 2005–2015 operační zákrok blefaroplastika horních (2904×) nebo dolních víček (1452×). V celkovém počtu pacientů převažují ženy nad muži v poměru 85 % ku 15 %.

Operační zákrok byl u všech pacientů prováděn v lokální anestezii. Po pečlivé kožní excizi byly odstraněny prolapsy retrobulbárního tuku. Na horním víčku vnitřní a zevní, na dolním víčku vnitřní, střední a popřípadě i zevní prolaps. Následně bylo zesíleno orbitální septum a pokračujícím stehem uzavřena rána. Na 6 dní byla aplikována stripová fixace a po 7 dnech odstraněny stehy. Pooperační kontrola je plánována za 1 týden, 5 týdnů a 3 měsíce po zákroku. U všech pacientů byl zaznamenáván údaj ohledně subjektivní spokojenosti se zákrokem a v posledních 5 letech se začalo se statistikou předoperačních stesků a pooperačních změn daných obtíží.

V letech 2010–2015 (celkem 1817 pacientů) byly tedy v předoperační přípravě zaznamenávány konkrétně tyto problémy: pocit **těžkých unavených víček**, **zvýšené slzení** a opakující se **otoky víček**. Pacienti byli rozděleni do 3 skupin podle provedení blefaroplastiky (BLFPL) na horních, dolních nebo horních a dolních víčkách dohromady. U všech pacientů byla vyloučena neprůchodnost slzných cest oboustranným průplachem předoperačně.

**Tab. 1**

| POČET VŠECH PACIENTŮ 2005–2015 | ženy + muži | ženy | muži |
|---|---|---|---|
| horní víčka | 1815 | 1506 | 309 |
| dolní víčka | 353 | 321 | 32 |
| horní + dolní víčka | 1089 | 934 | 155 |
| **CELKEM** | **3257** | **2761** | **496** |

**Tab. 2**

| POČET VŠECH PACIENTŮ 2010–2015 | muži + ženy | ženy | muži |
|---|---|---|---|
| horní víčka | 1065 | 964 | 101 |
| dolní víčka | 149 | 123 | 26 |
| horní + dolní víčka | 603 | 558 | 45 |
| **CELKEM** | **1817** | **1471** | **346** |

**Sledované parametry**. Záměrem sledování je hodnocení subjektivního zlepšení výše uvedených pozorovaných parametrů u pacientů po 3 týdnech, 6 týdnech a po 3 měsících od zákroku. Údaje byly sbírány na podkladě vyhodnocení dotazníků vyplněných pacientem při výše uvedených kontrolách. Hodnotící 4 bodová škála spokojenosti se změnou obtíží byla: 1. není zlepšení stavu po operaci, 2. nepatrně se zlepšilo, 3. zlepšilo se, 4. výrazně se zlepšilo. Jako zlepšení předoperačních stesků po operaci víček bylo zařazeno pouze hodnocení pacientem 3. zlepšilo se a 4. výrazně se zlepšilo. Hodnocení pacientem 1. není zlepšení stavu po operaci a 2. nepatrně se zlepšilo, nebylo do skupiny zlepšení nezahrnuto.

## VÝSLEDKY

### 1. Předoperační stav

Z předoperačních dat (tab. 3) je patrné, že pacienti, kteří by rádi podstoupili úpravu horních víček, trpí zejména v odpoledních a večerních hodinách pocitem unavených víček (92 %). Většina také popisovala otoky horních víček, zejména po ránu (87 %). Více než polovinu těchto pacientů obtěžuje zvýšené slzení nespecifikované etiologie (55 %). Z dat vyplývá, že na operaci dolních víček byli indikováni pacienti, kteří v předoperačním dotazníku udali jako nejvýraznější problém otoky víček, měnící během dne svou velikost (83 %).

**Tab. 3**

| PŘEDOPERAČNÍ SUBJ. OBTÍŽE | unavená víčka | zvýšené slzení | otoky víček |
|---|---|---|---|
| BLFPL (horní víčka) | 92,00 % | 55,00 % | 87,00 % |
| BLFPL (dolní víčka) | 42,00 % | 37,00 % | 83,00 % |
| BLFPL (h. + d.víčka) | 95,00 % | 66,00 % | 95,00 % |

## 2. Pooperační stav

Ze všech pacientů sledovaných s výše uvedenými stesky se na pooperační kontrolu dostavila pouze část. Na kontrolu po 1 týdnu dorazilo 98 % sledovaných pacientů, po 5 týdnech 31 % a po 3 měsících pouze 9 %. Subjektivní pocity zlepšení sledovaných parametrů po zákroku shrnují tabulky 4, 5, 6.

**Tab. 4**

| HORNÍ VÍČKA | kontrola po 3 týdnech | kontrola po 6 týdnech | kontrola po 3 měsících |
|---|---|---|---|
| | subj. zlepšení u % pac. | subj. zlepšení u % pac. | subj. zlepšení u % pac. |
| unavená víčka | 66,10 % | 69,50 % | 96,30 % |
| zvýšené slzení | 32,30 % | 35,20 % | 41,40 % |
| otoky víček | 12,10 % | 57,20 % | 62,20 % |
| **Počet hodnocených pacientů** | **960** | **62** | **78** |

**Tab. 5**

| DOLNÍ VÍČKA | kontrola po 3 týdnech | kontrola po 6 týdnech | kontrola po 3 měsících |
|---|---|---|---|
| | subj. zlepšení u % pac. | subj. zlepšení u % pac. | subj. zlepšení u % pac. |
| unavená víčka | 7,50 % | 12,20 % | 15,10 % |
| zvýšené slzení | 5,30 % | 7,80 % | 9,10 % |
| otoky víček | 15,10 % | 76,20 % | 82,40 % |
| **Počet hodnocených pacientů** | **141** | **37** | **10** |

**Tab. 6**

| HORNÍ + DOLNÍ VÍČKA | kontrola po 3 týdnech | kontrola po 6 týdnech | kontrola po 3 měsících |
|---|---|---|---|
| | subj. zlepšení u % pac. | subj. zlepšení u % pac. | subj. zlepšení u % pac. |
| unavená víčka | 56,40 % | 73,10 % | 95,30 % |
| zvýšené slzení | 30,10 % | 37,10 % | 43,10 % |
| otoky víček | 10,20 % | 78,40 % | 94,20 % |
| **Počet hodnocených pacientů** | **597** | **46** | **72** |

## DISKUZE

Výsledky zpracované po vyhodnocení odpovědí pacientů nám potvrzují pozitivní vliv nejen v estetické rovině výkonu, ale daný operační zákrok pozitivně ovlivňuje i funkci víček a subjektivní pocity operovaného. Zlepšení pocitu unavených víček po výkonu se dá vysvětlit zmenšením objemu kožní tkáně víčka, která zejména na horních víčkách gravitačním účinkem unavuje levátor horního víčka. Současně odpadá nutnost pacientů přetěžovat m. frontalis pernamentním zvedáním obočí a tím současně i převislých víček. Etiologie obtěžujícího slzení je velice rozmanitá a pouze jedním z faktorů může být blefarochalaza. Z výsledků je patrné, že odstranění této příčiny je vnímáno operanty velice příznivě. Pozitivní vliv na úlevu od obtěžujícího slzení je možno vysvětlit snížením tlaku palpebrální a parabulbární tkáně na chronicky drážděnou bulbární spojivku. S tím souvisí snížení rizika vytvoření spojivkových řas ve fornixu po odstranění tukových prolapsů při výkonu. Po excisi prolabujících tukových váčků skrze orbitální septum se potvrdil ústup otoků víček, zejména ráno. Odstraňujeme v tomto případě tkáně, v kterých může přetrvávat periokulární edém. Mimo výše uvedené benefity byl zaznamenán i výrazný počet pozitivních ohlasů ve smyslu zlepšení zrakové ostrosti po zákroku na horních víčkách. Vysvětlením může být větší světelný tok vstupující do oka po odstranění převislých horních víček a s tím související rozšíření zorného pole. Hypotéza lehkých refrakčních změn po zákroku na podkladě fyzikálního působení není dostatečně prokázána. Při správné indikaci se blefaroplastika víček jeví jako zákrok přinášející funkční i subjektivní úlevu v oblasti víček a bulbu. V zájmu pacienta i v zájmu našem je pozitivní výsledek operace a oboustranná spokojenost při minimalizaci rizika. Pokud jsou představy pacienta nereálné, ale přesto žádá výkon, který není z medicínského hlediska splnitelný, je vhodné takového pacienta odmítnout. Tímto předejdeme možným svízelným právním nepříjemnostem vyplývajícím ze stále sílícího trendu žalovat svého lékaře za zdravotní újmu. Na odmítnutí pacienta má lékař z odborného, morálního i etického hlediska právo. V této souvislosti se stále častěji dostává do popředí otázka, kdo je oprávněn tento výkon provádět, plastický chirurg nebo oftalmolog? Na dané téma bylo uvedeno již mnoho protichůdných argumentů. Dle našeho názoru je blefaroplastiku oprávněn provádět především lékař, který je znalý všech rizik a pravidel bezpečného operování, respektující anatomické vlastnosti dané lokality, zná problematiku operace víček a je schopen výsledkem své práce uspokojit představy klienta ohledně operačního výsledku.

## ZÁVĚR

Statistické výsledky souboru byly ovlivněny výrazně se snižujícím počtem kontrolovaných pacientů v průběhu pooperačního období. Na kontrolu po 3 měsících od operace se dostavilo pouze 9 % všech odoperovaných pacientů. Z uvedeného je patrné, že veliká většina pacientů po absolvování tohoto typu estetické operace se již na poslední kontrolu nedostaví. Vysvětlením může být malá motivace pacienta navštívit poslední setkání s operatérem, což souvisí s obecnou prezencí nedostatku času v dnešní společnosti. Dá se

však předpokládat, že tito pacienti netrpí výraznějšími komplikacemi a jsou s výsledkem spokojeni. Do statistického souboru však nemohli být zařazeni.

Nejvýraznějším zlepšením po operaci horních víček se ukázal ústup pocitu unavených víček a subjektivní úleva od obtěžujícího slzení. Po operaci dolních víček to byla absence otoku víček po zákroku. Na konci jakéhokoliv operačního zákroku, blefaroplastiku nevyjímajíc, jsou 4 možnosti pohledu na výsledný pooperační stav pacienta. Existuje varianta, kdy je nespokojený jak pacient, tak i nespokojený lékař. Nebo nespokojený pacient a spokojený lékař, spokojený pacient a nespokojený lékař a konečně spokojený pacient i spokojený lékař. Zcela evidentní je, že poslední varianta je nejlepší kombinací. Je však nutno počítat i s existencí předchozích variant. K vyloučení těchto ne zcela ideálních kombinací názorů na výsledek výkonu, je potřeba zdůraznit dokonalou promluvu lékaře s pacientem před operací i trpělivé vyslechnutí přání a představ pacienta. Ty však nejsou vždy zcela reálné. S tím souvisí selekce nevhodných pacientů pro výkon. Je potřeba s pacientem prodiskutovat, co od výkonu očekává a jaké jsou skutečné možnosti chirurga mu v tomto vyhovět (5).

## SOUHRN

Autor se věnuje rozboru operační techniky blefaroplastiky horních a dolních víček. Vychází a čerpá z vlastních zkušeností, kdy mu bylo umožněno v letech 2005–2015 na oční klinice MNUL a klinice MEDILAX osobně provést 2904 blefaroplastik horních víček, 1452 blefaroplastik dolních víček u celkově 3257 pacientů. Jedná se o retrospektivní soubor 3257 pacientů, kteří podstoupili v r. 2005–2015 operační zákrok blefaroplastika horních (2904×) nebo dolních víček (1452×). Operační zákrok byl u všech pacientů prováděn v lokální anestezii. Pooperační kontrola je plánována za 3 týdny, 6 týdnů a 3 měsíce po zákroku. V celkovém počtu pacientů převažují ženy nad muži v poměru 85 : 15 %. V posledních 5 letech 2010–2015 (soubor 1817 pacientů) byly v předoperační přípravě zaznamenávány subjektivní předoperační stesky pacientů. Konkrétně šlo o pocit těžkých unavených víček, zvýšené slzení a opakující se otoky víček. Záměrem sledování je subjektivní hodnocení zlepšení pozorovaných parametrů u pacientů po 3 týdnech, 6 týdnech a po 3 měsících od zákroku. Výsledky zpracované po vyhodnocení odpovědí pacientů potvrzují pozitivní vliv nejen na estetickou rovinu zákroku, ale daný operační zákrok výrazně pozitivně ovlivňuje i funkci víček a subjektivní pocity operovaného. U všech pacientů došlo ke zlepšení sledovaných parametrů. Největší benefit po 3 měsících od zákroku byla u horních víček v 96,3 % úleva od unavených víček, úleva od slzení v 41,4 %, u dolních víček v 94,2 % vymizení recidivujících otoků víček. Analýza potvrzuje pozitivní vliv blefaroplastiky na objektivní estetické a funkční parametry i na subjektivní potíže pacienta. V zájmu pacienta i v zájmu našem je pozitivní výsledek operace a oboustranná spokojenost při minimalizaci rizika. Pokud jsou představy pacienta nereálné, a přesto žádá výkon, který není z medicínského hlediska splnitelný, je vhodné takového pacienta odmítnout.

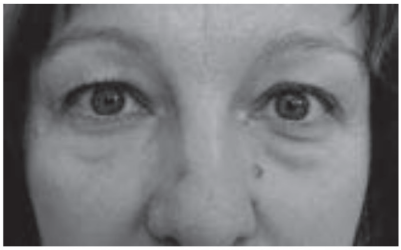

**Obr. 1** Předoperační foto

**Obr. 2** Nákres kožní excize dolních víček

**Obr. 3** Nákres kožní excize horních víček

**Obr. 4** Dezinfekce operačního pole se sterilním krytím

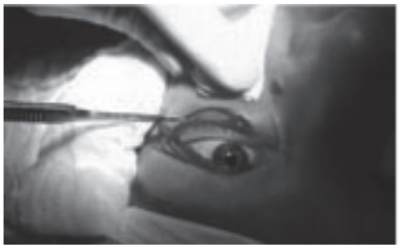

**Obr. 5** Kožní excize dolního víčka

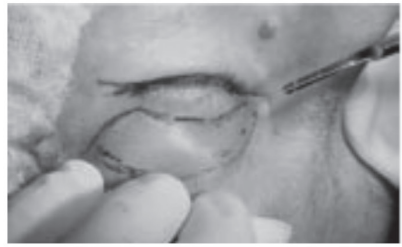

**Obr. 6** Kožní excize horního víčka

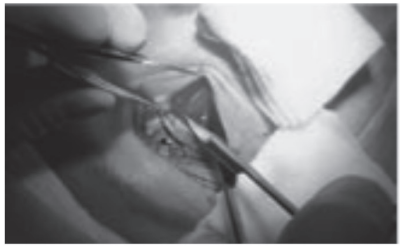

**Obr. 7** Jemná elektrokoagulace

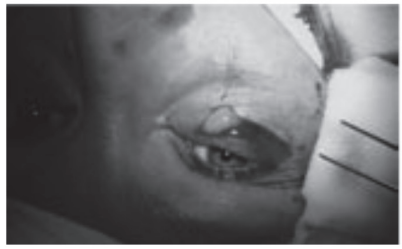

**Obr. 8** Preparace orbitálního septa dolního víčka

**Obr. 9** Prolaps orbitálního tuku horního víčka

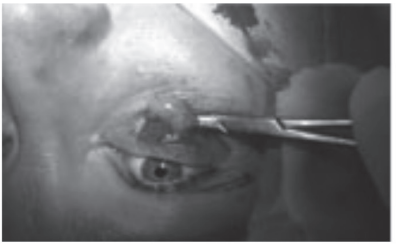

**Obr. 10** Prolaps orbitálního tuku dolního víčka

**Obr. 11** Excize tukového prolapsu horního víčka

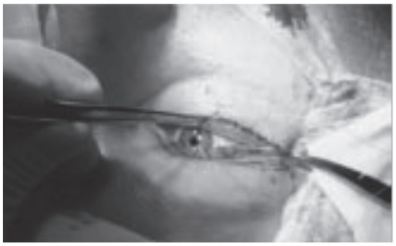

**Obr. 12** Excize tukového prolapsu dolního víčka

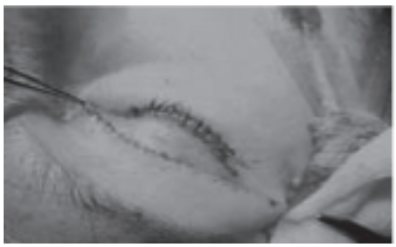

**Obr. 13** Pokračovací sutura rány dolního víčka

**Obr. 14** Pokračovací sutura rány horního víčka

**Obr. 15** Tlaková komprese elastickým obvazem

**Obr. 16** Pooperační stripová fixace jizev horních víček

**Obr. 17** Fotodokumentace po extrakci stehů 6. den po výkonu

## *Blepharoplasty – Postoperative changes in subjective symptoms in patients*


SUMMARY

The author focuses on the analysis of the surgical technique blepharoplasty of upper and lower eyelids. Based and draws from his own experience, when he was allowed in the period 2005–2015 at an eye clinic and MEDILAX clinic personally perform 2904 blepharoplasties of the upper eyelids, and 1452 lower eyelid blepharoplasties in a total of 3257 patients. This is a retrospective set of 3257 patients, who underwent in 2005–2015 upper blepharoplasty surgery (2904) or lower eyelids (1452). The surgery was performed in all patients under local anesthesia. Postoperative monitoring is planned for 3 weeks, 6 weeks and 3 months after surgery. The total number of patients outnumber men at a ratio of 85% to 15%. In the last 5 years from 2010–2015 (set of 1817 patients) preoperative subjective complaints of patients were recorded in preoperative preparation. Specifically, it was a feeling of heavy, tired eyelids, increased lacrimation and recurrent swelling of the eyelids. The intention of monitoring is a subjective assessment of the improvements of observed parameters in patients after 3 weeks, 6 weeks and 3 months after surgery. The results obtained after evaluating patient response we confirm the positive effect not only on the aesthetic plane of surgery, but the surgery will significantly and positively influences the function of the eyelids and subjective feelings operated. All patients improved monitored parameters. The greatest benefit at 3 months after surgery were at the upper eyelid at 96.3% relief from the weary eyelids, tearing relief in 41.4%, with the lower lids of 94.2% disappearance of recurrent swelling of the eyelids. The analysis confirms the positive impact of blepharoplasty on subjective complaints of the patient on an objective aesthetic and functional parameters. In the interest of the patient and in the interest of our operations is a positive result and mutual satisfaction while minimizing risk. If the patient has unrealistic ideas, and yet calls for performance that is not medically feasible, it is advisable that the patient is refused.

## LITERATURA

1. Bedrossian E. H.: Reconstructive lower lid blepharoplasty. Ophthalmology Clinics 18, 2005: 291–300. – 2. Berry E. P.: Planning and evaluating blepharoplasty. Plastic and reconstructive surgery, 54, 1974: 257–64. – 3. Castanares S.: Baggy eyelids: physiological considerations and surgical techniques. Excerpta Medica Inter Congress Series, 1963: 499. – 4. Greeley P. W.: Cosmetic Surgery: Principles and Practice. JAMA, 173, 1960: 1392. – 5. McCord C. D., Shore J. W.: Avoidance of complications in lower lid blepharoplasty. Ophthalmology, 90, 1983: 1039–46. – 6. Yelin J. B. et al.: Eyelid reconstruction: an oculoplastic surgeon's perspective. Plastic Surgical Nursing, 21, 2001: 192–201.

Adresa autora: L. Z., Králova Výšina 1095/10, 400 01 Ústí nad Labem

Plzeň. lék. Sborn., 82, 2016: 97–105

# IMUNITA – NEJEN VÝZNAMNÝ PATOGENETICKÝ FAKTOR, ALE I NEDÍLNÁ SOUČÁST PSYCHONEUROENDOKRINO-IMUNITNÍCH REGULACÍ

F. Vožeh[1,2]

[1]Ústav patologické fyziologie, [2]Biomedicínské centrum LF UK v Plzni

Dnes není žádná pochybnost o tom, že imunita hraje významnou roli v patogenezi mnoha chorob. V podstatě neexistuje žádný systém či orgán v těle, jejichž postižení by nemělo imunitní konsekvence. Navíc se vyskytují také další onemocnění, tzv. multisystémová, která postihují i více systémů těla najednou. Přitom nejde vždy jen o oslabenou imunitu, ale též o změněné, často i tzv. přestřelující imunitní projevy, kterých zejména v poslední době přibývá. Řadíme mezi ně různé typy přecitlivělosti, neboli alergie, atopie, anafylaxe (pylové, potravinové aj.), kdy organismus takto reaguje na alergeny ze zevního prostředí. Kromě toho se však často vyskytují i tzv. autoimunitní choroby, kdy abnormální imunitní reakce směřují vůči tkáním vlastního těla. Podstatou všech (nejen) těchto nemocí je změněná reaktivita organismu, ve které imunita hraje podstatnou roli. Přitom je nutno zdůraznit, že vzájemné ovlivňování obou je dvousměrné. Narušená reaktivita tak může být důsledkem změn imunity, anebo ve svých důsledcích imunitu ovlivňuje. Působí zde vlivy, které jsou v organismu do značné míry vnitřně determinovány, tedy převážně podmíněné dědičností (konstituce, neuroendokrinní vztahy, bariérové funkce aj.), ale svou roli zde hrají i faktory zevního prostředí, které mohou být různé povahy a intenzity (např. fyzikální, chemické, biologické, ale též psychické a sociální). Výsledkem uplatnění uvedených faktorů za daného stavu reaktivity organismu je různá úroveň prosperity organismu, jejímiž mezními situacemi jsou dobré zdraví na straně jedné nebo nemoc, případně i smrt na straně druhé. Přitom všechny uvedené vnitřní i zevní faktory a vlivy jsou navzájem funkčně mnohostranně provázány tak, aby co nejlépe – pokud možno – přispívaly k uvedené dobré prosperitě jedince. Jedná se zde především o udržení stálosti vnitřního prostředí, tj. – homeostázy, v optimálním případě v harmonické rovnováze s vlivy prostředí zevního (1, 2) (obr. 1).

## PŘEHLED POZNATKŮ O PSYCHONEUROENDOKRINO-IMUNITNÍCH VZTAZÍCH

Z řady mechanismů, které se uplatňují jak při udržování normálně fungující imunity, tak i v případech imunitních dysfunkcí je namístě uvést psychoneuro-endokrinní vztahy a regulace. Právě jejich znalost umožňuje pochopit změny reaktivity organismu, včetně poruch imunity, vzniklých např. v důsledku psychobiologického stresu, ať již se projevují

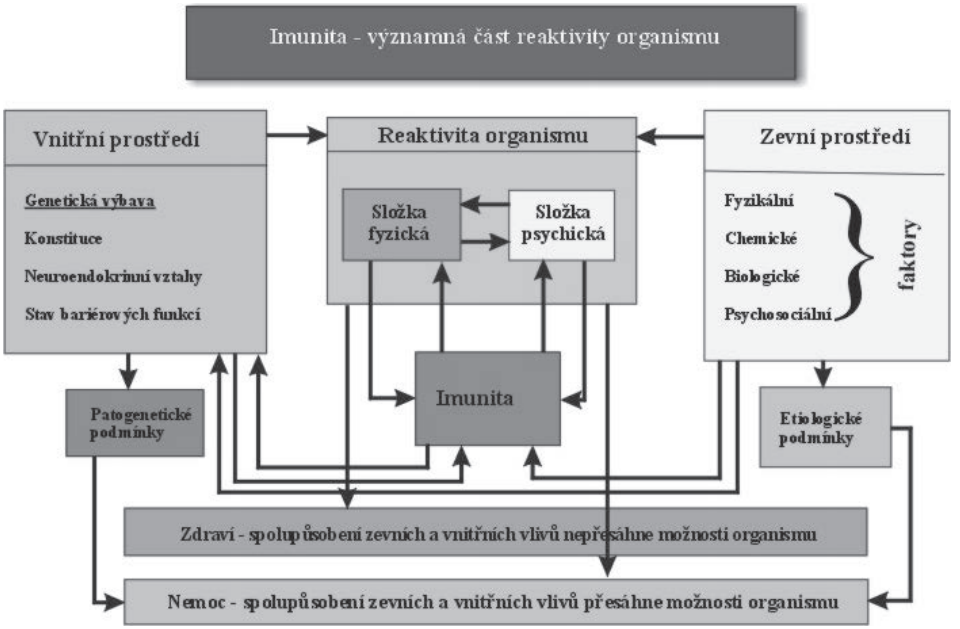


**Obr. 1** Imunita – významná část reaktivity a jejich vzájemná provázanost s ostatními faktory v rámci celého organismu

sníženou odolností vůči infekci, různými alergickými reakcemi nebo oslabenou rezistencí vůči nádorovému bujení. Vzájemné vztahy neuroendokrinního a imunitního systému jsou totiž zprostředkovány řadou působků – neurohormonů, neurotransmiterů, ale i cytokinů, které jsou vlastní oběma těmto systémům, v nich jsou produkovány a tamtéž i aktivně působí (3, 4, 5, 6, 7, 8,) (viz příloha).

První empirická pozorování v tomto směru činily již v minulých stoletích celé generace lékařů počínaje slavným Galénem (129–200 nl), který již tehdy prohlásil, že melancholické ženy častěji trpí rakovinou (2). V podobném smyslu je pak třeba rozumět i doporučeným pravdivým a dlouhou praxí ověřeným rčením u nás jako: „veselá mysl – půl zdraví“ anebo „ve zdravém těle zdravý duch“. Teprve v posledních třech desetiletích minulého století byl však v této oblasti zahájen systematický výzkum, který pak v 80. létech dal vzniknout interdisciplinárnímu oboru – psychoneuroimunologii (PNI). Vznikly tak nejprve ojedinělé práce a později pak i ty, ve kterých se autoři začali již soustavně věnovat psychoneuro-endokrino-imunitním interakcím a to jak v experimentech na zvířatech, tak i v klinických studiích u lidí. Tak byla např. popsána behaviorálně podmíněná imunosuprese i významná úloha tymu v programování neuroendokrinních funkcí u myší (9, 10). Sledováním dopadů malých mozkových elektrolytických lézí na imuno-endokrinní funkce byly u laboratorních potkanů stanoveny strukturně funkční okruhy odpovědné za neuroendokrino-imunitní interakce (11, 12). Dopad vrozené neurodegenerace mozečku na nadledviny, tymus i další

součásti lymfatického systému, s účastí také našeho pracoviště, byly popsány u mutantních myší Lurcher (13, 14, 15).

K přehledu hlavních působků společných imunitnímu a neuroendokrinního systému (viz příloha), které byly v průběhu především posledních dekád minulého století i poté až dosud objevovány, je třeba uvést, že je možné zde vysledovat určité časové etapy. Nejprve to byly ty nálezy, které dokazují propojení se stresovými hormony a osou HPA (hypotalamus – hypofýza – nadledviny), ale posléze i další peptidy, odvozené od proopiomelanokortinu (4, 5, 16, 17, 18). Krátce nato byly postupně opět v obou systémech nacházeny receptory pro tyto ligandy, které dále potvrzovaly jejich obousměrnou funkční komunikaci. Zároveň s poznáním de facto molekulární podstaty tohoto funkčního propojení obou systémů pokračovalo dále bádání v tom smyslu, že byly v nervovém systému identifikovány cytokiny vlastní imunitním buňkám a tkáním, produkované převážně glií (6, 7, 8). Na druhé straně byla prokázána, role lymfokinů a monokinů zprostředkujících přívod informací o současném stavu imunitního systému do nervových a endokrinních struktur, která je pro aktuální imunoregulaci naprosto nepochybná a zásadní (19, 20). Všechny výše uvedené poznatky o neuroendokrino imunitních interakcích poté zákonitě a zcela logicky vedly, v rámci dalšího vývoje PNI, k formulování koncepce o imunitním systému coby šestém smyslu. Její podstata spočívá v tom, že oběma systémy společně sdílené peptidové i nepeptidové, např plynné neuromediátory (NO, CO, $H_2S$) (21) a cytokiny mohou, jakožto ligandy příslušných receptorů v imunitním systému, učinit tento šestým smyslem. Ten je pak, vedle klasických 5 smyslů, schopen detegovat různé patogeny, tumorózní buňky či alergeny s velkou sensitivitou i schopností specifikace a diferenciace, které jsou vlastní jen imunitnímu systému. Jako 6. smysl je tak imunitní systém společně sdílenou signalizací schopen mobilizovat organismus k reakci na uvedené podněty. Všechny zmíněné mechanismy také pravděpodobně hrají úlohu i ve známém „placebo efektu“ (22).

Další etapa v pojetí a vývoji PNI se týká především úlohy psychiky, stresu a chování, tedy faktorů, které jak již bylo uvedeno výše, byly v patogenezi chorob považovány za významné již mnohem dříve, ale soustavný výzkum mechanismů a především vědecké důkazy o tom, jsou záležitostí převážně až 21. století.

Stres, přesněji stresová reakce, jakkoliv je dnes strašákem, je v podstatě velmi užitečná schopnost adaptace vyšších organismů, včetně člověka a s jistotou lze uvést, že kdyby toho nebylo, spousta živočichů by neměla nárok na přežití. Na druhé straně, je-li stres dlouhodobý a intenzivní, navíc když se u moderního člověka jedná o tzv. psychobiologický či psychosociální stres, jenž klade větší nároky na psychiku, než na „fyzično“, stává se z tohoto „dobrého sluhy zlý pán“. Ten pak je významným patogenetickým faktorem, u psychosomatických, jinými slovy, stresových nemocí a poruch. A ty dnes, bohužel, představují stále rostoucí řadu (23). Studium patogenetických mechanismů těchto chorob ve vztahu k narušeným psychoneuroendokrino-imunitním regulacím je tak záležitostí zejména posledních dvou desetiletí a nadále pokračuje. Byla např. detailně rozpracována na svou dobu převratná teorie prof. Charváta a spolupracovníků, publikovaná v r. 1964 (24), kde prokázali příčinnou souvislost mezi chronickým mentálním stresem a infarktem myokardu. Avšak teprve v pracích z poslední doby zde byla zjištěna účast prozánětlivých cytokinů a to jak ve vztahu k akutní, tak i chronické ischemické chorobě srdeční. Stejně tak byla

v této souvislosti odhalena i stěžejní role poruch spánku souvisejících se stresem ve vztahu k uvolňování předmětných cytokinů. Prokázal se tak, význam kvality spánku, coby kardinálního faktoru v rozvoji, nejen akutních (infarkt myokardu, náhlá příhoda mozková), ale i chronických cirkulačních chorob (25, 26).

Další významou oblastí, kde výzkum psychoneuroendokrino-imunitních vztahů přinesl nové zásadní poznatky, jsou nádorová onemocnění. Zde je sice již dlouho známým faktem, že oslabená imunita, např. při dlouhodobém stresu, anebo i z jiných příčin (AIDS), je provázena vyšším výskytem nádorů. Podrobné objasnění etiopatogenetických mechanismů účasti psychoneuroendokrino-imunitních mechanismů v tumorigenezi, které zahrnují podíl jednotlivých protinádorových cytokinů, zapojení epifýzy, včetně oboustranné signalizace mezi nádorem a mozkem, s následnou modulací neuroendokrino-imunitních funkcí je však záležitostí až posledních let (27, 28, 29).

Pokračující výzkum však přinesl pozoruhodná zjištění a konsekvence mezi narušenými psychoneuroendokrino-imunitními vztahy také u onemocnění spadajících do působnosti psychiatrie, kožního, ale i očního lékařství.

U psychiatrických chorob je to především ve vztahu k depresím a oslabení imunity. Právě deprese jsou evidentně v tomto směru spoluzodpovědné např. za nejen vznik nádorů, ale i průběh těchto onemocnění s přímým dopadem na dobu dožití. Toto se stejně týká i infekčních onemocnění, kdy jde též o důsledek depresí navozené imunosuprese a postižení dalších mnohosměrných neuroendokrino-imunitních interakcí (30, 31, 32). Překvapením, i když ne tak velkým, pak byly i poslední objevy v patogenezi schizofrenie. Zde se jednoznačně prokázalo kauzální spojení s prozánětlivými cytokiny, zjištěnými ve zvýšeném množství v mozkomíšním moku pacientů. Významnou roli časného postižení imunity pro pozdější zvýšenou imunitní reaktivitu prokázaly i výsledky pokusů na animálních modelech, stejně jako epidemiologické studie u lidí. Ty poukázaly na to, že těžké infekce a autoimunitní choroby mohou být rizikovými faktory pro schizofrenii. V podobném smyslu pro tuto chorobu, jakožto „zánětlivé“ onemocnění, svědčil i genetický výzkum, kde se zjistilo spojení schizofrenie s chromozomem 6p22.1 a to v oblasti, která má vztah k HLA systému lidských tkáňových antigenů a dalším imunitním funkcím. Nepřímo této „zánětové“ teorii nahrává i významný terapeutický efekt protizánětlivých léčiv a antipsychotik s podobným účinkem (33, 34).

V souvislosti s kožními nemocemi, i zde nové objevy, sahající až do molekulární úrovně, potvrzují známé pravidlo starých lékařských praktiků, že „kůže je zrcadlem těla“ ovšem s tím, že psychoneuroendokrino-imunitní podtext kožních onemocnění souvisí s psychosomatikou. Konkrétně se to prokázalo na takových postiženích kůže jako je atopická dermatitida, lupénka, ale i maligní melanom, tedy nejčetnějších a stále více aktuálních onemocněních (35, 36).

A konečně, ač je to s podivem, také postižení očí, jak ukazují etiopatogenetické konsekvence, mají stále více prokazatelný vztah ke stresu a psychoneuroendokrino-imunitním dysregulacím. Jak ukázal tímto směrem zaměřený výzkum, tento podtext se uplatňuje u glaukomu, suché keratitidy, atopické keratokonjunktitidy, uveitidy, ale i stále četnější makulární degenerace a očních malignit (37).

Mezi posledními významnými objevy v oblasti PNI s dopadem do mnoha tělesných systémů i orgánů, a vlastně organismu jako celku, stojí za zmínku také ty, které přehodnocují a doplňují funkčně morfologický substrát těchto vztahů o překvapivě významnou roli enterického nervového systému (ENS), zvaného také „střevní mozek“, a mikrobiomu střev. Beze vší pochybnosti je dnes faktem to, že existuje obousměrná funkční osa střevo–mozek, na které se podílí jak ENS, tak bohatý střevní imunitní systém a mikrobiom. A právě mikrobiomu střeva je zde na základě zejména experimentálního výzkumu na „germ-free“ hlodavcích, přisuzována hlavní role ve vývoji emocionálního chování, stres a bolest modulujících systémů a funkce mozkových neurotransmiterových systémů. Uvážíme-li množství bakterií ve střevě (rovná se počtu všech buněk lidského těla), mohutný imunitní systém (představuje největší nahromadění této tkáně v těle) i množství neuronů rovnající se jejich počtu v míše (přes 100 milionů), nejsou výše uvedené převratné poznatky natolik překvapující, jak by se na první pohled zdálo. V každém případě to přináší nové poznatky k dalšímu porozumění chorobám, jako jsou: syndrom dráždivého tračníku, autismus, úzkosti, deprese, ale i neurodegenerace (např. Parkinsonova nemoc) (38–42).

Vedle výše uvedeného výčtu negativních dopadů psychoneuroendokrino-imunitních dysregulací je namístě zmínit i některé pozitivní vlivy, schopné těmto postižením preventivně předcházet, či následně je mírnit. Znamená to harmonizovat život tak, aby zátěžové situace byly vyvážovány těmi aktivitami a zážitky, které pozitivně ovlivňují jak tělo, tak i duši. To je u každého jedince kvalitativně i kvantitativně různé, ale výsledkem by mělo být pozitivní myšlení a vyrovnaně optimistický pohled na svět. I přes zmíněné osobnostní rozdíly, je zde možné najít společného jmenovatele a tím je např. hudba a to ne ledajaká. Také přes relativně individuální přístup k různé hudbě, coby relaxačnímu fenoménu (zvýšení odolnosti proti stresu, prokazatelně pozitivní vliv na imunitu), literatura zde přece jen rozlišuje a to i s ohledem na příslušné skladatele. V tomto směru je např. naprosto jednoznačně upřednostňována Mozartova hudba, kde relaxační efekt a zejména pozitivní dopad na vybrané parametry imunity (některé cytokiny a interferon gama) byl evidentně patrnější, než u skladeb Beethovena a Schuberta (43, 44).

## ZÁVĚR

Na závěr tohoto pojednání je třeba uvést, že etiopatogeneze nemocí je mnohem komplexnější záležitost, než si i významní představitelé moderní medicíny (ještě i 20. století) kdy mysleli. Jak již bylo v úvodu řečeno, výskyt chorob je vázán na možnosti reaktivity organismu, která je pod vlivem imunity a naopak. Toto vše je v pevné vazbě na typ osobnosti, který je podmíněn geneticky, ale též formován dalšími vlivy zevního, ale i vnitřního prostředí jak v průběhu života, tak v té které chvíli. Dává to za pravdu všem i v dávné historii formulovaným postulátům o jednotě duše a těla, ale vědecké důkazy o tom přinesla právě až moderní věda a to zejména vznik PNI. Ta teprve prokázala provázanost psychoneuroendokrino-imunitních vztahů a regulací v udržování homeostázy organismu a v patogenezi prakticky všech chorob, které s jejím narušením souvisejí. Byly tím položeny základy nejen správného chápání organismu jako dynamické jednoty ve zdraví i nemoci,

ale otevřeny také nové možnosti komplexního přístupu v prevenci i léčbě chorob. Znamená to, na jedné straně, neustále vidět tělo pacienta jako celek a v tomto smyslu na něj působit, a na druhé straně, citlivým a cíleným způsobem ovlivňovat na buněčné, subbuněčné až molekulární úrovni poznané příslušné patogenetické mechanismy chorob. To však zároveň svým způsobem předznamenává potřebu vzniku individualizované a tím i na osobnost pacienta přesně „ušité“ medicíny.


## SOUHRN

Imunita hraje významnou roli v reaktivitě organismu a v této souvislosti je základním faktorem v patogenezi mnoha chorob. V podstatě neexistuje žádný systém či orgán v těle, jejichž postižení by nemělo imunitní konsekvence. Vedle toho se vyskytují i onemocnění, multisystémová, postihující více systémů těla najednou. Přitom nejde vždy jen o oslabenou imunitu, ale o změněné, často i tzv. přestřelující imunitní projevy. Jedná se o různé typy přecitlivělosti, tj. alergie, atopie, anafylaxe na alergeny ze zevního prostředí, ale i autoimunitní choroby, kdy abnormální imunitní reakce směřují vůči tkáním vlastního těla. Podstatou všech těchto nemocí je změněná reaktivita organismu, ve které imunita hraje podstatnou roli, přičemž vzájemné ovlivňování obou je dvousměrné. Sama imunita je pak součástí systému neuroendokrino-imunitních regulací, majících společné mediátory i receptory. K poznání těchto detailních mechanismů přispěl vznik PNI, relativně nové disciplíny v oblasti neurověd, která postupně a systematicky objasnila mechanismy mezi centrálním i periferním NS, a systémy endokrinním a imunitním. Tento výzkum umožnil rozkrytí podstaty stresových nemocí a dopadu také jinak narušených PNI regulací na funkci různých tělesných orgánů a systémů i organismu jako celku. Ukázala se též nutnost komplexního a individuálního přístupu k nemocnému i význam nejen cílené léčby, ale i prevence.


## *Immunity – not only an important pathogenetic factor, but also an integral part of psychoneuroendocrine-immune regulation*


## SUMMARY

Immunity plays an important role in the reactivity of the organism and in this context is an essential factor in the pathogenesis of many diseases. Basically, there is no system or organ in the body, whose dysfunction is without connection with changed immunity. In addition, there are also diseases, multisystem, involving multiple body systems simultaneously. They are not just because of weak immunity, but due to changed, often called as overshooting immune reaction. These are various types of hypersensitivity, i.e. allergy, atopy, anaphylaxis against allergens from external environment, as well as autoimmune diseases, when an abnormal immune response is directed to the body’s own tissues. The essence of all these diseases is change in the reactivity of the organism

where immunity plays an important role, whereby the interaction of both is two-way. The immunity is then part of the systems of neuroendocrino-immune regulation, which have common mediators and receptors. To a detailed understanding of these mechanisms contributed the establishing of PNI, a relatively new discipline in neuroscience, which gradually and systematically clarifies mechanisms between central and peripheral NS, and the endocrine system and the immune system. This research allowed us to uncover the nature of stress-diseases and impact of other PNI regulatory disturbances on the function of various body organs and systems of the organism as a whole. It also showed the need for a comprehensive and individualized approach to the patient and the importance of not only targeted treatment, but also prevention.

## PODĚKOVÁNÍ

Studie byla financována z Národního programu udržitelnosti I (NPU I) č. LO1503 poskytovaného Ministerstvem školství, mládeže a tělovýchovy a Programem rozvoje vědních oborů Karlovy Univerzity (Projekt P36).

## LITERATURA

1. Vožeh F.: Imunita a patogeneze. Plzeň. lék. sborn., Suppl. 69, 1994: 247–249. – 2. Mašek K., Slánský J., Petrovický P., Hadden J. W.: Neuroendocrine immune interactions in healthand disease. Internat. Immunopharmacol. 3, 2003: 1235–1246. – 3. Blalock J. E.: Proopiomelanocortin-derived peptides in the immune system. Clin. Endocrinol. (Oxf). 22, 1985: 823–827. – 4. Blalock J. E., Smith E. M., Meyer W. J.: The pituitary-adrenocortical axis and the immune system. Clin. Endocrinol. Metab. 14, 1985: 1021–1038. – 5. Besedovsky H. O., del Rey A, Sorkin E.: Immune-neuroendocrine interactions. J. Immunol. 135 (2 Suppl), 1985: 750–754. – 6. Besedovsky H. O., del Rey A.: Interactions between immunological cells and the hypothalamus pituitary-adrenal axis: an example of neuroendocrine immunoregulation. Recenti Prog. Med. 79, 1988: 300–304. – 7. Weigent D. A., Carr D. J., Blalock J. E.: Bidirectional communication between the neuroendocrine and immune systems. Common hormones and hormone receptors. Ann N Y Acad. Sci. 1990, 579: 17–27. – 8. Ferenčík M., Novák M., Rovenský J.: Vzájomné vzťahy a prepojenia medzi imunitným a neuroendokinným systémom. Bratisl. Lek. Listy 99, 1998: 454–464. – 9. Ader R., Cohen N.: Behavioraly conditioned immunosuppression. Psychosom. Med. 37, 1975: 333–340. – 10. Pierpaoli W., Besedovsky H. O.: Role of the thymus in programming of neuroendocrine functions. Clin. Exp. Immunol. 20, 1975: 323–338. – 11. Mašek K., Petrovický P., Seifert J.: An introduction to the possible role of central nervous system structures in neuroendocrine-immune interactions. Int. J. Immunopharmacol. 14, 1992: 317–322. – 12. Petrovický P., Mašek K., Seifert J.: Brain regulatory system for the immune response: immunopharmacology and morphology. Neuroimmunomodulation 1, 1994: 165–173. – 13. Beranová M., Manďáková P., Šíma P. et al.: Morphology of adrenal gland and lymph organs is impaired in neurodeficient Lurcher mutant mice. Acta Vet. 71, 2002: 23–28. – 14. Manďákova P., Šinkora J., Šíma P. et al.: Reduced primary T lymphopoiesis in 3-month-old lurcher mice: sign of premature ageing of thymus? Neuroimmunomodulation. 12, 2005: 348–56. – 15. Vožeh F., † Slípka J., Králíčková M.: Myši Lurcher – model nejen mozečkové degenerace, ale i neuroendokrino-imunitních konsekvencí. Srovnávací morfologie, Abstrakta sympozia konaného na počest prof. MUDr. RNDr. Jaroslava Slípky, DrSc. leden 2014: 39–42. – 16. Smith E. M., Blalock J. E.: A molecular basis for interactions between the immune and neuroendocrine systems. Int. J. Neurosci. 38, 1988: 455–464. – 17. Besedovsky H. O., del Rey A.: Interactions between immunological cells and the hypothalamus pituitary-adrenal axis: an example of neuroendocrine immunoregulation. Recenti Prog. Med. 79, 1988: 300–304. – 18. Carr D. J., Blalock J. E.: „Classical“ neuroendocrine peptide hormones produced by cells of the immune

system. Brain Behav. Immun. 2, 1988:328–334. – 19. Besedovsky H. O., del Rey A.: Immune-neuroendocrine circuits: integrative role of cytokines. Front. Neuroendocrinol. 13, 1992: 61–94. – 20. Besedovsky H. O., del Rey A.: Central and peripheral cytokines mediate immune-brain connectivity. Neurochem. Res. 36. 2011: 1–6. – 21. Mancuso C., Navarra P., Preziosi P.: Roles of nitric oxide, carbon monoxide, and hydrogen sulfide in the regulation of the hypothalamic-pituitary-adrenal axis. J. Neurochem. 113, 2010: 563–575. – 22. Blalock J. E., Smith E. M.: Conceptual development of the immune system as a sixth sense. Brain Behav. Immun. 21, 2007: 23–33. – 23. Kemeny M. E., Schedlowski M.: Understanding the interaction between psychosocial stress and immune-related diseases: A stepwise progression. Brain Behav. Immun. 21, 2007: 1009–1018. – 24. Charvat J., Dell P., Folkow B.: Mental factors and cardiovascular diseases. Cardiologia 44, 1964: 124–41. – 25. Skinner R., Georgiou R., Thornton P. et al.: Psychoneuroimmunology of stroke. Immunol. Allergy Clin. North Am. 29, 2009: 359–379. – 26. Motivala S. J.: Sleep and inflammation: psychoneuroimmunology in the context of cardiovascular disease. Ann Behav. Med. 42, 2011: 141–152. – 27. Ondicova K., Mravec B.: Role of nervous system in cancer aetiopathogenesis. Lancet Oncol. 11, 2010: 596–601. – 28. Lissoni P.: A reinterpretation of the pathogenesis and cure of cancer according to the psychoneuroimmunological discoveries. Methods Mol. Biol. 934, 2012: 183–192. – 29. Skřivanová K., Gregor J., Bendová M. et al.: Aplikace poznatků psychoneuroimunologie v kontextu komplexní onkologické léčby karcinomu prsu. Klin. Onkol. 27, 2014: 103–107. – 30. Besedovsky H. O., Herberman R. B., Temoshok L. R. et al.: Psychoneuroimmunology and Cancer: Fifteenth Sapporo Cancer Seminar. Cancer Res. 56, 1996: 4278–4281. – 31. Irwin M. R., Miller A. H.: Depressive disorders and immunity: 20 years of progress and discovery. Brain Behav. Immun. 21, 2007: 374–383. – 32. Smith H. R.: Depression in cancer patients: Pathogenesis, implications and treatment. Oncol. Lett. 9, 2015: 1509–1514. – 33. Schubert C.: Psychoneuroimmunology of the life span: impact of childhood stress on immune dysregulation and inflammatory disease in later life. Psychother. Psychosom. Med. Psychol. 64, 2014: 171–180. – 34. Müller N., Weidinger E., Leitner B. et al.: The role of inflammation in schizophrenia. Front Neurosci. 9, article 372, 2015: 1–9. – 35. Moynihan J., Rieder E., Tausk F.: Psychoneuroimmunology: the example of psoriasis. Ital. Dermatol. Venereol. 145, 2010: 221–228. – 36. Peters E. M.: Stressed skin? – a molecular psychosomatic update on stress-causes and effects in dermatologic diseases. J. Dtsch. Dermatol. Ges. 14, 2016: 233–252. – 37. Ventura L. M. Erratum: Psychoneuroimmunology: application to ocular diseases. J. Ocul. Biol. Dis. Infor. 2, 2009: 109–118. – 38. Collins S. M., Surette M., Bercik P.: The interplay between the intestinal microbiota and the brain. Nat. Rev. Microbiol. 10, 2012: 735–742. – 39. Bailey M. T.: Influence of stressor-induced nervous system activation on the intestinal microbiota and the importance for immunomodulation. Adv. Exp. Med. Biol. 817, 2014: 255–276. – 40. Borre~E., Moloney R. D., Clarke G. et al.: The impact of microbiota on brain and behavior: mechanisms & therapeutic potential. Adv. Exp. Med. Biol. 817, 2014: 373–403. – 41. Lyte M.: The effect of stress on microbial growth. Anim. Health Res. Rev. 15, 2014: 172–174. – 42. Mayer E. A., Tillisch K., Gupta A.: Gut/brain axis and the microbiota. J. Clin. Invest. 125, 2015: 926–938. – 43. Kimata H.: Listening to Mozart reduces allergic skin wheal responses and *in vitro* allergen-specific IgE production in atopic dermatitis patients with latex allergy. Behav. Med. 29, 2003: 15–19. – 44. Fancourt D., Ockelford A., Belai A.: The psychoneuroimmunological effects of music: A systematic review and a new model. Brain Behav. Immun. 36, 2014: 15–26.

Adresa autora: F. V., Alej Svobody 1655/76, 323 00 Plzeň

## Příloha
## Společné působky neuroendokrinního a imunitního systému

**Pituitární hormony**
- Adrenokortikotropní hormon (ACTH)
- Endorfiny
- Tyreotropní hormon (TSH)
- Choriový gonadotropin (HCG)
- Luteinizační hormon (LH)
- Folikuly stimulující hormon (FSH)
- Prolaktin (PRL)
- Somatotropní hormon (STH)

**Neuropeptidy**
(Met) enkefalin
Arginin – vazopresin (AVP)
Oxytocin (OXT)
Neuropeptid Y
Vazoaktivní intestinální peptid (VIP)
Somatostatin (SST)
Inzulinu podobný růstový faktor 1 (IGF – 1)

- **Hypotalamické uvolňující faktory**
- Kortikotropin „releasing factor“ (CRH)
- Somatotropin „releasing factor“ (SRH)
- Luteinizační hormon „releasing factor“ (LH-RH)

**Některé druhy glie a neurony jsou schopny tvořit cytokiny (interleukiny: IL 1, 6, 10; interferony: IFN α, β, γ; TNF-α** (tumory nekrotizující faktor); **TGF-β** (transformující růstový faktor); **GM-CSF** (faktory stimulující kolonie granulocytů a makrofágů); **MCP-1** (monocytový chemoatraktanový protein); **MIP-1** (mikrofágový zánětový protein).

**Oxid dusnatý (NO)** plynný neuro-imuno modulátor a obecný biologický messenger působící v nervovém (synaptický přenos, kognice), imunitním i cévním systému.

**Sirovodík (H2S)** plynný neuromediátor významný v indukci hipokampální LTP, nocicepci, v periferii se podílí na hladko-svalové relaxaci aj.

**Oxid uhelnatý (CO)** obecný plynný neuromodulátor působící jak v periferním, tak i centrálním NS (synaptická plasticita, mozková regulace stresu).

Všechny tyto plynné mediátory se podílejí na regulaci HPA stresové osy na úrovni hypotalamu.

Plzeň. lék. Sborn., 82, 2016: 107–111

# MINIINVAZIVNÍ VÝKONY V CHIRURGII A JEJICH VYUŽITÍ V DNEŠNÍ DOBĚ

D. Šmíd, P. Novák

Chirurgická klinika, FN a LF UK Plzeň

Vývoj nelze zastavit. Stejně tomu je tak i v medicíně, kde díky vývoji v oblastech elektroniky, videotechniky a robotiky, bylo možno zlepšit, zjednodušit a modifikovat některé operační a vyšetřovací přístupy a metody. Z pohledu chirurga je nejvýznamnějším přínosem, a současně dnes nejrozšířenější miniinvazivní technikou, laparoskopie, tedy miniinvazivní přístup do dutiny břišní. Toto slovo je odvozeno z latinských slov laparo – měkké místo v těle a scope – pozorovat (1, 2). Cílem chirurga je zajistit co nejlepší ošetření při co možná nejmenším poškození nemocného. Výsledkem této snahy je vyvinutí miniinvazivních technik, které umožňují provedení chirurgického zákroku stejného rozsahu jako při otevřeném výkonu, ale při minimálním poškození stěny břišní. Snaha o zmenšení přístupu do tělesných dutin, resp. do dutiny břišní je stará více než sto let. První, a v té době ještě experimentální použití laparoskopie provedl v r. 1901 Kelling, který prohlédl po napuštění peritonea vzduchem dutinu břišní u psa pomocí cystoskopu. Tento výkon však pojmenoval jako celioskopie. První zmínka o laparoskopii u člověka pochází z r. 1910, kdy provedl Jacobeus exploraci dutiny břišní u člověka (3). Éra moderní laparoskopie, tak jak ji známe z dnešní doby, začíná od roku 1950. Zcela rutinně se postupně začala využívat laparoskopie v gynekologii (4). První chirurgickou laparoskopii, resp. apendektomii, provedl Semm v r. 1982 a od tohoto roku se tato operační technika postupně rozšiřovala (5). Dnes nejčastější laparoskopický výkon, cholecystektomie, byl prvně proveden v r. 1987 Mouretem (6). Od tohoto roku došlo k rychlému rozšíření laparoskopie a postupně byly provedeny také další laparoskopické výkony – esofagektomie 1989 Buess (7), selektivní vagotomie 1989 Dubois (8), sutura perforovaného žaludečního vředu a omentoplastika 1989 Nathanson (9), tříselná hernioplastika 1990 Ger (10), nefrektomie 1991 Clayman (11), splenektomie 1991 Delaitre (12, 13), resekce tračníku 1991 Jacobs (14), adrenalektomie 1991 Kiuotaki (15), fundoplikace 1991 Cuschieri (16), resekce žaludku 1992 Goh (17), resekce jater 1993 Wayand (2) a duodenopankreatektomie 1993 Gagner (18). V České Republice byla první laparoskopická cholecystektomie provedena v Českých Budějovicích v r. 1991 a v témže roce byla také provedena v Ostravě (3). Nadále probíhá vývoj a zdokonalování laparoskopických technik, spíše však na straně technického a přístrojového vybavení než na vlastním provedení operačního zákroku.

## METODIKA

Jedná se o popisnou práci, která se zabývá historií, vývojem a využitím miniinvazivních operačních technik v chirurgii. Autoři porovnali dva soubory nemocných (2005 a 2015), kteří byli operováni na Chirurgické klinice v Plzni. Rozbor souboru byl zaměřen na zastoupení miniinvazivních technik z celkového počtu operovaných a na typy výkonů, které byly provedeny miniinvazivně. Zajímalo nás, zda došlo k nárůstu využití miniinvazivních operačních technik a zda se změnilo spektrum prováděných operací.

## VÝSLEDKY

Hodnotíme retrospektivně zastoupení miniinvazivních operačních technik z celkového počtu provedených operací. V souboru jsou zahrnuty jak plánované, tak akutní operační zákroky. V r. 2005 jsme provedli celkem 4655 operací, na kterých se podílelo 47 chirurgů (průměr 99,0). Z tohoto počtu bylo 456 operací provedeno miniinvazivně, což představuje 9,8 % z celkového počtu. Miniinvazivně operovalo 25 chirurgů (median 16, rozmezí 1–56). Oproti tomu jsme v roce 2015 operovali 4769 nemocných, operovalo 48 chirurgů (průměr 99,3). Z uvedeného počtu se jednalo v 440 případech o miniinvazivní výkon, což je 9,2 % z celkového počtu operovaných. Miniinvazivně operovalo 26 chirurgů (median 13, rozmezí 1–57). Zabývali jsme se typem a jednotlivými počty provedených miniinvazivních výkonů. Shodně v celém období je nejčastějším miniinvazivním výkonem laparoskopická cholecystektomie, kterou provádíme téměř v 90 % laparoskopicky resp. v 89,6 % a 88,5 %. Při porovnání těchto dvou souborů jsme nezjistili výrazný rozdíl v absolutním počtu laparoskopických výkonů, ale změnilo se spektrum laparoskopických výkonů, kdy největší rozdíl jsme zaznamenali v oblasti laparoskopických operací střevní chirurgie. Souhrnné výsledky uvádí tab. 1.

**Tab. 1** Souhrnné výsledky

| **Rok** | **2005** | **2015** |
|---|---|---|
| cholecystektomie | 223 | 224 |
| apendektomie | 36 | 24 |
| hiátová hernie | 24 | 24 |
| jaterní chirurgie | 16 | 10 |
| kolorektální chirurgie | 11 | 36 |
| chirurgie žaludku | 0 | 3 |
| TEM excize | 34 | 34 |
| SAGB | 10 | 0 |
| adrenalektomie | 9 | 0 |
| splenektomie | 3 | 6 |
| tříselná kýla | 24 | 23 |
| kolostomie | 1 | 10 |
| videotorakoskopie | 55 (31 % hrudních operací) | 54 (27 % hrudních operací) |
| jiné | 6 | 10 |

## DISKUZE

Je zcela samozřejmou snahou každého lékaře, nejen chirurga, postupovat vždy v zájmu nemocného. Základní lékařské pravidlo nihil nocere (nikdy nepoškodit) je alfou a omegou každodenní lékařské rutiny. O této základní ideologie se odvíjí snaha minimalizovat operační přístupy při současném dodržení nutné radikality výkonu. Snahou je operace provádět přesněji a více bezpečně a současně minimalizovat možné komplikace vznikající v souvislosti s výkonem. Díky vývoji moderních technologií a jejich zavedením do medicíny v průběhu uplynulých 65 let, tj. doby co se zcela rutinně začala využívat laparoskopie v medicíně, došlo postupně k rozvoji, zdokonalení a plošnému rozšíření miniinvazivních metod, zejména laparoskopických v chirurgii. Postupem času se začal laparoskopický přístup využívat nejen pro plánované, ale také pro akutní operace. Začaly se provádět laparoskopicky náročné a rozsáhlé operační výkony v dutině břišní či v retroperitoneu, např. resekce ledviny, totální gastrektomie, resekce rekta či hemipankreatduodenektomie. Ve snaze o minimalizaci zátěže nemocného se vyvinula tzv. minilaparoskopie, která využívá pro přístup do dutiny břišní porty, které mají zevní průměr 3 mm. Tím se vyhneme nutnosti provádět incize stěny břišní pro zavedení klasických portů, v případě minilaparoskopie se jedná o drobné vpichy. Zcela běžně se touto metodou provádějí cholecystektomie, hernioplastiky (TAPP – TransAbdominal PrePeritoneal inquinal plastic, TEP – Total ExtraPeritoneal inquinal plastic), apendektomie, fundoplikace a v některých případech i střevní resekce. Kromě zmenšení přístupu do dutiny břišní se tato operační metoda trochu odlišuje od klasické, konvenční laparoskopie. S ohledem na menší velikost pracovních nástrojů se některé specifické dílčí výkony provádějí odlišně, např. bezpečný uzávěr ductus cysticus a arteria cystica při cholecystektomii. Oproti klasické laparoskopii, kdy se uzavírají obě struktury pomocí titanových klipů se v případě minilaparoskopie využívá tzv. clipless technika. Cystická arterie se přerušuje při stěně žlučníku, kde se nachází její terminální větve, které lze bezpečně uzavřít pomocí bipolární koagulace. Ductus cysticus se centrálně podvazuje pomocí dvou ligatur a periferně jedním podvazem. Mezi těmito podvazy se provádí transekce. Tato technika je zcela bezpečná, což dokládá velký soubor autora, který hodnotí tisíc provedených výkonů (19). Tak jak se vyvíjely technologie, došlo postupně k transformaci klasické, konvenční laparoskopie a vyvinuly se modifikované či hybridní operační techniky jako jsou SILS (single port surgery), ILS (incisionless surgery), NOSE (natural orifice specimen extraction) a NOTES (natural orifice transluminal endoscopic surgery). Nejsložitější a technicky nejnáročnější je robotická chirurgie, která však umožňuje maximálně precizní operační výkon. Robotická chirurgie však není určena pro plošné využití, je rezervována pro super specializované operace, příkladem může být robotické založení aortobifemorálního bypassu či radikální prostatektomie.

## ZÁVĚR

V dnešní době je laparoskopie zcela samozřejmou a nepostradatelnou součástí chirurgie. Zastoupení miniinvazivních výkonů na celkovém počtu provedených operací se liší,

nejvíce je to ovlivněno typem pracovišt, některá provádějí většinu operací laparoskopicky, např. pracoviště jednodenní chirurgie. Zastoupení miniinvazivních výkonů na celkové operativě se pohybuje v rozmezí 10–80 %. Jsou výkony, kdy je laparoskopie metodou první volby (cholecystektomie), jindy se jedná o alternativu otevřeného chirurgického zákroku (kolorektální chirurgie) a v některých případech je využití laparoskopie spíše okrajové, v tomto případě hodně záleží na zkušenostech pracoviště a operujícího chirurga (žaludeční resekce apod.). Naopak jiné zákroky jsou prováděny čistě experimentálně v rámci klinických studií a nejsou v České Republice považovány za legitimní operační metodu (NOTES, ILS). Lze však bezpečně říci, že miniinvazivní operační přístup (laparoskopie) je bezpečná a plošně rozšířená metoda, která je vhodná jak pro plánované, tak pro akutní výkony a přináší nemocným mnohé výhody.


## SOUHRN

Popisná práce se zabývá vývojem miniinvazivních chirurgických technik a jejich využitím v dnešní době. Autoři hodnotí vlastní soubor nemocných. Na našem pracovišti dlouhodobě představují miniinvazivní operační techniky 10 % z celkového počtu operovaných. V průběhu 10 let se však změnilo spektrum prováděných operací, největší nárůst je v oblasti kolorektální chirurgie. V dnešní době představují miniinvazivní operace 10–80 % provedené operativy v závislosti na pracovišti a povaze prováděných výkonů. Některá pracoviště provádějí v současné době většinu zákroků, včetně akutních, miniinvazivní technikou. Lze bezpečně říci, že miniinvazivní technika je bezpečná a plošně rozšířená operační metoda, která přináší nemocných mnohé výhody.


## *Miniinvasive technique in surgery and its personal use*


## SUMMARY

A descriptive work occupies with miniinvasive surgical techniques and their use today. The authors evaluate their own collection of patients. At our clinic during the long time miniinvasive surgical technique represent 10% of the total number of surgeries. During 10 years the spectrum operations has changed, the biggest increase is in colorectal surgery.

Nowadays miniinvasive operations represent 10–80% performed surgery depending on the workplace and the nature of the surgery. Some centers carry out currently most surgeries, including acute, via miniinvasive technique. We can safely say that the miniinvasive technique is safe and widespread surgical method that brings to the patients many advantages.

## LITERATURA

1. Vokurka M., Hugo J.: Velký lékařský slovník. 2015. – 2. Sutnar A., Třeška V., Liška V., Šmíd D., Skalický T.: Vývoj laparoskopie v chirurgii jater. Postgraduální Medicína. 11, 2009: 837–42. – 3. Dostalík J., Martínek L., Guňková P., Guňka I.: Miniinvazivních chirurgie v Ceské republice. Rozhl. Chir. 85, 2006: 361–4. – 4. Všetička J.: Současné možnosti palaroskopie v urologii. Urologie Praxi. 2004: 105–7. – 5. Grigorovskiĭ I. M. (Acute appendicitis (a review of the foreign literature for 1977–1980). Khirurgiia (Sofiia). 1981: 117–9. – 6. Perissat J., Collet D., Belliard R. Gallstones: Laparoscopic treatment – cholecystectomy, cholecystostomy, and lithotripsy. Our own technique. Surg. Endosc. 4, 1990: 1–5. – 7. Buess G., Becker H. D.: (Minimally invasive surgery in tumors of the esophagus). Langenbecks Arch. Für Chir. Suppl. II Verhandlungen Dtsch. Ges. Für Chir. Dtsch. Ges. Für Chir. Kongr. 1990: 1355–60. – 8. Dubois F.: Vagotomies – laparoscopic or thoracoscopic approach. Endosc. Surg. Allied Technol. 2, 1994: 100–4. – 9. Nathanson L. K., Easter D. W., Cuschieri A.: Laparoscopic repair/peritoneal toilet of perforated duodenal ulcer. Surg. Endosc. 4, 1990: 232–3. – 10. Ger R. (Laparoscopic hernia operation). Chir. Z. Für Alle Geb. Oper. Medizen. 62, 1991: 266–70. – 11. Clayman R. V., Kavoussi L. R., Soper N. J., Dierks S. M., Meretyk S., Darcy M. D. et al.: Laparoscopic nephrectomy: initial case report. J. Urol. 146, 1991: 278–82. – 12. Delaitre B., Maignien B., Icard P.: Laparoscopic splenectomy. Br. J. Surg. 79, 1992: 1334. – 13. Delaitre B., Maignien B.: (Splenectomy by the laparoscopic approach. Report of a case). Presse Médicale Paris Fr. 1983. 20, 1991: 2263. – 14. Jacobs M., Verdeja J. C., Goldstein H. S.: Minimally invasive colon resection (laparoscopic colectomy). Surg. Laparosc. Endosc. 1, 1991: 144–50. – 15. Hirano D., Minei S., Yamaguchi K., Yoshikawa T., Hachiya T., Yoshida T. et al.: Retroperitoneoscopic adrenalectomy for adrenal tumors via a single large port. J. Endourol. Endourol. Soc. 19, 2005: 788–92. – 16. Cuschieri A., Shimi S., Nathanson L. K.: Laparoscopic reduction, crural repair, and fundoplication of large hiatal hernia. Am. J. Surg. 163, 1992: 425–30. – 17. Goh P., Tekant Y., Kum C. K., Isaac J., Shang N. S.: Totally intra-abdominal laparoscopic Billroth II gastrectomy. Surg. Endosc. 6, 1992: 160. – 18. Gagner M., Pomp A.: Laparoscopic pylorus-preserving pancreatoduodenectomy. Surg. Endosc. 8, 1994: 408–10. – 19. Carvalho G. L., Silva F. W., Silva J. S. N.: de Albuquerque PPC, Coelho R de MC, Vilaça TG, et al. Needlescopic clipless cholecystectomy as an efficient, safe, and cost-effective alternative with diminutive scars: the first 1000 cases. Surg. Laparosc. Endosc. Percutan. Tech. 2009; 19: 368–72.

Adresa autora: D. Š., Alej Svobody 80, 304 60 Plzeň

Plzeň. lék. Sborn., 82, 2016: 113–121

# GRAFICKÁ VYŠETŘENÍ ORBITY V DIFERENCIÁLNÍ DIAGNÓZE A SLEDOVÁNÍ VÝVOJE ENDOKRINNÍ ORBITOPATIE

Z. Kasl, K. Janoušková, P. Hrubá, Š. Rusňák, M. Krčma[1], E. Dvořáková[1], J. Baxa[2]

Oční klinika, [1]1. Interní klinika, [2]Klinika zobrazovacích metod LF UK a FN Plzeň

Endokrinní orbitopatie je autoimunitní zánětlivé onemocnění očnice, jehož incidence se odhaduje na 16 žen a 3 muže na 100 000 obyvatel za rok (2). O těžkou formu onemocnění jde asi u 3–5 % pacientů. V diagnostice nehraje zásadní roli pouze klinický nález a laboratorní výsledky, ale naše rozhodování může být ovlivněno výsledky zobrazovacích metod. Grafická vyšetření nemají význam pouze při diferenciálně diagnostické rozvaze. Je-li diagnostikována EO, další použití grafických metod slouží ke sledování aktivity a závažnosti onemocnění i k nastavení léčby. Správná diagnóza je postavena na posouzení typických symptomů, klinického nálezu, laboratorních hodnot a grafickém vyšetření očnice. Při návštěvě u lékaře si pacienti často stěžují na slzení, dření a pálení očí až bolestivost v očnici spojené se zarudnutím spojivek. Poukazují na otoky víček s „vylézáním“ očí a s tím spojenou změnu výrazu v obličeji. Někdy udávají občasnou diplopii která je během dne měnlivá a objevuje se spíše po ránu a při únavě, stresu nebo rozčilení. U některých pacientů je diplopie setrvalá nebo se objevuje vždy určitým pohledovým směrem. To vše v závislosti na tíži postižení a aktivitě onemocnění. U řady pacientů lze zaznamenat kompenzatorní postavení hlavy, které si mnohdy prakticky neuvědomují. Soustředíme se na vyšetření hybnosti očí a anamnézu stran dvojitého vidění. U pacientů s EO nejčastěji pozoruje omezení hybnosti směrem vzhůru velmi často provázené bolestivostí. Vyšetření stavu okohybných svalů je pro diagnostiku EO respektive pro její rozsah, závažnost a aktivitu zcela nezbytné. Ke sledování vývoje dvojitého vidění běžně používáme Hessovo plátno, na kterém lze pomocí označování světelných bodů pacientem stanovit rozsah diplopie a její vývoj v čase. Stanovení pouhé funkce jednotlivých svalů a postavení oka ale nedostatečné. Přichází na řadu zobrazovací metody s možností ozřejmit nález na okohybných svalech. Objeví-li se pochybnost o diagnóze EO, je třeba vyloučit jinou možnou příčinu obtíží. Jednostranný exophthalmus a porucha hybnosti může být způsobena tumorem, karotidokavernózní píštělí nebo jiným autoimunitním zánětem, nejčastěji pseudotumorem. Asymetrie klinického nálezu při EO, která je dána nestejnoměrným postižením očnic, může být pozorována u 20 % pacientů (3). V těchto případech jsou indikována grafická vyšetření s možností kvalitního zobrazení celého orbitálního prostoru reprezentovaná CT nebo MR. Tato vyšetření využíváme u těžkého průběhu EO. Zde může docházet k útlaku nervových a cévních struktur v hrotu očnice a existuje reálné riziko nevratného poškození zrakových

funkcí. Pokud vyšetřujeme pacienta s podezřením na EO na našem pracovišti, prakticky vždy provádíme ultrazvuk přímých okohybných svalů.

## SOUBOR A METODIKA

Naši zkušenost s použitím grafických metod u pacientů s EO prezentujeme na souboru 130 pacientů, které jsme vyšetřili v poradně pro onemocnění EO ve spolupráci s Klinikou zobrazovacích metod ve Fakultní nemocnici Plzeň. Tito pacienti byly u nás vyšetřeni v době mezi rokem 2004 a 2014. U všech pacientů bylo vyšetřeno sono okohybných svalů. V případě potřeby ozřejmení poměrů v očnici, zejména v hrotu očnice, bylo indikováno u 27 pacientů CT a u 15 pacientů byla pro nedobrou přehlednost měkkých tkání v očnici a obtížné posouzení aktivity onemocnění indikována MR. Všechna provedená grafická vyšetření proběhla bez komplikací a pacienti tato vyšetření dobře snášeli. V souboru bylo 32 mužů a 98 žen ve věku od 16 do 84 let. U sledovaného souboru jsme provedli celkem 524 sonografických vyšetření, 27 CT vyšetření a 15 MR vyšetření. Průměrně jsme u každého pacienta provedli 4 sonografická vyšetření, respektive od 1 do 13 sonografických vyšetření.

| | |
|---|---|
| celkem pacientů v souboru | 130 |
| medián věk | 56 |
| nejstarší pacient | 84 |
| nejmladší pacient | 16 |
| celkem počet SONO | 524 |
| medián SONO/pacient | 4 |
| sono maximum na 1 pac. | 13 |
| sono minimum na 1 pac. | 1 |
| CT celkem | 27 |
| MR celkem | 15 |

### Sonografie okohybných svalů

Sonografie okohybných svalů je na našem pracovišti metodou volby pokud potřebujeme pacienta co nejdříve vyšetřit a klinický nález svědčí pro EO. Dle Karhanové by nedílnou součástí souboru vyšetřovacích metod u EO mělo být sonografické vyšetření okohybných svalů (4). Nespornou výhodou tohoto zobrazovacího vyšetření je minimální zátěž pacienta, žádné záření, obava z klaustrofobie či nutná speciální příprava před výkonem. V naší poradně pro onemocnění EO jsme schopni nabídnout ultrazvukové vyšetření přímo na místě. Sonografii očnice provádí atestovaný erudovaný endokrinolog zkušený v sonografických nálezech očnice. Ten je procesu oftalmologického vyšetření přítomen a po endokrinologickém vyšetření provedeme sonografii a společně vytvoříme terapeutický plán na základě výsledků vyšetření včetně laboratorních. Zásadním limitem ultrazvuku

je nemožnost zobrazení hrotu očnice. Na sonografii lze dobře pozorovat pro EO typické bříškovité rozšíření svalů bez postižení svalových šlach.

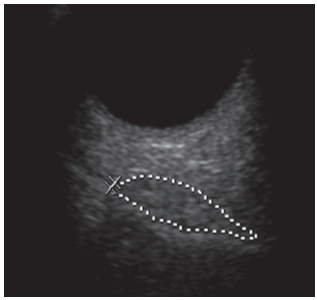

Hyperechogenní, jizevnatě změněný, nedobře ohraničený ztluštělý sval při EO

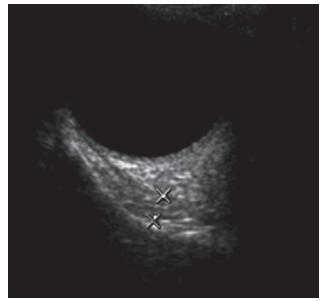

Nehomogenní, hůře ohraničený, bříškovitě rozšířený sval v aktivní fázi onemocnění EO

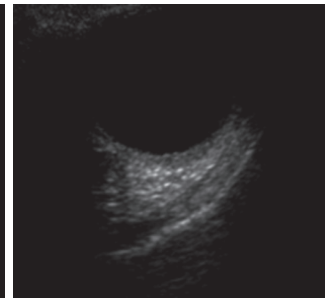

Normální přímý okohybný sval

Tento nález bříškovitého rozšíření svalu většinou pomůže odlišit myositidu. S určitou přesností můžeme měřit svalovou tloušťku, která překračuje v případě EO normální hodnoty. Posuzujeme svalové ohraničení a homogenitu svalů. Svaly jsou v aktivní fázi onemocnění obvykle nehomogenní, hůře ohraničené a ztluštělé. Pokud má pacient jednoznačný klinický nález, který podtrhují laboratorní výsledky, pak je sonografie optimální volbou. Stává se tak nejen vstupním grafickým vyšetřením, ale je-li prováděna tímtéž sonografistou v časovém odstupu, zdá se i dobrou metodou ke sledování vývoje stavu pacienta. Jejím jednoznačným limitem je jistá nepřesnost a tím zhoršená reproduktibilita. Nepřesnost je způsobena nemožností opakovat vyšetření jednotlivých svalů v čase v identických rovinách. Přesto se domníváme, že vzhledem k dostupnosti a zcela minimální zátěži pacienta je ke sledování vývoje pacientů s EO velmi výhodnou metodou. V ideálním případě je sonografický nález ihned konfrontován s klinickým nálezem a endokrinologickým vyšetřením a v této souvislosti nám velmi pomáhá zhodnotit stav a vývoj pacientova stavu. Průkopník oboru Karl Ossoinig využíval ultrazvukový A mód a 8 MHz sondu (5). Dnes se více, stejně jako na našem pracovišti, užívá B mód se sondami 10–13 MHz. Vyšetření sonem v posledních dvou letech ještě doplňujeme o experimentální posuzování průtokové křivky a cévní resistence. V některých pracích je uváděn snížený průtok ve vena opthalmica superior (6, 7, 8, 9). Obvykle pozorujeme snížený diastolický průtok cévním řečištěm a potažmo změnu tvaru průtokové křivky.

## Computerová tomografie

Toto vyšetření pracuje na principu zobrazení tkání podle jejich hustoty respektive různé absorpci paprsků X v jednotlivých strukturách, které tak lzei dobře rozlišit. CT využíváme při pochybnosti o etiologii klinického nálezu v očnici a nutnosti zjištění poměrů v hrotu očnice. Na CT při EO lze dobře odečíst tvar, rozšíření a průběh svalu. Používání moderních spirálních CT výrazně zlepšilo možnosti zobrazení očnice. Koronární řezy lze pomocí dnešních přístrojů získat bez nutnosti flexe krku pacienta (3). Tato zdokonalení přinesla

možnost velmi tenkých a kvalitních řezů v kýžených rovinách, ale mají za následek zvýšení radiační zátěže. Současné podmínky nám umožňují využít low dose CT s minimálním množstvím kontrastní látky se sníženou radiační zátěží kde se ozáření tkání očnice pohybuje v řádu desetin miliSievertů. Přestože je dávka ozáření v tomto případě minimální, je třeba připomenout, že mezi nejcitlivější tkáně lidského organismu k radiačnímu záření patří čočka a po relativně malé dávce může dojít k viditelnému přikalení. Kromě ozáření má CT vyšetření ještě zásadní nevýhodu a tou je nedobrá možnost posouzení edému okohybných svalů. Tento hendikep zásadně stěžuje posouzení aktivity onemocnění a tak CT není vhodnou metodou při potřebě posouzení vývoje onemocnění a léčby. Mezi základní výhody CT patří dostupnost, relativně nízká cena a možnost provádět koronární řezy. V případě potřeby zobrazení celé očnice včetně kostí např. před eventuální plánovanou dekompresí očnice je metodou volby. Další výhodou CT je, že je citlivější v identifikaci rozšíření okohybných svalů nežli MR (10) a jeho provedení je rychlejší. CT umožňuje popis hrotu očnice a zde vyloučení možného útlaku nervových a cévních struktur. CT je tedy v zásadě vhodné tam, kde si nejsme jisti nálezem zejména v retrobulbárním prostoru a používáme jej často vzhledem k jeho dostupnosti jako vstupní grafické vyšetření v diferenciální diagnostice při postižení očnice. V případě potvrzení diagnózy EO pak ke sledování aktivity používáme sonografii a v některých případech MR.

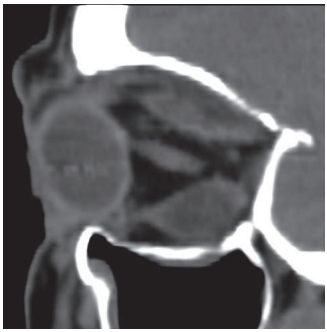

Typické bříškovité rozšíření dolního a horního přímého svalu na sagitálním řezu CT

Rozšíření přímých okohybných svalů oboustranně na koronárním řezu CT

Rozšíření přímých okohybných svalů oboustranně na koronárním řezu CT

## Magnetická rezonance

Je nepřekonanou zobrazovací metodou měkkých tkání očnice. Poskytuje skvělý přehled o strukturách v očnici včetně orbitálního hrotu. Hodí se tak ideálně při diferenciální diagnostice onemocnění očnice a zároveň jako metoda ke sledování vývoje na očních svalech a objemu měkkých tkání v čase. V T2 obraze lze nejlépe posuzovat edém svalů, a tak hodnotit zánětlivou aktivitu onemocnění. Míru zánětlivého edému okohybných svalů lze stanovit měřením T2 relaxačního času (11–15). Vynikající vlastností MR je na rozdíl od CT nulová radiační zátěž pacienta. Nevýhodou MR zůstává zatím horší dostupnost tohoto vyšetření a jistý dyskomfort způsobený hlukem a délkou vyšetření. Neposlední otázkou je

také finanční náročnost této diagnostické metody. Při zohlednění těchto faktorů využíváme MR na našem pracovišti spíše jednorázově k získání podrobného obrazu před zahájením léčby. Většinou pouze v případech, kdy není zcela jasný klinický obraz, v případě rizika útlaku zrakového nervu v hrotu a pozorujeme-li jednostranný exophthalmus nebo markantní asymetrii protruze oka. MR indikujeme zejména u pacientů, kde se nám nedaří získat kvalitní sonografický obraz přímých okohybných svalů.

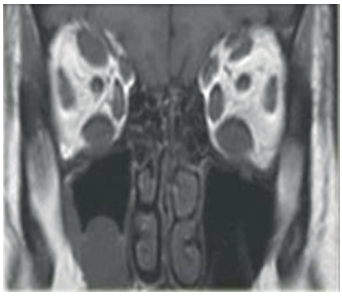

Koronární řez na MR s typickým rozšířením dolních přímých svalů

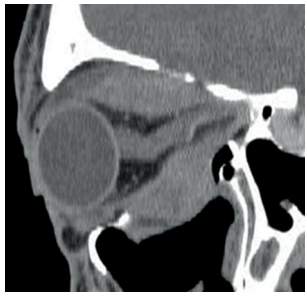

Sagitální řez se znázorněním rozšířeným horním a dolním přímým svalem

Transverzální řez znázorňující prosáklý dolní přímý sval vlevo v T2 obraze

## Ostatní grafické metody

Mezi méně známá a v běžné praxi rutinně neužívaná grafická vyšetření patří orbitální octreotidová scintigrafie a pozitronová emisní tomografie. Octreoscan pracuje na principu zvýšené exprese somatostatinových receptorů na orbitálních fibroblastech u pacientů s EO ve srovnání se zdravou populací (16). Při tomto vyšetření dochází k většímu vychytávání octreotidu u pacientů s vyšší aktivitou onemocnění (17, 18, 19). Dnes se využívá v tomto módu vyšetření pro nižší radiační zátěž a lepší cenu $^{99m}$Tc-P829. V rozšíření této metody ale brání zejména fakt, že vyšetření je značně nespecifické. K vychytávání octreotidu dochází také při ostatních zánětech očnice stejně jako u lymfomu či meningeomu (19). Vyšetření octreotidovou scintigrafií má zatím pouze výzkumný potenciál s možností dobře monitorovat aktivitu prokázané EO.

K podpoření diagnózy EO lze použít také 2-deoxy-2-fluoro-D-glukóza pozitronovou emisní tomografii, která je jinak obvykle užívána k monitoraci zánětlivých procesů hlavy v rozsahu od osteomyelitidy až po nitrolební abscesy.

## DISKUZE

Existuje mnoho názorů na použití vhodné zobrazovací metody pro diagnostiku a sledování EO. Některá, zejména zahraniční pracoviště považují sonografii očnice v oblasti EO za okrajovou. Naše zkušenost s použitím sonografie je jiná. Domníváme se, že zásadní při sledování vývoje choroby na sonografii je erudice a zkušenost sonografisty s nálezy v očnici při EO. Velmi důležité je také, aby byla opakovaná sonografie prováděna

u pacienta jedním lékařem. Výrazně se tak zvyšuje její reproduktibilita. Z počtu provedených sonografií na našem souboru a jeho poměru k ostatním zobrazovacím metodám jasně vyplývá, že sonografie se nám jako metoda ke sledování EO jednoznačně osvědčila a ve většině případů zcela dostačovala. Za nejvíce ceněnou vlastnost sonografie považujeme její neinvazivnost a zcela minimální zátěž pro pacienta. Mezi její další dobré vlastnosti patří možnost sledování průběhu vyšetření přímo v naší poradně s okamžitým srovnáním výsledku s klinickým nálezem a laboratoří. Za důležitý také považujeme komfort pacienta nejen z hlediska časového, neboť vyšetření provádíme hned na místě během oftalmologického a endokrinologického vyšetření. Ideálem ke sledování EO by byla MR s vynikající reproduktibilitou, dobrou možností měření tloušťky svalů a jejich struktury a prosáknutí při edému. Zátěží ale mohou být pohybové artefakty. Nutné je také diskutovat existenci pacientů kontraindikovaných k vyšetření na MR pro kardiostimulátor či kov přítomný v těle. Tato omezení při sonografii nebo CT zcela odpadá. Dalším, pro řadu pacientů nepříznivým momentem při CT a MR, je vlastní provedení vyšetření s obavou z klaustrofobie a nepříjemný hluk provozu MR, který může pacientům způsobovat značný stres. Neposledním nepříznivým faktem použití MR je cena tohoto vyšetření, která znemožňuje využití MR jako vyšetření ke sledování vývoje choroby s nutností opakování grafického vyšetření v některých případech i několikrát za rok. V případech těžkého postižení tkání očnice během EO je ale MR metodou volby, neboť umožňuje také nahlédnout na poměry v hrotu očnice a eventuální útlak zrakového nervu v očnici. V případech hrozících poškozením zraku indikujeme grafické vyšetření zaměřené na hrot očnice. Vyhodnocení nálezu na CT nebo MR, klinického vyšetření a zrakových funkcí včetně posouzení zorného pole se někdy rozhodujeme nad indikací dekomprese očnice. Je třeba připomenout, že pokud uvažujeme o dekompresi očnice pro hrozící riziko útlaku struktur, je o něco výhodnější provedení CT. Na CT spolehlivěji odečteme kostní struktury a lépe se bude plánovat chirurgická intervence. CT běžně indikujeme v případě rizika tumorózní či jiné zánětlivé infiltrace očnice, která by ale mohla na sonografii uniknout. Při vstupním vyšetření pacientů doplňuje grafické vyšetření očnice u všech pacientů, i přes klinicky evidentní známky EO.

## ZÁVĚR

Zobrazovací metody mají v oblasti orbitálních chorob nezastupitelnou úlohu. Je-li nález evidentním obrazem EO, provádíme sonografii okohybných svalů. Ultrazvuk pak zastává nejen úlohu v potvrzení diagnózy, ale umožňuje nám v intervalech sledovat a dokumentovat vývoj choroby. Nález na svalech se na sonu mění s aktivitou onemocnění a společně s klinickým hodnocením průběhu onemocnění jsme tak schopni lépe plánovat a řídit terapii. Sonografie také dokáže odlišit hyperechogenní fibrotizované svaly, které bývají známkou proběhlé, již méně aktivní nebo prakticky vyhaslé EO. Tato informace je důležitá pro možnost pokračování a volbě další péče o pacienta. V této fázi je již možné provádět chirurgické výkony na svalech a víčkách a naopak přerušit léčbu kortikoidy, které by v případě málo aktivní nebo vyhaslé EO měly již jen zanedbatelný efekt. Vzhledem k počtu provedených sonografických vyšetření a jejich poměru k výrazně méně často indikovaným

ostatním grafickým vyšetřením v našem souboru považujeme sonografii okohybných svalů za suverénní metodu vhodnou ke sledování vývoje EO s omezením v případech uvedených výše. CT vyšetření indikujeme v případě sporného klinického nálezu, který připouští jinou etiologii obtíží. MR ponecháváme pro případy, kde jde nejen o zpřehlednění celého prostoru orbity, ale zejména tam, kde se nám nedaří sonograficky dobře odečíst nález na svalech a míru jejich postižení. Posouzení nálezu na grafických vyšetřeních očnice společně s klinickým obrazem a dalšími podpůrnými vyšetřeními jsou správnou cestou v diferenciálně diagnostické rozvaze o postižení orbity a mají zásadní potenciál informovat nás o aktivitě i závažnosti možné probíhající EO. Každá grafická metoda má tedy v oblasti endokrinní orbitopatie své opodstatněné místo. Na základě výše uvedených informací se domníváme, že nejlepší grafickou metodou je ta, která v danou dobu a v konkrétním případě pacienta zobrazí s nejmenší možnou zátěží to, co potřebujeme vidět a znát k dalšímu plánování terapie.

## SOUHRN

Endokrinní orbitopatie je nejčastější onemocnění postihující očnici (1). Grafická vyšetření očnice mají pro diagnostiku a posouzení stavu endokrinní orbitopatie /EO/ zásadní význam. I přes velmi typické projevy tohoto onemocnění je vždy třeba se ujistit, zda není zdrojem klinického nálezu jiná patologie. Právě zobrazovací vyšetření mohou dobře odlišit někdy méně očekávané příčiny nálezu. Klíčovou úlohu ale hrají zobrazovací vyšetření také v průběhu onemocnění. Sledování vývoje pomocí zobrazovacích metod umožňuje přehled o aktivitě, rozsahu a závažnosti postižení tkání očnice. Posouzením nálezu na grafických vyšetřeních a korelací s klinickým nálezem snadněji volíme vhodný terapeutický postup. Mezi nejpoužívanější zobrazovací metody očnice při EO patří computerová tomografie /CT/, magnetická rezonance /MR/ a ultrazvuk. Nepříliš rozšířené techniky zobrazení jsou orbitální octreotidová scintigrafie a pozitronová emisní tomografie. Volba zobrazovací metody velmi záleží na klinickém nálezu a době sledování pacienta. Zásadní otázkou je, co od zobrazovacího vyšetření očekáváme. V případě, že se u pacienta objeví exoftalmus nejasné etiologie zejména pak jednostranný, bude zásadní prohlédnout také hrot očnice a ve většině zdravotnických zařízení bude metodou volby CT, které je dnes na našem území všeobecně dostupné. Podobný účel bez radiační zátěže pacienta splní MR, ale za předpokladu menší dosažitelnosti, delší čekací doby a vyšší ceny. Ultrazvuk je vhodnou metodou v případě sledování aktivity již prokázané či klinicky evidentní EO. Uvádíme použití grafických metod v diferenciální diagnostice EO, jejich korelaci s klinickým nálezem a upozorňujeme na výhody ale i nedostatky používaných metod. V tomto sdělení prezentujeme indikační kritéria použití jednotlivých grafických metod při EO na souboru 130 pacientů vyšetřených v poradně pro onemocnění EO FN Plzeň.

## *Imaging methods of the orbit in differential diagnosis and following of thyroid associated orbitopathy*


SUMMARY

Thyroid associated orbitopathy is the most common disease of the orbit (1). The imaging methods play an essential role in TAO diagnostics. Despite of very typical demonstration of this disease, it is always necessary to make sure, if it is not the other pathology, what causes the clinical picture. With the help of imaging methods sometimes less expected causes of the clinical picture could be distinguished. Imaging methods play also key role in monitoring of course of thyroid associated orbitopathy. Monitoring of the process with the help of the imaging methods let us to know about activity, extention and involvment severity of the orbital tissues. A comparison of the graphical examination with the clinical finding allows us to choose the right terapeutic plan. Computer tomography /CT/, magnetic resonance /MR/ and ultrasound belong to mostly used graphical examination. Octreotide scintigraphy and pozitron emission tomography are not very enhanced techniques. The choice of imaging technique depends on clinical picture and on the time of observation of the patient. The basic question is what we expect from the graphical exam. In the case we observe proptosis of unknown etiology, in particular unilateral, it is essential to check over the apex of the orbit differential diagnosis, corelation with clinical picture and we advert to advantages but also disadvantages of the imaging methods. In this paper we present the indication criteria for use of the imaging methods on cohort of 130 patients treated in our centre for TAO. In most hospitals in this case would be CT the imaging method of the choice. It is available in the majority of the hospitals in our country. MRI will do the same job without any radiation burden,but with lower availability, longer waiting period and higher price. Ultrasound is the right choice in the case of monitoring the activity of already proven thyroid associated orbitopathy or clinicaly evident TAO. We introduce imaging methods use in differential diagnosis, corelation with clinical picture and we advert to advantages but also disadvantages of the imaging methods. In this paper we present the indication criteria for use of the imaging methods on cohort of 130 patients treated in our centre for TAO.


LITERATURA


1. Rootman J. A.: Multidisciplinary Approach. Hagerstown: Lippincott Williams and Wilkins; 2003. Diseases of the Orbit. – 2. Bartley G. B., Fatourechi V., Kadrmas E. F. et al.: The incidence of Graves' ophthalmopathy in Olmsted County, Minnesota. Am. J. Ophthalmol. 120, 1995: 511–7. – 3. Wiersinga W. M., Kahaly G. J., Pitz S.: Orbital Imaging. Graves' orbitopathy A multidisciplinary approach. Basel: Karger, 2007. – 4. Karhanová M., Kalitová J.: Endokrinní orbitopatie z pohledu oftalmologa. Med. Praxi 10, 2013: 68–71. – 5. Byrne S. F.: Standardized echography of the eye and orbit. Neuroradiol. 28, 1986: 618–40. – 6. Nakase Y., Osanai T., Yoshikawa K. et al.: Color Doppler imaging of orbital venous flow in dysthyroid optic neuropathy. Jpn Ophthalmol. 38, 1994: 80–6. – 7. Bennin H., Lieb W., Kahaly G. et al.: Farbduplexsonographische Befunde bei Patienten mit endokriner Orbitopathie. Ophthalmol. 91, 1994: 20–5. – 8. Alp M. N., Ozgen A., Can I. et al.: Colour Doppler imaging of

the orbital vasculature in Graves' disease with computed tomographic correlation. Br. J. Opthalmol. 84, 2000: 1027–30. – 9. Somer D., Özkan S. B., Özdemir H. et al.: Colour doppler imaging of superior ophalmic vein in thyroid-associated eye dieseasse. Jpn J. Ophthalmol. 46, 2002: 341–45. – 10. Polito E., Leccisotti A.: MRI in Graves' opthalmopathy: recognition of enlarged muscles and prediction of steroid response. Ophthalmol. 209, 1995: 182–6. – 11. Hosten N., Sander V., Cordes M. et al.: Graves' ophthalmopathy: MR imaging of the orbits. Radiol. 172, 1989: 759–62. – 12. Hiromatsu Y., Kojima K., Ishisaka N. et al.: Role of magnetic resonance imaging in thyroid-associated ophthalmopathy: its predictive value for therapeutic outcome on immunosuppressive therapy. Thyroid 2, 1992: 299–305. – 13. Just M., Kahaly G., Higer H. P. et al.: Graves' ophthalmopathy: role of MR imaging in radiation therapy. Radiol. 179, 1991: 187–90. – 14. Ohnishi T., Noguchi S., Murakami N. et al.: Extraocular muscles in Graves' ophthalmopathy: usefulness of T2 relaxation time measurements. Radiol. 190, 1994: 857–62. – 15. Silaire I., Ravel A., Dalens H. et al.: Graves' ophthalmopathy: usefulness of T2 weighted muscle signal intensity. J. Radiol. 84, 2003: 130–142. – 16. Pasqualli D., Vassalo P., Esposito D. et al.: Somatostatin receptor gene expression and inhibitory effects of octreotide on primary cultures of orbital fibroblasts from Graves' ophthalmopathy. J. Mol. Endocrinol. 25, 2000: 63–71. – 17. Postema R. T. E., Krenning E. P., Wijngaarde R. et al.: Octreotide scintigraphy in thyroisal and orbital Graves' disease: a parameter for disease activity? J. Clin. Endocrinol. Metabol. 79, 1994: 1845–1851. – 18. Kahaly G., Diaz M., Hahn K. et al.: Indium-111-pentreotide scintigraphy in Graves' ophthalmopathy. J. Nucl. Med. 36, 1995: 550–4. – 19. Durak I., Durak H., Ergin M. et al.: Somatostatin receptors in the orbit. Clin. Nucl. Med. 20, 1995: 237–242.

Adresa autora: Z. K., Alej Svobody 80, 304 60 Plzeň

Plzeň. lék. Sborn., 82, 2016: 123–128

# LUMBÁLNÍ SYMPATEKTOMIE – PŘEHLED A KAZUISTIKA

Z. Bečvářová

Chirurgické oddělení, Mulačova nemocnice, Plzeň

Lumbální sympatektomie je jedním z miniinvazivních výkonů v cévní chirurgii. Během tohoto výkonu se odstraňuje paravertebrální sympatický provazec včetně příslušných ganglií a cílem je dosažení sympatické denervace dolních končetin. Přerušení sympatického provazce v rozsahu ganglií 2–3, popř. 4, vede především ke zvýšení průtoku krve stejnostrannou končetinou. Oboustranné, někdy i jednostranné odstranění prvního lumbálního ganglia vede u mužů k retrográdní ejakulaci, proto se pro úplnou sympatickou denervaci dolní končetiny provádí odstranění ganglií L2–L4 a ganglion L1 se ponechává, což je dostačující výkon. Účinek bederní sympatektomie se projeví snížením vasokonstrikce s následnou maximální dilatací kožních arteriol, otevřením přirozených arteriovenózních zkratů a zvýšením klidového průtoku v kůži, podkoží a kostech přibližně o 100–200 %. To často příznivě ovlivňuje hojení kožních defektů, popř. vede i ke zmenšení klidových bolestí (1). Tento efekt je největší u končetin s normálním tepenným zásobením, výrazně klesá s rozsahem obliterujícího postižení a je maximálně soustředěn na kožní kryt periferie. Svalový průtok, který je podřízen metabolické regulaci, zůstává po sympatektomii při obliteracích neovlivněn, a proto obvykle nedochází ke zlepšení klaudikačních potíží (2). Do určité meze se zvýšením průtoku zvyšuje i tlak centrálně od uzávěrů, což napomáhá rozvinutí kolaterálního řečiště. Na zvýšení průtoku končetinou se v určité míře podílí otevření arteriovenózních zkratů, které se obvykle do 7–10 dnů po výkonu opět uzavírají. Tím dochází opět k pozvolnému snižování průtoku, což je podmíněno i postupným částečným návratem vazokonstrikce. Přesto ale zůstává průtok dlouhodobě zřetelně zvýšen. Denervační rozsah po bederní sympatektomii se týká zejména bércového řečiště, proto je vhodná hlavně k léčbě onemocnění tepen v této lokalitě. Spadá sem obliterující postižení tepen distálně od tříselného vazu. Při samotném postižení břišní aorty nebo pánevních tepen je bederní sympatektomie neúčinná (3). Z cévního hlediska bývá bederní sympatektomie obvykle indikována v návaznosti na paliativní rekonstrukční výkon v aortoiliacké oblasti při dalších infrainguinálních uzávěrech s cílem rozšíření kolaterálního řečiště. Sem spadají pacienti se současných postižením aortoiliakálního a femorálního úseku, u nichž je tato paliativní pánevní rekonstrukce indikována. Pacienti s postižením stehenních, podkolenních nebo bércových tepen jsou indikovaní k příslušné cévní rekonstrukci. Sympatektomie je u těchto pacientů indikována s cílem zajistit zvýšení průtoku uskutečněnou rekonstrukcí. Dále může být indikována jako samostatný výkon. To nastává u pacientů s krátkými

klaudikačními intervaly, klidovými bolestmi nebo nevelkými trofickými defekty, kde postižení výtokového řečiště nedovoluje rekonstrukci (4, 5). Další indikací může být i hyperhidróza (6–8), která u cévních postižení zvyšuje pocit studených nohou. Relativní indikací jsou negenerativní onemocnění menších tepen periferie a vazospastického Raynaudova syndromu (9). Sympatektomie se dále osvědčila u nemocných s neurovaskulárními problémy nohy po omrzlinách (10). Indikace u diabetiků jsou sporné. Zde totiž samotné základní onemocnění ve svém průběhu způsobí „autosympatektomii". Zvažuje se u pacientů, kteří mají velké klidové bolesti nebo u nich hrozí vysoká amputace končetiny pro ischemickou gangrénu. Zde lze v krajním případě indikovat lumbální sympatektomi (11, 12). Dále k žádané vazodilataci nedochází u tepen středního a drobného průsvitu postižených mediokalcinózou. Vzácnou indikací sympatektomie jsou periferní embolizace a úrazy tepen. Relativní kontraindikací je současný lymfatický edém, který se může po sympatektomii zhoršit. Bederní sympatektomii lze provést několika způsoby. Nejjednodušším způsobem, který je zároveň i testem, podle kterého lze rovnou i odhadnout výsledek ev. následného radikální řešení, je blok bederního sympatiku. Tato metoda, která pomáhá správné indikaci, se provádí jednou nebo několika jehlami dle možností cíleně injikuje ke gangliím L2–L4 lokální anestetikum. Účinek toho bloku trvá několik hodin. Chirurgická sympatektomie je přístupem klasickým, kdy se po proniknutí do retroperitonea a k sympatickému provazci tento provazec uvolňuje, přestřihne pod prvním gangliem, kaudálně se odstřihne co nejdále, až v místě, kde se začíná větvit. Chemická sympatektomie je v dnešní době metodou volby. Jejím cílem je definitivní vyřazení sympatiku. Obvykle pod CT kontrolou se zavedou jehly přímo ke gangliím L2–L4 (13) a injikuje se zhruba 3–5 ml fenolu nebo alkoholu za přítomnosti např. Lomeronu, což je kontrastní látka obsahující jód, blokující rentgenové paprsky (14–16). Další možnou metodou je laparoskopická lumbální sympatektomie, která je formou vyřazení sympatiku v podstatě velmi podobná sympatektomii provedenou klasickým přístupem. Nejčastější komplikací bederní sympatektomie jsou postsympatické neuralgie. Jsou přičítány neuritis n. genitofemoralis. Toto může nastat jak při klasické, tak při chemické sympatektomii. Tyto potíže vznikají náhle nebo i postupně zhruba 5–10. den po výkonu, přetrvávají několik týdnů, někdy i několik měsíců a pak definitivně ustupují. Zhoršují se v noci. Bolesti a hyperestézie jsou lokalizované na laterální straně kyčlí a přechází i do třísel a stehen. Léčba je symptomatická. Vzácně dochází ke vzniku paradoxní ischemie či gangrény druhostranné končetiny (17). Její příčinou jsou nejspíše periferní embolizace z uvolněných aterosklerotických hmot z aorty a pánevních tepen v důsledku nešetrné operační techniky. Specifické komplikace má sympatektomie chemická. Vznikají v důsledku nepřesné aplikace či většího množství fenolu či alkoholu. Zde kromě poškození n. genitofemoralis může dojít k závažné nekróze části močovodu, která může skončit až nefrektomií.

## KAZUISTIKA

Pacientka V. K., narozena r. 1948, diabetička, hypertonička, vertebropatka po opakovaných operacích bederní páteře, s ischemickou chorobou dolních končetin, přišla do cévní poradny pro klaudikační interval kolem 20 m, bez nočních klidových bolestí Provedené angiografického vyšetření prokázalo uzávěr a. femoralis superficialis a truncus tibiofibularis vpravo. Pacientka byla objednána k provedení lumbální chemické sympatektomie vpravo, která byla po předoperační přípravě provedena za CT navigace, kdy z dorsálního přístupu v úrovni L3/4, v lokální anestezii 10 ml Mesokainu byla zavedena jehla k truncus sympathicus. Pozice hrotu jehly byla ověřena kontrolním scanem. Poté proběhla aplikace směsi 5 ml 0,5% Marcainu a 1 ml Lomeronu. Byl proveden další kontrolní scan pro ozřejmění rozložení směsi, dále bylo aplikováno 7 ml 99% ethylalkoholu. Výkon proběhl bez komplikací. Po výkonu u pacientky vznikla hypestezie v obl. pravého stehna proximolaterálně, jinak ale byla bez potíží. Na první kontrole po dimisi udávala, že hypestezie P stehna mírně ustupují. Po týdnu od kontroly pacientka přišla pro pálivou bolest v pravém třísle, proximálního stehna a pravého podbřišku. Sloužícím lékařem byl konzultován neurolog, se závěrem iritace L3. O 3 dny později byla pacientka přijata k hospitalizaci na neurologické oddělení pro bolest pravé poloviny těla – pravé poloviny zad od úrovně lopatek až k bedrům, dále pravého kyčelního kloubu, pravého třísla, ventrální proximální 1/3 pravého stehna a pravé poloviny břicha. Bylo provedené CT břicha a pánve závěrem výrazné nekrotické léze v průběhu pravého m. psoas major a v oblasti stěny jejuna, kde byly kolekce tekutiny. Patologická léze v průběhu pravého psoatu se částečně chovala expanzivně a tlačila na dolní dutou žílu a nejspíše i na průběh pravého ureteru. Dále byla popsána hypotonie dutého systému pravé ledviny s v. s. počátečními zánětlivými změnami. Laboratorně došlo k elevaci zánětlivých parametrů (leukocytóza, CRP 170). Byla nasazena ATB a domluven překlad na chirurgické oddělení. Pacientka zde byla v průběhu hospitalizace bez větších potíží, afebrilní, břicho nebolestivé, defekace a mikce bez potíží, bez hematurie, laboratoř postupně nezánětlivá, přetrvávala zbytková bolestivost pravého třísla. Pro podezření na poškození pravého ureteru byla provedena vylučovací urografie, kde popsána vpravo dilatace kalichů a pánvičky při v. s. vrozeně vyšším odstupu pravého močovodu, pravý ureter nebyl zachycen. Na kontrolním CT břicha byly popsány přetrvávající útvary charakteru abscesů, které se lehce zvětšily, dále trvaly tlakové změny na dolní dutou žílu, v těsném kontaktu byl zřejmě i pravý ureter. Urologem bylo indikováno kontrolní USG vyšetření s odstupem. Pro trvající podezření na poškození ureteru byla provedena punkce kolekce tekutiny v obl. m. psoas major vpravo pod CT kontrolou. Tato tekutina byla čirá a chemicky měla charakter moče, proto pacientka přeložena na urologickou kliniku, kde jí byla provedena stentáž pravého močovodu k jeho zhojení. Poté byla pacientka přeložena zpět na chirurgické oddělení. Zde byl na dalším kontrolním CT břicha patrný pig-tail v pravém močovodu, pravý m. psoas major bez kolekce tekutiny, bez další extravazace tekutiny. Pacientka v průběhu léčena cílenou ATB terapií. Po dimisi dále v péči urologa, plánovaná výměna nebo extrakce stentu 7/2016 po kontrolní ureteroskopii s nástřikem kontrastní látkou.

## DISKUZE

U pacientky byl proveden standardní výkon lumbální chemické sympatektomie pro ischemickou chorobu dolních končetin. Samotný výkon proběhl bez komplikací, nicméně následně byl komplikován infektem s tvorbou abscesů v m. psoas major vpravo a nekrosou pravého ureteru s únikem moči do peritoneální dutiny s nutností urologického výkonu formou stentáže ureteru. Jedná se o vzácnou komplikaci, na kterou je však nutné pomýšlet, zejména při výskytu parestézií.

## SOUHRN

Lumbální sympatektomie je jedním z miniinvazivních výkonů v cévní chirurgii. Během tohoto výkonu se odstraňuje paravertebrální sympatický provazec včetně příslušných ganglií a cílem je dosažení sympatické denervace dolních končetin. Účinek bederní sympatektomie se projeví snížením vasokonstrikce s následnou maximální dilatací kožních arteriol a otevřením přirozených arteriovenózních zkratů, což často příznivě ovlivňuje hojení kožních defektů, případně vede i ke zmenšení klidových bolestí. Denervační rozsah po bederní sympatektomii se týká zejména bércového řečiště. Z cévního hlediska může být bederní sympatektomie indikována v návaznosti na paliativní rekonstrukční výkon s cílem rozšíření kolaterálního řečiště, nebo může být indikována jako samostatný výkon u pacientů, kde postižení výtokového řečiště nedovoluje chirurgickou rekonstrukci. Mezi další indikace patří hyperhidróza, Raynaudův syndrom a neurovaskulární problémy po omrzlinách. Indikace u diabetiků jsou sporné. Bederní sympatektomii lze provést několika způsoby. Nejjednodušším způsobem, je blok bederního sympatiku, další možností je bederní sympatektomie klasickým přístupem či laparoskopicky. V dnešní době je metodou volby chemická sympatektomie. Nejčastější komplikací bederní sympatektomie jsou postsympatektomiické neuralgie, vzácně dochází ke vzniku paradoxní ischemie druhostranné končetiny. Při chemické sympatektomii v důsledku nepřesné aplikace či většího množství fenolu či alkoholu může kromě poškození n. genitofemoralis dojít k závažné nekróze části močovodu. V kazuistice diskutujeme případ 68leté ženy, u které byl proveden standardní výkon lumbální chemické sympatektomie pro ischemickou chorobu dolních končetin. Samotný výkon proběhl bez komplikací, nicméně následně byl komplikován nekrózou pravého ureteru s únikem moči do peritoneální dutiny s nutností urologického výkonu formou stentáže ureteru. Jedná se o vzácnou komplikaci, na kterou je však nutné pomýšlet, zejména při výskytu parestézií.

## *Lumbar sympathectomy – overview and case report*


SUMMARY

Lumbar sympathectomy is a minimally-invasive procedure used in vascular surgery. Purpose of this procedure is sympathetic denervation of lower limbs, which is achieved by removal of paravertebral sympathetic chain along with relevant ganglia. Lumbar sympathectomy induces decrease of vasoconstriction and subsequent maximal dilation of cutaneous arterioles and opening of arteriovenous shunts. These changes support healing of cutaneous defects and may moderate rest pain in the lower limbs. Lumbar sympathectomy influences particularly shank vessels. It can be indicated as an additional procedure to a palliative reconstructive surgery or as a primary procedure if reconstructive surgery is not practicable. The other indications are as follows: hyperhidrosis, Raynaud's phenomenon and neuromuscular complications of frostbite. Effect of lumbar sympathectomy in diabetic lower limb ischemia is controversial. Lumbar sympathectomy can be proceeded using different methods. The simplest method is a lumbar sympathetic block. The next approach is a surgical laparotomic or laparoscopic sympathectomy. Nowadays, however, chemical sympathectomy is considered a method of choice. Most frequent complication of lumbar sympathectomy is post-sympathectomy neuralgia. Uncommonly, paradoxical ischemia of the contra lateral lower extremity can occur. In chemical sympathectomy, imprecise application or use of excess volume of phenol or alcohol can damage genitofemoral nerve or a severe necrosis of the ureter. In the case report, we present a 68-year-old woman suffering from ischemic disease of the lower extremities who underwent a standard procedure of chemical lumbar sympathectomy. The procedure itself passed without any complications but belatedly, necrosis of the right ureter with urine leakage into peritoneal cavity occured. This is a quite uncommon complication that must be kept in mind of a surgeon especially if paresthesia occurs after surgery.


LITERATURA


1. Cross F. W., Cotton L. T.: Chemical lumbar sympathectomy for ischemic rest pain: a randomised, prospective controlled clinical trial. Am. J. Surg. 150, 1985: 341–345. – 2. Cross F. W.: Lumbar sympathectomy 7 (2), Cardiovasc. Surg. 1999: 151–4. – 3. Wechsler R., Frank E., Halpern E. et al.: Percutaneous Lumbar Sympathetic Plexus Catheter Placement for Short and Long-Term Pain Relief: CT Techniques and Results. Comp Assist Tom. 22, 1998: 518–523. – 4. Ajit M. K., Eyers P. S. et al.: Lumbar chemical sympathectomy in peripheral vascular disease: does it still have a role. Chemical lumbar sympathectomy in patients with severe lower limb ischaemia. Int. J. Surg. 7, 2009: 145–9. – 5. Alexander J. P.: Ulster Med. J.: Int. J. Surg. 7, 2009: 145–9. Doi: 10.1016/j.jsu.2009.01.004. Epub 2009 Jan 27, 1994 October, 63 (2): 137–143. – 6. Liu Y., Yang J., Liu J. et al.: Surgical treatment of primary palmar hyperhidrosis: a prospective randomized study comparing T3 and T4 sympathicotomy. Cardiothorac. Surg. 35, 2009: 398–402. – 7. Kim W. O., Yoon K. B., Kil H. K. et al.: Chemical Lumbar Sympathetic Block in the Treament of Plantar Hyperhydrosis: a study of 69 patients. Dermatol. Surg. 34. 2008: 1340–45. – 8. Rieger R., Pedevilla S., Pochlauer S.: Endoscopic Lumbar Sympathectomy for Plantar Hyperhydrosis. Br. J. Surg. 96, 2009: 1422–28. – 9. Maga P., Kuzdzał .J, Nizankowski R. et al.: Long-term effects of thoracic sympathectomy on microcirculation in the hands of patients with primary Raynaud disease. Thorac Cardiovasc.

Surg. 133, 2007: 1428–33. – 10. Harris B., Shumacker jr., J. W. Kilman et al.: Sympathectomy in the Treatment of Frostbite Arch. Surg. 89, 1964: 575–584. – 11. Fejfarová V., Jirkovská A.: Syndrom diabetické nohy – z pohledu diabetologa. Čes-slov. Derm., 84, 2009: 242–250. – 12. DaValle M. J., Baumann F. G., Mintzer R. et al.: Limited success of lumbar sympathectomy in the prevention of ischemic limb loss in diabetic patients. Surg. Gynecol. Obstet. 152, 1981: 784–8. – 13. Sanderson A. R.: Chemical lumbar sympathectomy with radiological assessment. Coll Surg. Engl. 63, 1981: 420–422. – 14. Tay V. K. L., Fitridge R., Tie M. L.: Computed tomography fluoroscopy guided chemical lumbar sympathectomy: simple, safe and effective. Australas Radiol. 46, 2002: 163–6. – 15. Fyfe T., Quin R. O.: Phenol sympathectomy in the treatment of intermittent claudication: a controlled clinical trial. Br. J. Surg. 62, 1975: 68–71. – 16. Rosen R., Miller D., Imparato A. et al.: Percutaneous Phenol Sympathectomy in Advanced Vascular Disease. AJR 141, 1983: 597–600. – 17. Balas P., Plessas S., Segditsas T. et al.: Post lumbar sympathectomy gangrene. Angiology. 21, 1970: 552–6.

Adresa autorky: Z. B., Dvořákova 17, 301 00 Plzeň

Plzeň. lék. Sborn., 82, 2016: 129–135

# PRIMÁRNÍ GASTROINTESTINÁLNÍ LYMFOMY – CHIRURGICKÉ KOMPLIKACE. PŘEHLED A KAZUISTIKA

Z. Bečvářová[1], J. Voller[2]

[1]Chirurgické oddělení, Mulačova nemocnice Plzeň, [2]Ústav patologické fyziologie LF UK v Plzni

Většina non-hodgkinských lymfomů (NHL) vzniká v lymfatických uzlinách či jiných lymfatických orgánech jako je slezina, Waldayerův okruh a tymus. Postižení tzv. extranodálních orgánů je běžné v rámci generalizace choroby, nicméně podstatná část, až jedna čtvrtina NHL v těchto orgánech vniká, a tyto formy jsou označovány jako primární extranodální NHL (1). Primární gastrointestinální lymfomy (PGIL) tvoří nejfrekventovanější skupinu extranodálních lymfomů, udává se 5–20 %, a představují 1–4 % všech malignit gastrointestinálního traktu. Dále mohou primární extranodální lymfomy postihovat kůži, centrální nervový systém, slinné žlázy, kosti, plíce, ledviny, játra či genitourinární systém (2, 3, 4). Podle Dawsonových kriterií lze jako PGIL označit lymfomy, které v době diagnózy postihují pouze zažívací trakt a přilehlé lymfatické uzliny, není přítomná periferní lymfadenopatie, nejsou postiženy mediastinální lymfatické uzliny, je normální celkové množství a diferenciální rozpočet bílých krvinek, nejsou infiltrována játra a slezina a onemocnění negeneralizuje 3 měsíců od stanovení diagnózy (5). Nejčastějším místem výskytu PGIL je žaludek (přibližně dvě třetiny všech případů), dalšími relativně častými lokalitami jsou tenké střevo, u tlustého střeva bývá postižena zejména ileocekální oblast a rektum. Naopak v jícnu se vyskytuje méně než 1 % PGIL (6, 7). Histopatologicky jde o heterogenní skupinu a naprostou většinu PGIL tvoří NHL z B buněk. T buněčné NHL jsou vzácné. V různých etážích GIT se přitom některé typy NHL vyskytují s větší frekvencí. V žaludku jde o lymfomy typu MALT a difúzní velkobuněčný B lymfom (DLBCL), v terminálním ileu, jejunu a tračníku se častěji vyskytuje lymfom z plášťových buněk, v duodenu folikulární lymfom. V jejunu se rovněž relativně častěji vyskytuje T lymfom asociovaný s enteropatií (enteropathy-associated T-cell lymphoma, EATL). U MALT lymfomů a folikulárních lymfomů se relativně častěji vyskytuje multifokální postižení gastrointestinálního traktu (8, 9, 10). V patogenezi gastrointestinálních lymfomů se uplatňují některé rizikové faktory, jako infekce Helicobacter pylor, viry HIV, EBV, HBV, celiakie, idiopatické střevní záněty a imunosuprese (8, 11). Průběh onemocnění, terapie a prognóza je závislá na lokalizaci a histopatologickém typu lymfomu. Například MALT lymfom může kompletně regredovat po antibiotické eradikaci Helicobacter. Pylori, zatímco u DLBCL se jedná o lymfom vysoké malignity (12–15).

## LÉČBA PGIL

Možností léčby je vzhledem k charakteristice PGIL několik. Obecně lze říci, že metoda, která je v rámci terapie PGIL zvolena, záleží na lokalizaci a pokročilosti onemocnění a na zdravotním stavu pacienta. Léčebné metody mají srovnatelné výsledky a mohou se mezi sebou kombinovat. Patří mezi ně chemoterapie, radioterapie u radiosensitivních lymfomů a vzhledem k povaze PGIL zde přichází do úvahy, na rozdíl od uzlinových lymfomů, chirurgické odstranění postiženého orgánu. Chirurgické řešení se vzhledem k rozvoji nových možností účinné systémové chemoterapie a biologické léčby dostává do pozadí a operační výkon je nejčastěji indikován pro některé komplikace související s pokročilostí vlastního lymfomu nebo v souvislosti s agresivní protinádorovu terapií. V některých případech je možnost využití antibiotické terapie s cílem eradikovat helicobacter pylori. Toto je možné u typu MALT, který zůstává většinou dlouho lokalizován v místě vzniku a bývá závislý na přítomnosti HP. Eradikace helicobacter pylori v rámci terapie MALT je vysoce úspěšná metoda a zdaří se u více než 90 % pacientů (16, 17). U agresivních lymfomů GIT je metodou volby chemoterapie, a to i v lokalizovaných stadiích onemocnění. Je ji možné podat také v případě selhání antibiotické terapie u pacientů s MALT lymfomem. Dále je možné ji kombinovat s radioterapií. Výhodou této kombinované terapie u primárního gastrického lymfomu je zachování žaludku, eliminace operačního rizika a dlouhodobých následků gastrektomie. Novější studie prokázaly, že chemoterapie s následnou radioterapií je stejně účinná jako operační léčba (18–21). Samotná chirurgická terapie byla ještě nedávno tradiční léčbou. V souvislosti s rozvojem CT a PET/CT vyšetření došlo k výraznému omezení některých indikací k chirurgické revizi pro diagnosticko-stagingové účely (22, 23). Je metodou lokoregionální, stejně jako radioterapie. Účinnost obou těchto léčebných modalit je srovnatelná. Velkou výhodou operačního řešení je možnost radikálního odstranění celého nádoru. Dalším přínosem je možnost stanovení přesné patologické diagnózy. Staging onemocnění pomocí vyšetření resekátu je přesnější, než umožňuje endoskopické a CT vyšetření. Další výhodou při chirurgickém odstranění nádoru je v podstatě eliminace možných komplikací, jako je závažné krvácení nebo perforace. Samotná chirurgická léčba bez další adjuvantní terapie je možná pouze v případě, že nádor neprorůstá hluboko do stěny žaludku či střeva a není postižena seróza, tam, kde nejsou postiženy okolní uzliny a kde jsou histologicky negativní okraje resekátu (24, 25). Naproti tomu nevýhodou chirurgické terapie je to, že úplná resekabilita nádoru je možná asi jen v polovině případů, dále operační zátěž pacienta, pooperační komplikace a dlouhodobé následky spojené s odstraněním žaludku. Perioperační mortalita u primárních lymfomů žaludku činí 5–10 %. Významné pooperační komplikace lze očekávat u 15–20 % operovaných. Dlouhodobými následky gastrektomie mohou být chronické dyspeptické potíže, ztráta tělesné hmotnosti, malabsorpce některých živin, zejm. železa, vit. B12, vit. D, a vápníku. Odhaduje se, že celkový výskyt dlouhodobých následků gastrektomie činí až 20 %, přičemž 5 % má trvalé obtíže významně snižující kvalitu života a 1 % je v důsledku gastrektomie invalidizováno (18, 26, 27). Radioterapie je indikována spíše právě pro nevýhody operace. Přestože má chirurgie limitovanou roli v péči o pacienty s lymfomy, jsou situace a indikace, ve kterých je chirurgická operace zcela nezastupitelná. Problematiku indikace k chirurgickému výkonu

u pacientů s lymfomy můžeme rozdělit do 3 skupin. Diagnostické operace (exstirpace uzlin), dále operace pacientů s extranodálním lymfomem se solitárním orgánovým postižením a chirurgická léčba komplikací. Jednou z komplikací může být perforace GIT. Ke spontánní perforaci žaludku či střeva dochází vzácně, pokud ale k tomuto dojde, bývá mortalita vysoká. K perforaci dochází častěji v souvislosti s předchozím podáváním systémové chemoterapie a kortikoterapie. Někdy ani v místě perforace není lymfom histologicky nalezen. V těchto případech vzniká perforace nejspíše na podkladě transmurální ischemické vředové léze (žaludek, tenké střevo – nejčastěji jejunum). Klinicky se projevuje shodně jako u pacienta s perforací gastroduodenálního vředu, tedy ostrou bolestí, známkami lokální či difuzní peritonitidy, pneumoperitoneem na nativním snímku břicha. Vzhledem k základnímu onemocnění jsou u těchto pacientů preferovány jednodušší operační výkony. U perforace v oblasti gastroduodena je indikována sutura perforace a omentoplastika. Pokud je nádorová hmota v oblasti perforace, potom je indikována excize, ev. limitovaná resekce žaludku. Při výskytu perforace v oblasti tenkého střeva, je metodou volby resekce s primární anastomózou (28). Krvácení do GIT, jako komplikace lymfomu, má většinou charakter méně závažného krvácení, proto je terapie ve většině případů konzervativní. Krvácení vzniká nejčastěji buď jako komplikace terapie lymfomu, nebo jako první projev extranodálního lymfomu. Častěji dochází ke krvácení při gastrickém typu lymfomu. Lze ho diagnostikovat a léčit endoskopicky nebo angioembolizací. Krvácení je bráno jako negativní prognostický faktor (29). Mezi další komplikace patří také gastrosplenická píštěl. Je vzácná a vyskytuje se u gastrického nebo splenického typu lymfomu. Může vznikat při progresi onemocnění nebo naopak při rychlé regresi s cytolýzou lymfomových hmot po systémové chemoterapii. Klinicky se projevuje krvácením do GIT nebo rozvojem abscesu sleziny. Terapeutický postup je takový, že je nejprve třeba zastavit krvácení (embolizací a. lienalis), poté stabilizovat pacienta a operovat za 24–48 hodin. V případech, kdy je třeba provést urgentní chirurgický výkon, je indikována splenektomie s resekcí žaludku (30–32). Lymfomy GIT mohou dále způsobovat ileus. U lymfomů žaludku se ileus může rozvinout při obstrukci výtokové části žaludku. Většinou se objevuje až jako pozdní komplikace v souvislosti s následnou systémovou chemoterapií. Obstrukce výtokové části žaludku může být způsobena hojivými procesy, které vedou k fibrotizaci a jizvení v oblasti antra a pyloru. U většiny pacientů nelze již v době ileu histologicky prokázat přítomnost lymfomu. Klinicky se projevuje bolestí a tlakem v epigastriu, sytostí, zvracením po jídle. Diagnóza lze stanovit endoskopicky, což má za výhodu i možnost bioptické verifikace. Ileus vzniká nejčastěji u pacientů v průběhu podávání systémové chemoterapie. U těchto je indikováno zavedení nasogastrické sondy a kompenzovat nutriční stav. Při pozdějším rozvoji fibrotické stenózy lze zvážit gastroskopickou dilataci. Při průkazu lymfomu žaludku je indikována méně či více rozsáhlá resekce (subtotální či totální gastrektomie) (33, 34). Častěji než u gastrického typu lymfomu vzniká ileus u primárního intestinálního lymfomu. Obstrukce vzniká většinou progresí vlastního extranodálního lymfomu. Nejčastěji se vyskytuje v ileocekální oblasti, což je i oblast nejčastější lokalizace primárního intestinálního lymfomu. Má horší prognózu než gastrická forma. Klinicky má nespecifické příznaky, jako bolesti břicha, zvracení, zástava odchodu plynů. Terapií je zde radikální resekce tenkého střeva nebo pravostranná hemikolektomie s primární anastomózou. Pokud

pro pokročilejší nález nebo pro těžký stav pacienta nelze provést resekci, je indikován paliativní výkon.

## KAZUISTIKA

Pacientka O. P., narozena 1932, hypertonička, warfarinizována pro fibrilaci síní, pro st. p. stentáži tepny PDK, pro ICHDK se subakutním uzávěrem arteria poplitea a bércových tepen, po aspirační embolektomii a lokální trombolýze 2011, Leidenskou mutaci, dále po hysterektomii s adnexektomií, s divertikulosou esovitého tračníku, za poslední rok zhubla 10 kg a v poslední době se zvýšeně potila. Na chirurgickou ambulanci přišla v listopadu 2015 pro plynatost a intermitentní bolesti podbřišku. Pro nález v moči byla odeslána na urologii, kde jí byla po vyšetření nasazena ATB a pacientka byla odeslána do domácího ošetřování. Od začátku roku 2016 se objevilo zvracení, zácpa a křeče v břiše, pro které se opět dostavila na chirurgickou kliniku. Sonografické vyšetření odhalilo útvar v levém hypogastriu a nativní RTG břicha ojedinělé hladinky, bez známek ileu. Na základě těchto vyšetření byla pacientka přijata na interní oddělení, kde bylo provedeno vyšetření CT s následujícím závěrem: Tumor jejuna infiltrující okolní tukovou tkáň a zřejmě i naléhající břišní stěnu, k tumorózní lézi přitaženo sigma a levá část močového měchýře, patologicky zvětšené lymfatické uzliny až pakety uzlin v mesenteriu, divertikulóza sigmatu. V rámci předoperační přípravy byla pacientka převedena z Warfarinu na LMWH a následně přeložena na chirurgické oddělení, kde byla 1. 2. 2016 provedena resekce tenké kličky cestou dolní střední laparotomie. Při operaci byl v dutině břišní ozřejměn tumor jejuna palpačně rozměrů cca 6 × 7 cm, prorůstající do stěny břišní v levém podbřišku a přitahující esovitý tračník. Malá pánev byla bez nádorového postižení, játra palpačně bez ložiskových změn. Tumor byl resekován s tenkou kličkou v délce asi 45cm, spolu s mesenteriem a přitaženým omentem a byla provedena staplerová anastomóza. Odebraný materiál byl odeslán na histologické vyšetření, které prokázalo povrchově exulcerovaný cirkulárně rostoucí difúzní velkobuněčný lymfom z B buněk infiltrující stěnu tenkého střeva a prorůstající na antimesenteriální straně pod serósu. Lymfatické uzliny nalezené v mesenteriu a tuková tkáň omenta byly bez nádorového postižení. Pooperační průběh na JIP byl bez komplikací, postupně došlo k obnově peristaltiky GIT. Po přeložení na standardní chirurgické oddělení byla zahájena postupná realimentace až na plný perorální příjem. Hojení rány probíhalo per primam intentionem. 12. 2. 2016 byla pacientka dimitována a předána do péče onkologa. Kontrolní CT vyšetření hrudníku a břicha ze 4. 3. 2016, neprokázalo patologicky zvětšené uzliny. V současné době podstupuje léčbu na hematoonkologickém oddělení a je bez známek klinické recidivy.

## DISKUZE

Primární lymfom GIT se v případě pacienty O. P. manifestoval nespecifickými zažívacími potížemi. Vzhledem k anamnéze hysterektomie a adnexektomie a přítomnosti divertikulózy esovitého tračníku nebylo z počátku možné z těchto příznaků při absenci ileu usuzovat na postižení střeva. Následná zobrazovací vyšetření prokázala infiltraci jejuna, nicméně diagnosa primárního lymfomu GIT byla možná až v rámci bioptického vyšetření resekovaného materiálu. Zjištěný DLBCL patří k agresivním lymfomům s horší prognózou.

## SOUHRN

Primární gastrointestinální lymfomy (PGIL) tvoří nejfrekventovanější skupinu extranodálních lymfomů a představují 1–4 % všech malignit gastrointestinálního traktu. Nejčastějším místem výskytu PGIL je žaludek. Dalšími relativně častými lokalitami jsou tenké střevo, u tlustého střeva bývá postižena zejména ileocekální oblast a rektum, ostatní etáže trávicího traktu jsou postiženy vzácně. Histopatologicky jde o heterogenní skupinu non-hodgkinských lymfomů. *Průběh onemocnění, terapie a prognóza je závislá na lokalizaci a histopatologickém typu lymfomu.* Možností léčby je vzhledem k charakteristice PGIL několik. Patří mezi ně chemoterapie, radioterapie u radiosensitivních lymfomů a vzhledem k povaze PGIL zde přichází do úvahy, na rozdíl od uzlinových lymfomů, chirurgické odstranění postiženého orgánu. V některých případech je možnost využití antibiotické terapie s cílem eradikovat helicobacter pylori. Výhodou operačního řešení je možnost radikálního odstranění celého nádoru, možnost stanovení přesné patologické diagnózy a stagingu onemocnění. Většina PGIL se projeví až formou lokálních komplikací vycházejících z postiženého úseku, jako například: ileus, píštěl, perforace či krvácení, a tyto komplikace je třeba řešit chirurgicky. V Kazuistice prezentujeme případ 84leté ženy, která se dostavila k lékaři pro nespecifické zažívací potíže a u které byla zjištěna nádorová infiltrace tenkého střeva. Byla provedena resekce postiženého úseku a histologické vyšetření prokázalo PGIL.

## *Primary gastrointestinal lymphomas, review and casuistic*

## SUMMARY

Primary gastrointestinal lymphomas (PGIL) represent main group of extranodal lymphomas, however, constituting only about 1–4% of all gastrointestinal malignancies. The most frequent sites of occurrence are the stomach followed by small intestine and large intestine, especially ileocecal region and rectum. Other sites of gastrointestinal tract are affected rarely. Histopathologically, PGIL are a heterogeneous group of non-hodgkin lymphomas. Course of disease, therapy and prognosis are dependent on the anatomical site

of PGIL and its histological type. According of nature of PGIL, there are several options of therapeutical approach like chemotherapy, radiotherapy and, unlike in nodal lymphomas, also surgery. In some cases, antibiotic therapy targeted on eradication of Helicobacter pylori is used.

Majority of PGIL is diagnosed because of local complications arising from the site of infiltration, for example ileus, fistula, perforation or bleeding. These complications must be solved via surgery. In the case report we present an 84-year-old woman who suffered from nonspecific digestive problems. Medical examination revealed a tumorous infiltration of the small intestine. The patient underwent a surgical resection of the affected segment of the small intestine and a subsequent histological examination determined diagnosis of PGIL.

## LITERATURA

1. Krol A. D., le Cessie S., Snijder S. et al.: Primary extranodal non-Hodgkin's lymphoma (NHL): the impact of alternative definitions tested in the Comprehensive Cancer Centre West population-based NHL registry. Ann. Oncol. 14, 2003: 131–9. – 2. Freeman C., Berg J. W., Cutler S. J.: Occurrence and prognosis of extranodal lymphomas. Cancer 29, 1972: 252–260. – 3. Zucca E., Roggero E., Bertoni F. et al.: Primary extranodal non-Hodgkin's lymphomas. Part 1: Gastrointestinal, cutaneous and genitourinary lymphomas. Ann. Oncol. 8, 1997: 727–737. – 4. Zucca E., Roggero E., Bertoni F. et al.: Primary extranodal non-Hodgkin's lymphomas. Part 2: Head and neck, central nervous system and other less common sites. Ann. Oncol 1999; 10: 1023–1033. – 5. Dawson I. M., Cornes J. S., Morson B. C.: Primary malignant lymphoid tumours of the intestinal tract. Report of 37 cases with a study of factors influencing prognosis. Br. J. Surg., 49, 1961: 80–89. – 6. Herrmann R., Panahon A. M., Barcos M. P. et al.: Gastrointestinal involvement in non-Hodgkin's lymphoma. Cancer 46, 1980: 215–222. – 7. Ghimire P., Wu G. Y., Zhu L.: Primary esophageal lymphoma in immunocompetent patients: Two case reports and literature review. World J. Radiol. 2, 2010: 334–338. – 8. Cardona D. M., Layne A. et al.: Lymphomas of the gastro-intestinal tract – pathophysiology, pathology, and differential diagnosis. Indian J. Pathol. Microbiol., 55, 2012: 1–16. – 9. Smith L. B., Owens S. R.: Gastrointestinal lymphomas: entities and mimics. Arch. Pathol. Lab. Med. 136, 2012: 865–70. – 10. Rizvi M. A., Evens A. M., Tallman M. S. et al.: T-cell non-Hodgkin lymphoma. Blood. 107, 2006: 1255–1264. – 11. Engels EA. Infectious agents as causes of non-Hodgkin lymphoma. Cancer Epidemiol. Biomarkers Prev. 16, 2007: 401–404. – 12. Tomíška M., Vášová I.: Současná terapie primárních lymfomů gastrointestinálního traktu. Klin. Farmakol. Farm. 18, 2004: 153–159. – 13. Liang R. 1., Todd D., Chan T. K. et al.: Prognostic factors for primary gastrointestinal lymphoma. Hematol. Oncol. 13, 1995: 153–63. – 14. Banks P. M., Isaacson P. G.: MALT lymphomas in 1997. Where do we stand? Am. J. Clin. Pathol. 111, 1999, Suppl. l: S75–S83. – 15. Yoshino T., Omonishi K., Kobayashi K. et al.: Clinicopathological features of gastric mucosa-associated lymphoid tissue (MALT) lymphomas: high grade transformation and comparison with diffuse large B cell lymphomas without MALT lymphoma features. J. Clin. Pathol. 53, 2000: 187–190. – 16. Boer W. A., Tytgat G. N. J.: Treatment of Helicobacter pylori infection. Br. Med. J. 320, 2000: 31–34. – 17. – Chen L. T., Lin J. T., Tai J. J. et al.: Long-term results of anti-Helicobacter pylori therapy in early stage gastric high-grade transformed MALT lymphoma. J. Natl. Cancer Inst. 97, 2005: 1345–1353. – 18. Koch P., Grothaus-Pinke B., Hiddemann W. et al.: :Primary lym-phoma of the stomach: Three-year results of a prospective multicenter study. Ann. Oncol., 8, 1997, (Suppl. 1): S85–S88. – 19. Kocher M., Müller R. P., Ross D. et al.: Radiotherapy for treat-ment of localized gastrointestinal non-Hodgkin's lymphoma. Radiother Oncol. 42, 1997: 42: 37–41. – 20. Brincker H., D'Amore F.: For the Danish lymphoma study group, Lyfo: A retrospective analysis of treatment outcome in 106 cases of localised gastric non-Hodgkin's lymphomas. Leuk. Lymph., 18, 1995: 281–288. – 21. Maor M. H., Velasquez W. S., Fuller L. M. et al.: Stomach conservation in sta-ges IE and IIE gastric non-Hodkin's lymphoma. J. Clin. Oncol. 8, 1990: 266–271. – 22. AJR Am. J. Roentgenol. 194, 2010:

W91–W103. – 23. Cronin C. G. 1., Swords R., Truong M. T. et al.: Clinical utility of PET/CT in lymphoma AJR. Am. J. Roentgenol., 194, 2010: W91–W103. – 24. Kodera Y., Yamamura Y., Nakamura S. et al.: The role of radical gastrectomy with systematic lymphadenectomy for the diagnosis and treatment of primary gastric lymphoma. Ann. Surg. 227, 1998: 45–50. – 25. Ernst M., Stein H., Ludwig D. et al.: Surgical therapy of gastrointestinal non-Hodgkin's lymphomas. Eur. J. Surg. Oncol. 22, 1996: 177–181. – 26. Schechter N. R, Yahalom J.: Low-grade MALT lymphoma of the stomach: A review of treatment options. Int. J. Rad. Oncol. Biol. Phys., 46, 2000: 1093–1103. – 27. Bartlett D. L., Karpeh M. S., Filippa D. A. et al.: Long-term follow-up after curative surgery for early gastric lymphoma. Ann. Surg., 223, 1996: 53–62. – 28. Vaidya R., Habermann T. M., Donohue J. H. et al.: Bowel perforation in intestinal lymphoma: incidence and clinical features. Ann. Oncol. 24, 2013: 2439–43. – 29. Spectre G., Libster D., Grisariu S. et al.: Bleeding, obstruction, and perforation in a series of patients with aggressive gastric lymphoma treated with primary chemotherapy. Ann. Surg. Oncol. 13, 2006: 1372–8. – 30. Dellaportas D., Vezakis A., Fragulidis G. et al.: Gastrosplenic fistula secondary to lymphoma, manifesting as upper gastrointestinal bleeding. Endoscopy. 43, 2011, Suppl. 2 UCTN: E395. doi: 10.1055/s-0030–1256935. Epub 2012 Jan 24. – 31. Kerem M., Sakrak O., Yilmaz T. U. et al.: Spontaneus gastrosplenic fistula secondary to primary splenic lymphoma; Surgical management, Asian J. Surg. 29, 2006: 287–290. – 32. Khan F., Vessal S., McKimm E. et al.: Spontaneus gastrosplenic fistula secondary to primary splenic lymphoma, BMJ Case Rep, 2010: 21. – 33. Psyrri A., Papageorgiou S., Economopoulos T.: Primary extranodal lymphomas of stomach: clinical presentation, diagnostic pitfalls and management, Ann. Oncol., 19, 2008: 1992–1999. – 34. Spectre G., Libster D., Grisariu S. et al.: Bleeding, obstruction, and perforation in a series of patients with aggressive gastric lymphoma treated with primary chemotherapy Ann. Surg. Oncol., 13, 2006: 1372–1378.

Adresa autorky: Z. B., Mulačova nemocnice, Dvořákova 17, 301 00 Plzeň

Plzeň. lék. Sborn., 82, 2016: 137–146

# SOUČASNÉ MOŽNOSTI MINIINVAZIVNÍ FIXACE PORANĚNÍ ZADNÍHO PÁNEVNÍHO SEGMENTU

M. Salášek[1,2], T. Pavelka[1], D. Weisová[1,2], M. Toman[1], L. Lobovský[2], J. Hartlová[2], J. Křen[2], R. Tupý[3], J. Ferda[3]

[1]Klinika ortopedie a traumatologie pohybového ústrojí LF UK a FN Plzeň, [2]NTIS ZČU a Katedra mechaniky FAV ZČU v Plzni, [3]Klinika zobrazovacích metod LF UK a FN Plzeň

Nestabilní poranění zadního pánevního segmentu představují závažná traumata v každém věku. Ačkoliv při fyziologické kostní struktuře je pro jejich vznik nutné násilí vysoké energie, při patologické struktuře, nejčastěji při osteoporóze, mohou vzniknout i po minimálním poranění, jako při pádu ze stojné výše, prudkém dosednutí na židli apod. (7, 14, 21, 41).

Miniinvazivní fixace poranění pánevního kruhu jsou výhodné zejména pro menší rozsah preparace měkkých tkání, což umožňuje jejich provedení i v akutní fázi ošetření během prvních 48 h od vzniku poranění (26).

Akutní fixace je důležitá nejen pro biomechanickou stabilizaci poranění pánevního kruhu, ale i pro zástavu pánevního krvácení a dosažení hemodynamické stability (7, 26, 42). U starších pacientů navíc akutní stabilizace umožňuje časnou rehabilitaci, a tak snižuje riziko komplikací z dlouhého klidového režimu na lůžku (17, 29). Časná stabilizace se tudíž podílí i na snížení rizika tromboembolické nemoci, hypostatické pneumonie a dekubitální sepse (17, 29).

## PŘÍSTUPY

Pro miniinvazivní fixaci zadního pánevního segmentu se využívají 2 základní přístupy: 1. k dorzální ploše zadní části lopaty kosti kyčelní při spina iliaca posterior superior, 2. k laterální ploše zadní části lopaty kosti kyčelní v úrovni segmentu S1, popř. S2. U miniinvazivně zaváděné spinopelvické fixace se navíc využívají vstupy k pediklům L5, popř. L4 (16). U transiliakální dlahy je někdy při tuhé thorakolumbální fascii nutná pomocná incize v linea mediana posterior pro ulehčení podsunutí dlahy (14, 19, 20).

## TYPY IMPLANTÁTŮ

Podle biomechaniky lze rozdělit fixace na 2 základní skupiny: 1. s vysokou kompresí, 2. s nízkou kompresí zadního segmentu.

Mezi implantáty s vysokou kompresí patří iliosakrální šrouby (ISS), svorníky (SB) a transiliosakroiliacké tyče.

Implantáty s nízkou kompresí zahrnují transiliakální vnitřní fixátor (TIFI), dvojitý transiliakální fixátor (DTIFI), dlahu pro polyaxiální šrouby (PSP), transiliakální dlahu (TP) a miniinvazivně zaváděnou spinopelvickou fixaci.

## Implantáty s vysokou kompresí

Díky možnosti velké komprese jsou tyto implantáty vhodné pro luxace a subluxace SI kloubu, dále pro transalární sakrální zlomeniny (Pohlemann I). U transforaminálních sakrálních zlomenin (Pohlemann II) a centrálních zlomenin (Pohlemann III) je jejich použití díky možné nadměrné kompresi omezené a v případě kominutivních zlomenin jsou implantáty se zvýšenou kompresí kontraindikovány pro riziko iatrogenní neurologické léze (32).

## Implantáty s nízkou kompresí

Díky nízké kompresi jsou tyto implantáty vhodné pro transalární, transforaminální i centrální sakrální zlomeniny, dále i pro kominutivní zlomeniny bez přítomnosti neurologického deficitu. Naopak jsou málo vhodné pro SI luxace a SI subluxace díky obtížnější repozici a vyššímu riziku sekundární redislokace. Pro zlomeniny kosti křížové jsou tyto implantáty obecně výhodnější než implantáty s vysokou kompresí, neboť nízká komprese snižuje riziko rozvoje iatrogenního neurologického poranění. Při zavádění z dorzální plochy zadní části lopaty kosti kyčelní je u těchto implantátů velmi nízké riziko i iatrogenního vaskulárního poranění (8, 11).

## Iliosakrální šrouby (ISS)

Jako iliosakrální šrouby se používají kanylované šrouby o průměru 7,3 mm, popř. 6,5 mm či 7,5 mm pro dospělé pacienty a o průměru 3,5 mm a 4,5 mm pro pediatrické pacienty (6). Standardně se využívají šrouby se závitem jen na konci šroubu, které umožňují dosažení vysoké komprese, nicméně lze použít i šrouby se závitem po celé délce, tyto se ale chovají jako poziční, tzn., že neumožňují repozici při dotahování šroubů. Komprese dosažená celozávitovými šrouby je velmi nízká a z biomechanického hlediska tak tyto šrouby spadají mezi implantáty s nízkou kompresí.

Iliosakrální šrouby se doplňují podložkou, která při správném dotažení brání zaboření hlavičky šroubu do zadní části lopaty kosti kyčelní (9, 28, 32, 33, 34). Před implantací ISS je nutné dosáhnout zavřenou repozicí dislokaci zadního segmentu menší než 5 mm, neboť vyšší dislokace je spojena se zmenšením bezpečné zóny pro implantaci o více než 30 % (1, 9, 32).

Implantaci ISS lze provádět jak v supinační poloze podle Routta (33, 34), tak v pronační poloze podle Matty (28) do S1, popř. do S2 (30, 31). Zavádění šroubu začíná vždy určením vstupního bodu na laterální ploše zadní poloviny lopaty kosti kyčelní v úrovni segmentu S1, popř. S2. I když je možné vstupní bod zjistit jen s použitím běžného peroperačního rtg, výhodnější je využití navigačních technik (49). Z nich v současnosti nejlepších výsledků dosahují navigace na základě CT vyšetření (ať předoperačního, popř. peroperačního), dále lze využívat i 3D rtg navigaci, 2D rtg navigaci nebo použít připravené šablony, popř. cíliče na základě předoperačního CT vyš (18, 21, 30, 31, 39, 40, 42, 44, 47).

Po určení vstupního bodu následuje předvrtání pomocí Kirschnerova drátu (např. pro šrouby 7,3 mm má průměr 2,8 mm), postup předvrtání je u nenavigovaných technik třeba kontrolovat na rtg v bočné, předozadní, vchodové a východové projekci, u navigovaných technik se buď kontroluje pozice K drátu na monitoru navigačního počítače, nebo se K drát cílí danou šablonou, hloubka zavedení se poté kontroluje pomocí běžného rtg (39, 40, 42, 44, 47).

Po správném zavedení K drátu se provádí předvrtání kanylovaným vrtákem s měřítkem, který se zavádí po K drátu do stanovené hloubky. Po dokončení předvrtání se přes ponechaný K drát implantuje ISS s podložkou, při dotahování je třeba dbát opatrnosti, aby podložka nebyla probořena do kortikální kosti zadní lopaty, neboť toto proboření snižuje pevnost fixace (10, 25). ISS by měl být optimálně dotažen momentovým šroubovákem s rotačním momentem cca 1 Nm (pro normální kostní strukturu). V případě osteoporotické kosti je výhodnější použití šroubu se závitem po celé délce, popř. je možné augmentovat šrouby kostním cementem, tj. před dotažením šroubu je k jeho konci závitové části aplikován nejlépe vysokoviskózní kostní cement, který zajistí pevné uchycení i v osteoporotické kosti (konec šroubu je do kosti jakoby přilepen) (13, 17).

Pro vertikálně nestabilní poranění zadního segmentu je doporučováno zavedení 2 ISS, nicméně ne vždy jsou k tomu příhodné anatomické poměry segmentů S1 a S2 (30). 2 ISS lze zavádět paralelně, popř. konvergentně (v úhlu cca 30°) (12, 23).

Pro přesné zavedení ISS je možné kromě běžných navigací pod 2D či 3D rtg kontrolou použít také navigace na základě předoperačního CT, např. s využitím termoplastické membrány, popř. 3D plastové šablony.

Předoperační CT je součástí navigace s využitím termoplastické membrány a předoperačního CT (CATMN, computer-assisted thermoplastic membrane navigation), kterou popsali Zheng et al. v r. 2012 (47). Nevýhodou CATMN je nutnost provedení vstupního CT již s pokrytím pánve touto membránou.

Chen et al. v r. 2012 využili pro přesnější implantaci ISS 3D plastové šablony, které byly zhotoveny podle 3D CT rekonstrukcí zadní části lopaty kosti kyčelní (personalized image-based templates) (18). Pro zavedení šablon byla vyžadována miniincize o velikosti do 5 cm, navíc díky času, který je nezbytný pro přípravu šablon, není tato technika implantace vhodná pro urgentní zavádění ISS, dále vyžaduje pronační polohu (18). Oba tyto typy navigací dle předoperačního CT však nejsou vhodné pro urgentní implantace ISS, tyto navigační techniky u dětských pacientů zatím použity nebyly.

## Svorníky

Jako svorníky (někdy označované jako sakrální tyče) jsou označovány závitové tyče o průměru 6 mm s 2 matkami na každém konci, doplněné o 1 podložku. Podložka má stejně jako u ISS zamezit proboření do kortikalis zadní lopaty. Na rozdíl od ISS jsou svorníky implantovány z laterální plochy zadní části lopaty kosti kyčelní až za dorzální plochou kosti křížové, tj. mimo oblast výstupů sakrálních nervů, v pronační poloze (2). Téměř výlučně se používají vždy 2 svorníky, neboť jen 1 svorník nemá dostatečnou rotační stabilitu.

První svorník se zavádí v úrovni L5/S1 (vstupní bod leží mírně laterálně a cca 3 až 4 cm kraniálně od spina iliaca posterior superior, vstup je vhodné ověřit na bočné rtg projekci).

Druhý svorník je implantován alespoň 2 cm kaudálně od prvního (dle potřeby možno až do úrovně spina iliaca posterior superior).

Vstupy pro svorníky se vrtají rovnou 6 mm vrtákem. Následně se zavádí závitová tyč, která se po navlečení jedné podložky na oba konce zajišťuje 2 a 2 matkami.

Repozice pomocí svorníků je poměrně obtížná a je zde velké riziko nadměrné komprese a díky ní rozvoje iatrogenního neurologického poranění (2).

Svorníky by měly mít optimálně paralelní průběh, možná je také navigovaná implantace (např. pod peroperační CT nebo 3D rtg kontrolou).

Vysoká komprese svorníků může být vhodně použita pro některé paklouby kosti křížové. Nevýhodou svorníků je nutnost pronační polohy, pro dětské pacienty svorníky nejsou doporučovány.

## Transiliosakroiliacká tyč a prodloužený iliosakrální šroub

Transiliosakroiliacká tyč je implantát kombinující principy ISS a svorníků. Je nutná pronační poloha a pro bezpečnou pozici navigovaná implantace.

Obvykle se zavádí 1 tyč (6,5 mm, příp. 7,5 mm) se závitem po celé délce, která prochází přes lopatu kosti kyčelní, dále přes celý segment S1 do druhostranné lopaty kosti kyčelní (15, 29). Výjimečně lze použít 2 tyče – 1 do S1 a 1 do S2, při implantaci do S2 je velmi vhodná peroperační CT kontrola (15).

Při dysmorfickém S1 je transiliosakroiliacká tyč kontraindikována. Před implantací je nutné posouzení kostního koridoru dle CT vyšetření v úrovni S1 a S2. Nezbytnou podmínkou pro implantaci je dosažení anatomické nebo téměř anatomické repozice zadního segmentu (nejvýše 2 mm vertikálního posunu). I přes navigovanou techniku je zde zvýšené riziko iatrogenního neurovaskulárního poranění (15, 29, 35).

Pokud je místo závitové tyče použit dlouhý ISS, jedná se o prodloužené iliosakrální šrouby, popř. transiliosakroiliacké šrouby (35). Oproti transiliosakroiliacké tyče mají prodloužené ISS výhodu v tom, že umožňují z jednoho přístupu současnou stabilizaci obou dorzálních pánevních segmentů. Navíc prodloužené ISS lze při vhodné navigaci implantovat i v supinační poloze, neboť nevyžadují dotažení matek klíčem. S transiliosakroiliackými implantáty nejsou v dětském věku dosud žádné zkušenosti, proto je nelze pro pediatrické pacienty doporučit.

## Transiliakální vnitřní fixátor (TIFI)

Transiliakální vnitřní fixátor byl poprvé popsán Füchtmeierem et al. v r. 2004 jako modifikované použití implantátů vnitřního páteřního fixátoru (11). TIFI se skládá ze dvou polyaxiálních šroubů a příčníku, pro dospělé pacienty se nejčastěji používají polyaxiální šrouby o průměru 7,5 mm a délce kolem 60 mm, příčník o průměru 6 mm o vhodné délce tak, aby právě přesahoval laterální okraje hlaviček polyaxiálních šroubů. Lze sice použít i monoaxiální pedikulární šrouby, ale zde je výrazně obtížnější provlečení příčníku (8, 11).

Dle originálního Füchtmeierova postupu se TIFI zavádí cca 1 až 2 cm kraniálně a 1 cm laterálně od spina iliaca posterior superior, po otevření kortikalis zadní lopaty se sondou vyhledává směr paralelní s linea glutea posterior. Pro použití originálního

postupu je nutné šrouby sklonit co nejvýše naplocho (do 30° v sagitální rovině), jinak hrozí jejich prominence do podkoží. Na našem pracovišti proto používáme modifikovaný postup, kdy vstup šroubu leží cca 1 cm kraniálně od spina iliaca posterior superior, na dorzální ploše zadní lopaty, vstup pro hlavičkou šroubu je mírně rozšířen dlátkem, popř. Luerovými kleštěmi tak, aby cca 1/2 hlavičky byla zanořena do zadní lopaty, čímž se riziko prominence významně snižuje (36, 37). Také směr šroubu je tímto modifikován – konec závitové části míří supraacetabulárně (do pomyslné spojnice se spina iliaca anterior inferior při bočné rtg projekci) (45). Supraacetabulární zavedení se využívá i při augmentovaném TIFI (41). Po ověření směru sondou a pedikulárním pátradlem je možné u normální kostní struktury předvrtání, u osteoporotické kosti se předvrtání neprovádí. Následuje implantace vlastních polyaxiálních šroubů. Další fází je zavřená repozice, následně se oba šrouby spojují příčníkem, který je zaveden pod thorakolumbální a gluteální fascií. Po kontrole pozice na rtg se příčník fixuje zajišťovacími šrouby do hlaviček polyaxiálních šroubů.

Výhodou TIFI je nízké riziko neurovaskulárního poranění, možnost použití při dysmorfickém segmentu S1, S2, nižší citlivost na nedokonalou repozici (lze až do 10 mm posunu) a vyšší stabilita u transforaminálních zlomenin ve srovnání s 2 ISS (36). Jednoznačnou nevýhodou je nutnost pronační polohy, která omezuje použití při současném těžkém poranění hrudníku nebo břicha (11). TIFI lze použít u dětských pacientů od 13 let. U osteoporotických zlomenin je možná augmentace kostním cementem, která ale vyžaduje kanylované šrouby (41).

## Dvojitý transiliakální vnitřní fixátor (DTIFI)

DTIFI je kombinací 2 TIFI, 1. TIFI je zaveden v úrovni spina iliaca posterior superior, 2. TIFI cca 3 cm nad ní a paralelně s linea glutea posterior, jedná se tak o současnou kombinaci obou způsobů implantace TIFI. I když přesná doporučení a vymezení indikací DTIFI oproti TIFI zatím nejsou k dispozici, lze předpokládat výhodu DTIFI u kominutivních transforaminálních zlomenin bez nestability LS přechodu a bez neurologického deficitu. Klinické zkušenosti jsou zatím jen velmi omezené. DTIFI byl poprvé popsán v r. 2015 brazilskými autory Ueno et al. (43), kteří ale studovali jen biomechanické vlastnosti na neanatomickém plastovém modelu, na kterém prokázali superioritu DTIFI oproti TIFI.

## Transiliakální dlaha (TP)

Dlahová obdoba TIFI, která místo polyaxiálních používá běžné šrouby nebo zamykací šrouby. Je možné použít jak 3,5 mm LCP dlahu, 3,5 mm pánevní rekonstrukční dlahu, tak starší 4,5 mm dlahu (4, 14, 19, 24). Transiliakální dlaha je implantována v oblasti zadní plochy lopaty nad spina iliaca posterior superior, možné částečné zahloubení dlahy (pro snížení její prominence). Z technického hlediska je obtížnější vytvarování dlahy podle zadní lopaty, při tuhé fascii je poté nutná incize v zadní střední čáře pro usnadnění podvlečení (19). Provádění repozice pomocí dlahy je poměrně obtížné u nenastavitelného typu dlahy. O použití transiliakální dlahy u pediatrických pacientů zatím nejsou v literatuře zmínky, nicméně lze předpokládat bezpečnou implantaci od 13 let věku.

### Nastavitelná transiliakální LCP dlaha

Je typ TP, která je anatomicky tvarovaná na zadní lopatu kosti kyčelní, navíc ve střední části nastavitelná závitová část, poprvé se o ní zmiňují Chen et al. v r. 2013 (20). Nastavitelná dlaha kromě snadnější implantace do oblasti lopaty kosti kyčelní umožňuje jak mírnou kompresní, tak distrakční repozici, kterou lze s výhodou použít u laterálně kompresivních zlomenin kosti křížové (20, 46).

### Dvojitá transiliakální dlaha

Kombinace 2 TP, od zavedení TIFI se používá však poměrně málo, navíc jejich indikace v současnosti pokrývá nastavitelná transiliakální dlaha.

Kraniální dlahu nutné dobře vymodelovat, aby neprominovala v měkkých tkáních, je umístěna cca 4 cm nad spina iliaca posterior superior, dolní dlaha poté v úrovni spina iliaca posterior superior, popř. modifikovaně 1 cm kaudálně od ní. Alespoň kraniální dlahu je vhodné částečně zahloubit (19, 24).

Dvojitá transiliakální dlaha je vhodná pro kominutivní transforaminální zlomeniny bez neurologického deficitu a bez nestability L5/S1. Všechny formy transiiliakální dlahy vyžadují implantaci v pronační poloze.

### Dlaha pro polyaxiální šrouby (pedicular screw plate, PSP)

PSP je dlahovou obdobou TIFI – 2 polyaxiální šrouby spojené dlahou. Tato dlaha je primárně určená pro stabilizace zlomenin bederních obratlů z předního přístupu. Techniku PSP popsali detailně *Sa-Ngasoongsong et al.* v roce 2014, dle autorů možné použití i u pediatrických pacientů (38).

Vzhledem k použití úhlově stabilní dlahy pro spojení šroubů, která je ve srovnání s příčníkem TIFI širší, doporučují umístění vstupů polyaxiálních šroubů cca 1 cm kaudálně od spina iliaca posterior superior ke snížení rizika prominence implantátů (38).

### Spinopelvická fixace

Miniinvazivní implantaci spinopelvické fixace popsal *Hong et al.* v roce 2013, pro přesné zavedení pedikulárních šroubů je vhodná navigace (3, 16). Dva až čtyři polyaxiální šrouby do lopaty k. kyčelní (implantace je v případě 2 šroubů shodná s polyaxiálními šrouby TIFI, v případě 4 šroubů s DTIFI), dále jsou navíc 2 šrouby zavedeny do pediklů obratle L5, příp. do obratle L4 (pokud je současná zlomenina obratle L5 mimo jeho processus costales). Spojovací tyče se podvlékají pod fascií, obtížné může být správné vytvarování do hlaviček šroubů do lopat kyčelních, v horní části se přidává také subfasciálně umístěný příčník. Miniinvazivní spinopelvická fixace je indikována pro bilaterální sakrální zlomeniny se současnou nestabilitou L5/S1, při axiální kominuci S1, ale bez neurologického deficitu. Stejně jako TIFI vyžaduje pronační polohu. Pro použití u dětských pacientů jsou nutné pediatrické velikosti implantátů (48).

### Kombinace implantátů 1. a 2. skupiny

Spojení výhod i rizik jednotlivých fixací, kombinace vhodné zejména pro bilaterální poranění zadního segmentu. Používané jsou následující kombinace: TIFI + 1 ISS, TIFI

+ 1 ISS se závitem po celé délce, TP + 1 ISS, nastavitelnou TP a 1 ISS (45, 46). Mezi kombinace lze zařadit i triangulární fixaci, což je unilaterální spinopelvická fixace spojená s 1 iliosakrálním šroubem (5, 22).

## VYNĚTÍ IMPLANTÁTŮ

Vynětí implantátů by mělo být provedeno u dětských pacientů vždy, neboť při dlouhodobém ponechání jsou možné poruchy růstu zadního segmentu, u dospělých je extrakce implantátů doporučována, nicméně jedná se o elektivní výkony podle přání pacienta. Před vynětím je nezbytné rtg verifikované zhojení daného poranění. U dětských pacientů se tak extrakce provádí od cca 3 do 6 měsíců po poranění, u dospělých nejčastěji 9–12 měsíců po poranění (6, 7). I když primární implantace proběhla miniinvazivně, je v některých případech pro vynětí implantátů otevřená operace – např. u kostních nebo vazivových srůstů u dlah, při přerostlých podložkách ISS, zlomených ISS, spinopelvické fixace v oblasti L4, L5 (10, 25, 27, 37). Indikacemi pro vynětí implantátů bez ohledu na věk jsou: selhání fixace, prokázaná malpozice s rozvojem neurologické léze, hluboká infekce v okolí implantátů a prominence implantátů s chronickou iritací měkkých tkání. Vynětí implantátů tak může být obtížnější než jejich primární implantace, navíc zůstává riziko vaskulárních komplikací (u ISS v oblasti arteria glutea superior) (1), velmi obtížná až nemožná je také extrakce kostním cementem augmentovaných implantátů (13, 27, 31, 41).

## ZÁVĚR

Miniinvazivní fixace poranění zadního pánevního segmentu umožňují stabilizaci pánevního kruhu i v akutní fázi ošetření. Pro výběr typu fixace je třeba kromě hemodynamické stability a přidružených poranění zhodnotit možnosti zavřené repozice. Implantáty s možností větší komprese jsou vhodné pro SI luxace a transalární zlomeniny. Implantáty s nízkou kompresí jsou naopak vhodné pro transforaminální a centrální zlomeniny. Vždy je třeba dodržovat individuální přístup dle typu poraněním a kvality kosti.

## SOUHRN

Nestabilní poranění zadního pánevního segmentu patří mezi závažná traumata v každém věku. Miniinvazivní stabilizace jsou výhodné zejména pro menší rozsah preparace měkkých tkání, což umožňuje jejich provedení i v akutní fázi ošetření. Podle biomechaniky lze rozdělit tyto fixace na 2 základní typy: 1. s vysokou kompresí, 2. s nízkou kompresí zadního segmentu. Do 1. skupiny patří iliosakrální šrouby, svorníky a transiliosakroiliacké tyče. Díky možnosti velké komprese jsou tyto implantáty vhodné pro luxace a subluxace SI kloubu, dále pro transalární sakrální zlomeniny (Pohlemann I). U transforaminálních sakrálních zlomenin (Pohlemann II) a centrálních zlomenin (Pohlemann III) je jejich

použití díky možné nadměrné kompresi omezené a v případě kominutivních zlomenin jsou implantáty se zvýšenou kompresí kontraindikovány pro riziko iatrogenní neurologické léze. Do 2. skupiny (s nízkou kompresí) patří následující implantáty: transiliakální vnitřní fixátor, dvojitý transiliakální fixátor, dlaha pro polyaxiální šrouby, transiliakální dlaha, nastavitelná transiliakální dlaha, miniinvazivně zaváděná spinopelvické fixace a triangulární fixace. Díky nízké kompresi jsou implantáty vhodné pro transalární, transforaminální i centrální sakrální zlomeniny, dále i pro kominutivní zlomeniny bez přítomnosti neurologického deficitu. Naopak jsou málo vhodné pro SI luxace. Implantáty 2. skupiny jsou spojeny s nižším rizikem neurovaskulárního poranění než implantáty s vysokou kompresí.

## *Current concepts for minimally invasive fixation of posterior pelvic ring injuries*


### SUMMARY

Unstable posterior pelvic ring injury is severe trauma at any age. Minimally invasive stabilization is preferred for smaller extent of preparation of soft tissues, allowing their implementation in the acute phase of treatment. According biomechanics, implants can be divided into two basic types: 1st with high compression, 2nd with low compression of the posterior pelvic segment. Group 1 includes iliosacral screws, sacral bars and transsacral-transiliac rods. Due to the high compression, these implants are suitable for subluxation and dislocation of the SI joint and for transalar sacral fractures (Pohlemann type I). For transforaminal sacral fractures (Pohlemann type II) and central fractures (Pohlemann type III), their use is limited due to excessive compression and in case of comminutive fracture, implants with increased compression are contraindicated for the very high risk of iatrogenic neurological lesion. The 2nd group (with low compression) includes the following implants: transiliac internal fixator, double transiliac fixator, pedicular-screw plate, transiliac plate, adjustable transiliac plate, minimally invasive spinopelvic fixation and triangular fixation. Low compression implants are suitable for transalar, transforaminal and central sacral fractures, as well as comminutive fractures without the presence of neurological deficit. Conversely, they are less suitable for SI dislocation. Implants of second group are associated with a lower risk of iatrogenic neurovascular injury than implants with high compression.



### PODĚKOVÁNÍ

Publikace byla podpořena projektem LO1506 Ministerstva školství, mládeže a tělovýchovy ČR.

# LITERATURA

1. Altman D. T., Jones C. B., Routt M. L. Jr.: Superior gluteal artery Injury during iliosacral screw placement. J. Orthop. Trauma. 13, 1999: 220–7. – 2. Atlíhan D., Bozkurt M., Turanlí S. et al.: Anatomy of the posterior iliac crest as a reference to sacral bar insertion. Clin. Orthop. Relat. Res. 418, 2004: 141–5. – 3. Beck M., Kröber M., Mittlmeier T.: Intraoperative three-dimensional fluoroscopy assessment of iliosacral screws and lumbopelvic implants stabilizing fractures of the os sacrum. Arch. Orthop. Trauma Surg. 130, 2010: 1363–69. – 4. Bodzay T., Flóris I., Váradi K.: Comparison of stability in the operative treatment of pelvic injuries in a finite element model. Arch. Orthop. Trauma Surg. 131, 2011: 1427–33. – 5. Bodzay T., Sztrinkai G., Gál T. et al.: How bilateral iliolumbar fusion increases the stability of horizontal osteosynthesis in unstable pelvic ring injuries? Arch. Orthop. Trauma Surg. 133, 2013: 947–52. doi: 10.1007/s00402-013-1762-1. – 6. Burn M., Gary J. L., Holzman M. et al.: Do Safe Radiographic Sacral Screw Pathways Exist in a Pediatric Patient Population and Do They Change with Age? J. Orthop. Trauma. 28, 2015 [Epub ahead of print]. – 7. Culemann U., Oestern H. J., Pohlemann T.: Current treatment of pelvic ring fractures.Unfallchirurg. 117, 2014: 145–159. – 8. Dienstknecht T., Berner A., Lenich A. et al.: A minimally invasive stabilizing system for dorsal pelvic ring injuries. Clin. Orthop. Relat. Res. 469, 2011: 3209–17. – 9. Eastman J. G., Chip Routt M. L. Jr.: Correlating preoperative imaging with intraoperative fluoroscopy in iliosacral screw placement. J. Orthop. Traumatol. 16, 2015: 309–316. – 10. El Dafrawy M. H., Osgood G. M.: Retrieval of broken iliosacral screws, the power of a push screw. Injury. 46, 2015: 1411–16. – 11. Füchtmeier B., Maghsudi M., Neumann C. et al.: The minimally invasive stabilization of the dorsal pelvic ring with the transiliacal internal fixator (TIFI) – surgical technique and first clinical findings. Unfallchirurg. 107, 2004: 1142–51. – 12. Gras F., Marintschev I., Wilharm A. et al.: 2D-fluoroscopic navigated percutaneous screw fixation of pelvic ring injuries – a case series. BMC Musculoskelet Disord. 7, 11, 2010: 153. – 13. Grechenig S., Gänsslen A., Gueorguiev B. et al.: PMMA-augmented SI screw, a biomechanical analysis of stiffness and pull-out force in a matched paired human cadaveric model. Injury. 46, Suppl., 2015: S125–S128. – 14. Hao T., Changwei Y., Qiulin Z.: Treatment of posterior pelvic ring injuries with minimally invasive percutaneous plate osteosynthesis. Int. Orthop. 33, 2009: 1435–39. – 15. Heydemann .J, Hartline B., Gibson M. E. et al.: Do Transsacral-transiliac Screws Across Uninjured Sacroiliac Joints Affect Pain and Functional Outcomes in Trauma Patients? Clin. Orthop. Relat. Res. 15, 2015. – 16. Hong J., Spire W. J., Simmons N. E.: Mini-open Stabilization of a Sacral Fracture. Neurosurgery. 72, (1 Suppl. Operat.), 2013: 99–103. – 17. Hopf J. C., Krieglstein C. F., Müller L. P. et al.: Percutaneous iliosacral screw fixation after osteoporotic posterior ring fractures of the pelvis reduces pain significantly in elderly patients. Injury. 46, 2015: 1631–36. – 18. Chen B., Zhang Y., Xiao S. et al.: Personalized image-based templates for iliosacral screw insertions, a pilot study. Int. J. Med. Robot. 15, 2012. – 19. Chen H. W., Liu G. D., Fei J. et al.: Treatment of unstable posterior pelvic ring fracture with percutaneous reconstruction plate and percutaneous sacroiliac screws, a comparative study. J. Orthop. Sci. 17, 2012: 580–7. – 20. Chen W., Hou Z., Su Y. et al.: Treatment of posteriorpelvic ring disruptions using a minimally invasive adjustable plate. Injury. 44, 2013: 975–980. – 21. Iguchi T., Ogawa K., Doi T.: Computed tomography fluoroscopy-guided placement of iliosacral screws in patients with unstable posterior pelvic fractures. Skeletal Radiol. 39, 2010: 701–5. – 22. Ilharreborde B., Breitel D., Lenoir T. et al.: Pelvic ring fractures internal fixation, iliosacral screws versus sacroiliac hinge fixation. Orthop. Traumatol. Surg. Res. 95, 2009: 563–7. – 23. Khaled S. A., Soliman O., Wahed M. A.: Functional outcome of unstable pelvic ring injuries after iliosacral screw fixation, single versus two screw fixation. Eur. J. Trauma Emerg. Surg. 41, 2015: 387–92. – 24. Kobbe P., Hockertz I., Sellei R. M. et al.: Minimally invasive stabilisation of posterior pelvic-ring instabilities with a transiliac locked compression plate. Int. Orthop. 36, 2012: 159–164. – 25. Langfitt M. K., Best B. J., Carroll E. A.: A useful tool for retained washer retrieval when removing iliosacral screws. J. Surg. Orthop. Adv. 22, 2013: 330–2. – 26. Lindsay A., Tornetta P., Diwan A. et al.: Is Closed Reduction and Percutaneous Fixation of Unstable Posterior Ring Injuries as Accurate as Open Reduction and Internal Fixation? J. Orthop. Trauma. 6, 2015. – 27. Maled I., Velez R., Lopez R. et al.: Pseudoaneurysm of the superior gluteal artery during iliosacral screw fixation. Acta Orthop. Belg. 73, 2007: 544–7. – 28. Matta J., Saucedo T.: Internal fixation of pelvic ring fractures. Clin. Orthop. 242, 1989: 83–87. – 29. Mehling I., Hessmann M. H., Rommens P. M.: Stabilization of fatigue fractures of the dorsal pelvis with a trans-sacral bar. Operative technique and outcome. Injury. 43, 2012: 446–51. – 30. Moed B. R., Geer B. L.: S2 iliosacral screw fixation for disruptions of the posterior pelvic ring, a report of 49 cases. J. Orthop. Trauma. 20,

2006: 378–383. – 31. Osterhoff G., Ossendorf C., Wanner G. A. et al.: Percutaneous iliosacral screw fixation in S1 and S2 for posterior pelvic ring injuries, technique and perioperative complications. Arch. Orthop. Trauma Surg. 131, 2011: 809–13. – 32. Reilly M. C., Bono C. M., Litkouhi B. et al.: The effect of sacral fracture malreduction on the safe placement of iliosacral screws. J. Orthop. Trauma. 17, 2003: 88–94. – 33. Routt J. R., M. L., Kregor P. J. et al.: Early results of percutaneous iliosacral screws placed with the patient in the supine position. J. Orthop. Trauma. 9, 1995: 207–214. – 34. Routt M. L., Meier M., Kregor P.: Percutaneous iliosacral screws with the patient supine technique. Oper. Tech. Orthop. 3, 1993: 35–45. – 35. Salari, P., Moed B. R., Bledsoe J. G.: Supplemental S1 fixation for type C pelvic ring injuries, biomechanical study of a long iliosacral versus a transsacral screw. J. Orthop. Traumatol. 16, 2015: 293–300. – 36. Salášek M., Jansová M., Křen J. et al.: Biomechanical comparison of a transiliac internal fixator and two iliosacral screws in transforaminal sacral fractures, a finite element analysis. Acta Bioeng. Biomech. 17, 2015: 39–49. – 37. Salášek M., Pavelka T., Křen J. et al.: Minimally invasive stabilization of posterior pelvic ring injuries with a transiliac internal fixator and two iliosacral screws, comparison of Outcome. Acta Chir. Orthop. Traumatol. Cech. 82, 2015: 41–47. – 38. Sa-Ngasoongsong P., Sirisreetreerux, N., Chanplakorn P. et al.: Modification of spinal pedicle screw-plate fixation for bilateral pediatric pelvic ring *Injury* in 2-year-old girl. J. Orthop. Sci. 20, 2015: 795–801. – 39. Sciulli R. L., Daffner R. H., Altman D. T. et al.: CT-guided iliosacral screw placement, technique and clinical experience. AJR Am. J. Roentgenol. 188, 2007: W181–W192. – 40. Shrestha D., Dhoju D., Shrestha R. et al.: Percutaneous Ilio-Sacral Screw Fixation in Supine Position under Fluoroscopy Guidance. Kathmandu Univ. Med. J. (KUMJ). 13, 2015: 56–60. – 41. Schmitz P., Baumann F., Grechenig S. et al.: The cement-augmented transiliacal internal fixator (caTIFI), an innovative surgical technique for stabilization of fragility fractures of the pelvis. Injury. 46, Suppl. 4, 2015: S114–S120. – 42. Takao M., Nishii T., Sakai T. et al.: Iliosacral screw insertion using CT-3D-fluoroscopy matching navigation. Injury. 45, 2014: 988–994. – 43. Ueno F. H., Pisani M. J., Machado A. N. et al.: Biomechanical study of the sacroiliac fracture fixation with titanium rods and pedicle screws. Acta Ortop. Bras. 23, 2015: 154–7. – 44. Verbeek J., Hermans, E., van Vugt A. et al.: Correct positioning of percutaneous iliosacral screws with computer-navigated versus fluoroscopically guided surgery in traumatic pelvic ring fractures. J. Orthop. Trauma. 30, 2015. – 45. Vigdorchik J. M., Jin X., Sethi A. et al.: A. biomechanical study of standard posterior pelvic ring fixation versus a posterior pedicle screw construct. Injury. 46, 2015: 1491–6. – 46. Wu T., Chen W., Zhang Q. et al.: Biomechanical Comparison of Two Kinds of Internal Fixation in a Type C Zone II Pelvic Fracture Model. Chin. Med. J. (Engl). 128, 2015: 2312–17. – 47. Zheng Z., Zhang Y., Hou Z. et al.: The application of a computer-assisted thermoplastic membrane navigation system in screw fixation of the sacroiliac joint – A clinical study. Injury.43, 2012: 495–9. – 48. Zheng Z. M., Yu B. S., Chen H. et al.: Effect of iliac screw insertion depth on the stability and strength of lumbo-iliac fixation constructs, an anatomical and biomechanical study. Spine (Phila Pa 1976). 34, 2009. – 49. Zwingmann J., Konrad,G., Kotter E. et al.: Computer-navigated iliosacral screw insertion reduces malposition rate and radiation exposure. Clin. Orthop. Relat. Res. 467, 2009: 1833–38.

Adresa autora: M. S., Alej Svobody 1655/76, 304 60 Plzeň

Plzeň. lék. Sborn., 82, 2016: 147–150

# EMBOLIE PLODOVOU VODOU

J. Landsmanová[1], A. Hudec[1] ,V. Kališ[1], E. Kasal[2]

GPK FN Plzeň[1], KARIM FN Plzeň[2]

Embolie plodovou vodou je velmi vzácná a kritická příhoda s četností 1 : 8000 až 1 : 80 000 těhotenství (2). Velký rozptyl incidence je dán širokým spektrem symptomu a nejednoznačnou diagnostikou u žen, které přežijí (4).

Incidence se liší podle zvolené metody sběru dat. U prospektivních studií je popsán výskyt embolie plodovou vodou 1,9 až 6,1 na 100 000 těhotných, u retrospektivních 5,5 až 6,1 na 100 000 těhotných. (4). Letalita se udává v 50 %, až v 26 % případů jsou popisovány psychické a neurologické následky. Vyvolávajícím momentem je přestup amniální tekutiny do mateřského cévního plicního řečiště. Neexistuje žádný způsob prevence a její výskyt nemůžeme obvykle nijak předvídat. Proto patří mezi nejzávažnější a nejčastější příčiny morbidity a mortality v perinatologii ve vyspělých zemích (1, 3). V našem sdělení popisujeme kazuistiku embolie plodovou vodou, kterou jsme řešili na našem pracovišti.

## KAZUISTIKA

Třicetisedmiletá IV. grav. II. para v gestačním stáří 38 + 0, obézní, s diagnózou gestačního diabetu kompenzovaného PAD a s nízko nasedající placentou byla přijata k indukci porodu. Dne 12. 1. 2012 byl porod indukovaný prostaglandiny. Při nástupu pravidelných kontrakcí a vaginálním nálezu navalité branky o průměru 4 cm provedena dirupce vaku blan. Po 30 minutách u pacientky náhle vzniká dušnost, nevolnost, promptní rozvoj alterace vědomí až bezvědomí. Rychle se rozvíjí cyanosa horní poloviny obličeje. Kontrolní glykemie 9 mmol/l. Zavedena periferní žilní kanylace, Foleyův katetr, odebrána kompletní laboratoř včetně koagulačních parametrů, podán $O_2$ polomaskou a neprodleně přivolán anesteziolog.

Po 5 minutách dochází k rozvoji tachypnoe, mělkého dýchání, příznaku modré masky a saturace u pacientky byla zaznamenána 40 %. Na EKG zobrazeny bigeminie a aberované QRS komplexy. Krevní tlak byl neměřitelný, krční žíly bez patologické náplně. V této době zatím bez známek hemoragie. Kontrola vitality plodu – akce srdeční plodu 140/min.

Vzhledem ke klinickému stavu pacientky přivolán kardiolog, který provedl bedside ECHO s nálezem výrazné dilatace a dysfunkce pravé komory srdeční, stagnací krve v pravé komoře srdeční, bez prokázaného intrakardiálního trombu a hyperkontraktilitou levé komory. Na základě ECHO vyšetření vysloveno podezření na masivní plicní embolii.

Další intenzivní péče byla prováděna za spolupráce anesteziologa, internisty, kardiologa a kardiochirurga. Na umělé plicní ventilaci byla saturace pacientky 95 %, na EKG tachykardie 140/min, krevní tlak klesající i přes podporu noradrenalinem, kontrolní ECHO s výsledkem relativní tonizace pravé komory srdeční. Kontrola ozev plodu – bradykardie 60/min. Po 45 minutách od prvotních příznaků pacientka stabilizována a schopna výkonu v celkové anestezii. Vzhledem k emergentní tísni plodu při ASA4 proveden císařský řez. Porozen plod ženského pohlaví (2840 g / 47 cm), Apgar skore 0-0-4. Novorozenec umírá 48 hodin po porodu.

Vzhledem k rozvoji silného krvácení a hemokoagulační poruše byla při císařském řezu provedena bilaterálně ligace a.uterinae et hypogastricae a B-Lynch steh. Celková krevní ztráta 4 l, která byla hrazena krevními deriváty.

Po stabilizaci pacientky a zástavě krvácení pacientka přeložena na KARIM.

První den na KARIM byla pacientka farmakologicky tlumena, GCS 3, na umělé plicní ventilaci, oběhově stabilní bez podpory katecholaminů. Na EKG pravidelná AS, bez poruchy rytmu. Byly pozorovány krvácivé projevy (epistaxe, prosakování operační rány, gynekologické krvácení). Aplikována empirická ATB terapie – K-PNC, Gentamicin, Avrazor, LMWH – Fraxiparine 0,5 ml s.c. / 1 hod a diuretika s infuzní a iontovou substitucí. Provedeno kontrolní ECHO srdce – levá komora bez poruchy kinetiky, bez perikardiálního výpotku, s normální celkovou systolickou funkcí, s rozšířenou pravou komorou, EF 35 %, lehkou plicní hypertenzí, středně významnou trikuspidální regurgitací. Dle DUSG žil DK – bez trombózy. RTG plic – plíce rozvinuty, bez ložisek.

Druhý den hospitalizace na KARIM byla pacientce snížená farmakologická sedace, GCS 14, pacientka plně při vědomí, spolupracující, bez lateralizace, extubována, poté nástup spontánní ventilace, dýchání čisté, sklípkové, oběhově stabilní bez nutnosti oběhové podpory, diuréza bez podpory diuretik. Bez cyanosy a krvácivých projevů. Pokračuje v terapii ATB,LMWH, infuzní terapie, nootropika a AT III.

Provedena CT pneumoangiografie bez průkazu plicní embolie.

Třetí den hospitalizace na KARIM byla pacientka zcela při vědomí, GCS 15, orientovaná, bez krvácivých projevů. Operační rána byla klidná. Pokračování v ATB terapii, analgetika, prokinetika, iontová substituce, LMWH, počínající perorální příjem a mobilizace na lůžku. Překlad na kardiologický JIP ke kompenzaci stavu.

Dle dostupných vyšetření bez průkazu klasické plicní embolie. Vyslovena diagnóza embolie plodovou vodou s masivní plicní vasokonstrikcí.

Jedenáctý den po císařském řezu byla pacientka oběhově stabilní, neurologický nález v normě, hematologické konsilium s výsledkem profylaxe LMWH do konce šestinedělí, dle ECHO srdce přetrvává mírná hypertrofie levé komory, jinak v normě.

Devět měsíců po embolické příhodě provedeno oční konsilium s normálním zevním a nitroočním nálezem, neurologické konsilium s poruchou exekutivních funkcí, na MR mozku mapovitá postischemická ložiska v korové a podkorové oblasti vpravo frontálně a parietálně, vlevo parietálně a okcipitálně, přetrvává lehce prostornější komorový systém. Závěr psychologické konsilia – úzkostně depresivní porucha, afektivní a kognitivní porucha středního stupně.

Pacientka plánuje další těhotenství. Na základě všech vyšetření doporučen odklad těhotenství minimálně o rok.

## DISKUZE

Embolie plodovou vodou je závažná, dramatická a velmi vzácná komplikace těhotenství a porodu. Jde o patologii, která více než embolii připomíná anafylaxi – nově používaný termín je anafylaktoidní těhotenský syndrom. Definitivně je embolie plodovou vodou diagnostikována až post mortem na základě průkazu fetálních skvamosních buněk a jiných složek fetální debris v plicním řečišti. Ve vyjímečných případech může být fetální debris získána z pulmonární arterie přes Swan-Ganzův katetr. V praxi vycházíme z klinických příznaků a postupujeme tzv. vylučovací metodou – diagnostika per exlusionem. Mezi hlavní příznaky patří náhlý vznik akutní dechové nedostatečnosti (27–51 %), akutní hypotenze (13–27 %), fetální dystres (17 %), křeče (10–30 %) a DIC (12 %). Ve všech případech dochází během 1 až 4 hodin k rozvoji DIC (6). V současné době není známý žádný predisponující faktor. Diferenciálně diagnosticky lze uvažovat o embolii, septickém šoku, infarktu myokardu, kardiomyopatii, anafylaxi, aspirační pneumonii, abrupci placenty, preeklampsii či eklampsii, děložní atonii či jiné příčině závažného postpartálního krvácení.

Důležitá je mezioborová spolupráce porodníka, anesteziologa a hematologa. Po zvládnutí a překonání prvního inzultu, kde hlavní cíle terapie jsou oxygenace, udržení srdečního výdeje a krevního tlaku, je nutná především léčba poruch koagulace. Po stabilizaci rodičky se urgentně přistupuje k císařskému řezu, pokud žena ještě neporodila.

Určitou možností k prevenci pozdních, především neurologických komplikací je hyperbarická oxygenoterapie (7).

Naše kazuistika popisuje případ embolie plodovou vodou v průběhu porodu, který díky okamžité intenzivní péči a mezioborové spolupráci neskončil úmrtím matky.

## ZÁVĚR

Embolie plodovou vodou patří mezi nejzávažnější komplikace těhotenství a porodu s vysokou mortalitou i následnou morbiditou. Vzhledem k nízké incidenci embolie plodovu vodou by bylo vhodné vytvořit národní registr (případně evropský) analyzující všechna těhotenství a porody komplikované touto závažnou patologií. Na základě výsledků z tohoto registru by měly být navrženy optimální léčebné protokoly.

## SOUHRN

Kazuistika popisuje případ embolie plodovou vodou u 37leté obézní diabetičky. Jednalo se o indukovaný porod, kdy po dirupci vaku blan došlo k rozvoji alterace vědomí až bezvědomí, krevní tlak byl neměřitelný. Byla zahájena kardiopulmonální resuscitace. Na základě provedených vyšetření bylo vysloveno podezření na masivní plicní embolizaci. Po stabilizaci celkového stavu pacientky byl proveden císařský řez, při kterém byl porozen plod, který po 48 hodinách umírá na následky těžké intrauterinní hypoxie. V průběhu císařského řezu došlo k rozvoji těžké hemokoagulační poruchy, kterou se v průběhu výkonu

podařilo díky mezioborové spolupráci zkompenzovat, byla provedena bilaterální ligace a.uterinae et hypogastricae a B-Lynch steh. Po operaci pacientka stabilizována a dovyšetřena na anesteziologicko resuscitační klinice se závěrečnou diagnózou embolie plodovou vodou s masivní plicní vasokonstrikcí. Po půl roce je pacientka pouze s neurologickými následky ve smyslu poruchy drobné motoriky, poruchy čtení a s úzkostně depresivní poruchou, z gynekologického hlediska s fyziologickým nálezem. V současné době plánuje další těhotenství.

## *Amniotic fluid embolism*


SUMMARY

This case report describes a 37-year overweight diabetic patient. The childbirth was induced, after ARM developed alteration of consciousness to unconsciousness, the blood pressure was unmeasurable. There was initiated CPR. According to the available tests was suspected massive pulmonary embolism. After stabilization of the patient's general condition was performed a cesarean section which delivered fetus, who died 48 hours as a result of severe intrauterine hypoxia. During the cesarean section arrived to progress the severe coagulation disorder, which was compensated during the interdisciplinary cooperation, there was performed bilateral ligation of aa.uterinae et hypogastricae and B- lynch stitch. After the surgery, the patient was stabilized and post-screened at the anesthesiology and resuscitation department with a final diagnosis of amniotic fluid embolism with massive pulmonary vasoconstriction. After half a year the patient has only neurological repercussions in terms of minor motor disorders, reading disorders and anxiety depressive disorders; gynecological aspect of the physiological findings. She is currently planning another pregnancy.


LITERATURA


1. Benson M. D.: Current concepts of immunology and diagnosis in amniotic fluid embolism. Clin. Dev. Immunol. 2012, 946576: 7. – 2. Clark S. L., Hankins G. D. V., Dudley D. A. et al.: Amniotic fluid embolism: Analysis of the national registry. Am. J. Obstet. Gynecol. 172, 1995: 1158–1169. – 3. Knight M., Berg C., Brocklehurst P. et al.: Amniotic fluid embolism incidence, risk factors and outcomes: a review and recommendations. BMC Pregnancy and Childbirth. 12, 2012: 11. – 4. http://www.biomedcentral.com/1471–2393/12/7. – 5. Knight M., Tuffnell D., Brocklehurst P. et al.: Incidence and risk factors for amniotic-fluid embolism. Obstet. Gynecol. 115, 2010: 910–17. – 6. Černý A., Pařízek A., Šimják P.: Embolie plodovou vodou – přehledový článek, Česká Gynekol. 79, 4, 2014: 255–259. – 6. James D.: High risk pregnancy: management options. 3. vyd. Philadelphia: Saunders/Elsevier 2006: 1574. – 7. Havelka P., Adamík Z., Zábranský F. et al.: Embolie plodovou vodou – kazuistika a review, Čas. ženských lékařů Gynekol. 1, 2010: 6.



Adresa autorky: J. L., Plaská 60, 323 00 Plzeň

Plzeň. lék. Sborn., 82, 2016: 151–158

# NOVINKY Z OBLASTI SARKOMŮ MĚKKÝCH TKÁNÍ – 18TH ECCO – 40TH ESMO EVROPSKÝ ONKOLOGICKÝ KONGRES 2015

M. Kripnerová

Ústav biologie LF UK v Plzni

Koncem září proběhl v kongresovém centru „Messe Wien“ 18. ročník mezinárodní konference The European Cancer Congress 2015 za obrovského zájmu účastníků z celého světa. Kongres se koná pravidelně každý druhý rok a vystřídal již řadu velkých evropských měst, Amsterodam v roce 2013 či Stockholm v roce 2011. Letošní ročník se opravdu vydařil, na setkání zavítalo přes 19 tisíc účastníků z více než sto zemí světa. Na pátečním zahajovacím večeru konference vystoupil prezident celé akce profesor Martine Piccart, který po přivítání delegátů na největším multidisciplinárním onkologickém kongresu konaném tento rok v Evropě zdůraznil zvyšující se zájem účastníků o onkologickou problematiku a vysokou kvalitu přijatých abstrakt. Dobrou úroveň prezentovaných poznatků zajistilo v následujících konferenčních dnech více než sto třicet přednášejících a šest set pozvaných řečníků. Kromě velmi zajímavých odborných přednášek bylo také možné zavítat na plakátové sekce, ve kterých se v průběhu pěti konferenčních dnů odprezentovalo neuvěřitelných 1849 posterů. Celá akce byla doplněna paralelně konanými satelitními sympózii, odbornými diskusemi a velmi rozsáhlou komerční výstavou. Vídeňské kongresové centrum je velkolepá stavba, a díky své kapacitě přes 33 tisíc účastníků a výbornému umístění v těsné blízkosti dvou stanic metra, to byla ideální volba pro konání takto významné a prestižní akce.

Vědecká činnost Ústavu biologie Lékařské fakulty UK v Plzni se kromě jiného již tradičně zabývá nádorovou problematikou a to zejména patobiologií nádorového procesu, analýzou a využitím molekul podílejících se na procesu nádorové transformace, s důrazem na biologii uroteliálních karcinomů a sarkomů. O prezentaci výsledků v oblasti nádorové transformace fibrosarkomů se na Evropském onkologickém kongresu 2015 ve Vídni postaral výzkumný tým v čele s doc. Ing. Jiřím Hatinou CSc. Na konferenci byla vyslána postgraduální studentka 2. ročníku Ing. Michaela Kripnerová, která v plakátové sekci konference seznámila návštěvníky s *in vitro* modelem progresívní buněčné série myších fibrosarkomů. Tyto progresívní série buněčných linií a sublinií generované na stálém genetickém pozadí se zdají být nejjednodušším experimentálním nástrojem pro studium nejen nádorové transformace, ale i vzájemných závislostí v rámci komplexních molekulárních a metabolických vztahů. Zatímco u karcinomů existuje mnoho progresivních sérií buněčných linií umožňujících zkoumat chování různě nádorově transformovaných buněk téhož typu nádoru, podobná série pro sarkom zatím chyběla. Na našem pracovišti odvozená a dobře charakterizovaná progresivní H2-K/v-jun série fibrosarkomových buněčných linií

(buněčné linie JUN-1, JUN-2, JUN-3 a sublinie JUN-2-fos3) přináší možnost studia různých stadií nádorové transformace právě i v oblasti sarkomů (1). Jednotlivé linie a sublinie se od sebe primárně liší různou mírou a kvalitou transformace, intenzitou metabolické aktivity a úrovní exprese onkogenů *jun* a *fos*. Buněčné linie JUN-1, -2, -3 tak představují lineární progresi z nejméně transformovaného fenotypu JUN-2 k nejvíce transformovanému fenotypu buněk JUN-3, naproti tomu buněčná sublinie JUN-2fos-3 vykazuje unikátní transformační vzor vyznačující se malou deregulací buněčného růstu a proliferace ale velmi výraznou schopností motility a invazivity (Obr. 1). Ukazuje se, že schopnost buněk se pohybovat potažmo invadovat předurčuje jejich metabolický fenotyp. Pro vysoce pohyblivé buněčné linie (JUN-2fos-3 a JUN-3) se závislost na oxidativní fosforylaci zvyšuje a mají tedy vyšší využití respiračního řetězce pro tvorbu ATP, lepší integritu mitochondrií a velkou rezervní kapacitu, kterou mohou v případě potřeby využít pravděpodobně jako hnací sílu právě pro expanzi do okolní matrix. Kromě toho, že nejvíce transformovaná buněčná linie JUN-3 vykazuje rychlejší růst a schopnost růstu v polotekutých mediích bez nutnosti pevného podkladu, mohla by být zároveň i vhodným zdrojem sarkomových kmenových buněk. Na základě těchto poznatků jsme přesvědčeni, že tento buněčný model by mohl být velmi cenný pro dešifrování klíčových aspektů progrese sarkomu (2).

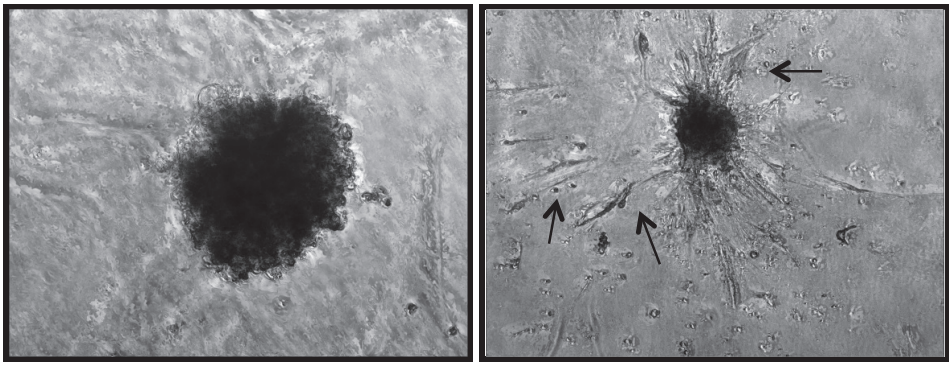

**Obr. 1** Ukázka kvalitativního vyhodnocení *in vitro* invazivity v kolagenu typu I (vlevo neinvadující buňky JUN-2, vpravo silně invadující transformované buňky JUN-3 – šipkami označené trasy pohybujících se buněk)

## ÚVOD SVĚTA SARKOMŮ MĚKKÝCH TKÁNÍ

Sarkomy tvoří velmi heterogenní skupinu nádorů mesenchymálního původu s různorodým biologickým chováním a v souhrnu představují méně než 1 % všech zhoubných onemocnění (Tab. 1). Patobiologicky lze rozlišit až 40 druhů sarkomů, od téměř benigních po vysoce agresivní invazivní a metastatické typ (3, 4, 5). Tyto naštěstí poměrně vzácné zhoubné nádory, které se vyskytují v jakémkoliv věku a prakticky kdekoliv v těle, mají název podle tkáně, v níž vznikly. Stejně jako u jiných nádorů nejsou příčiny vzniku přesně známy, ale určitou roli hrají jisté predisponující faktory a familiární genetické

syndromy (4). Zásadní metodou léčby sarkomů měkkých tkání bývá chirurgické odstranění nádoru, které může být podle stupně malignity a stavu pacienta doplněno ozařováním nebo chemoterapií. Sarkomy jsou však velmi chemorezistentní a radiorezistentní nádory a tak spektrum účinných cytostatik je omezené a kurativní dávka záření obvykle převyšuje toleranční dávky okolních orgánů. Neoadjuvantní terapie se využívá zejména tam, kde je potřeba před samotným operačním výkonem zmenšit původní velikost sarkomu. Celková léčba cytostatiky se používá spíš doplňkově a to zejména k prevenci vzniku metastáz po chirurgickém odstranění velmi zhoubných sarkomů, nebo v již inoperabilních situacích, nicméně efekt systémové léčby lokálně pokročilých a metastatických sarkomů u dospělých pacientů je neuspokojivý (5, 6). Radioterapie má zásadní význam v lokální léčbě a kontrole sarkomů měkkých tkání, ale její zařazení do léčby musí respektovat histogický typ sarkomu, věk pacienta, lokalizaci a velikost nádoru a dosažení remise, resp. rozsah primární operace (7). V současné době se v České republice postupuje u stadia I–IIA bez adjuvantní chemoterapie, u stadia IIB připadá neoadjuvantní terapie v úvahu pouze v indikovaných případech po dohodě s pacientem se záměrem provedení končetinu šetřícího výkonu v kombinaci nebo monoterapii doxorubucin/ifosfamid a adjuvantní terapie pro high grade končetinové sarkomy větší než 5 cm. Pro stadium IV je možná paliativní chemoterapie s preferencí monoterapie. Nejčastěji užívaná cytostatika v 1. linii je monoterapie doxorubicinem (ADM) a ifosfamidem (IFO) nebo kombinací (ADM/IFO), kombinací epirubicin/ifosfamid či kombinací doxorubicin/dakarbazin (leiomyosarkom). Při kontraindikaci na ADM ± IFO lze podat pacientovi trabektedin (účinný zejména rekurentních liposarkomů a leiomyosarkomů). V individuálních případech lze pro speciální typy sarkomů použít gemcitabin, dakarbazin nebo kombinaci gemcitabin/docetaxel (zejména předléčený leiomyosarkom), kombinaci gemcitabin/dakarbazin, paklitaxel (angiosarkom), imanitib mesylát (relabující/metastatický dermatofibrosarkom protuberans s translokací t (17, 22), tamoxifen, vinblastin/metotrexát, imanitib a sorafenib (rekurentní po chirurgii/± RT agresivní fibromatóza (desmoid)). Multikinázový inhibitor pazopanib lze užít u vybraných subtypů pokročilého sarkomu dospělých pacientů vyjma liposarkomu, kteří podstoupili chemoterapii pro metastazující onemocnění, nebo u nich došlo k progresi onemocnění. Možnou variantou pro pokročilý končetinový sarkom (neoperovatelný nebo operabilní poškozující) či lokální recidivu je regionální hypertermická končetinová perfuze kombinací TNF-α + melfalanu (ILP) (8).

Vzhledem k výše uvedené heterogenitě nádorů a nízké incidenci není dostatečný počet randomizovaných studií pro jednotlivé histologické subtypy, což pravděpodobně přispívá k celkovému neuspokojivému výsledku léčby chemoterapií u STS. Neoadjuvantní terapie není standardním léčebným postupem v léčbě operabilních sarkomů a jednoznačné doporučení po podání adjuvantní chemoterapie neexistuje. Ideálním případem pro pacienta je pak léčba v rámci klinických studií (9).

**Tab. 1** Nejčastější histologické typy měkkých tkání a kostí

| |
|---|
| Alveolární sarkom měkkých tkání |
| Epiteloidní sarkom |
| Extraskeletální chondrosarkom |
| Extraskeletální osteosarkom |
| Extraskeletální Ewingův sarkom |
| Primitivní neuroektodermální nádor (PNET) |
| Fibrosarkom |
| Leiomyosarkom |
| Liposarkom |
| Maligní fibrózní histiocytom |
| Maligní mezenchymom |
| Maligní hemangiopericytom |
| Maligní nádor pochev periferních nervů |
| Rhabdomyosarkom |
| Synoviální sarkom NS (blíže neurčený) |
| Kaposiho sarkom |
| Dermatofibrosarkom |
| Fibromatóza-desmoid |
| Sarkomy vycházející z tvrdé pleny mozku, dutých orgánů nebo parenchymatózních orgánů |
| Angiosarkom |
| Gastrointestinální stromální nádory (GIST) |

## BUDOUCNOST LÉČBY SARKOMŮ MĚKKÝCH TKÁNÍ ANEB CO NOVÉHO PŘINESL NEJVĚTŠÍ EVROPSKÝ ONKOLOGICKÝ KONGRES V ROCE 2015?

Naději pro rozšíření léčebných možností v oblasti sarkomů měkkých tkání mohou přinést nové výsledky studií kombinace chemoterapie, cílené léčby nebo vhodně zvolené radioterapie. Velké množství konferenčních příspěvků týkající se různých typů nádorů prezentovalo výsledky aplikace alkylačního cytostatika trabektedinu. Toto agens bylo původně izolováno z mořských pláštěnců (Ectenascidia turbinata), ale nyní je připravován synteticky. Jedná se o tetrahydroizochinolinový alkaloid, které se váže na malý zářez v DNA (minor groove), způsobí na molekule ohyb, v jehož důsledku dochází k blokaci transkripce a dysregulaci opravných mechanismů DNA. Selektivně působí zejména na nádorové stroma – makrofágy a primární roli v jeho metabolismu má izoforma cytochromu CYP3A. Kromě liposarkomů a leiomyosarkomů se tento lék účinně používá i pro léčbu

pokročilého karcinomu ovaria, v úvahu připadá také léčba karcinomu prsu či karcinomu prostaty (10, 11). Patel et al. ve své studii prezentovali, že ve srovnání s dakarbazinem, který je běžně používán jako chemoterapeutikum pro liposarkomy a leiomyosarkomy, vykazuje užití trabektedinu prodloužení stavu bez progrese a zlepšuje kontrolu choroby, bohužel se tento pozitivní účinek neprojeví na celkovém přežití pacientů (12, 13). Kromě těchto zmíněných histologických typů se trabektedin jeví jako účinný i pro synoviální sarkom (14). Výše dávky pacientovi je však limitována jeho hepatotoxickým účinkem (11). Neoajuvantní podání trabektedinu indukuje změny antioxidačním statusu nádoru a obklopující tkáni. Kachesova uvádí, že k rezistenci vůči oxidačnímu stresu a peroxidaci lipidů v neporušené okolní tkáni dochází při neoadjuvantních terapiích i dalšími běžně užívanými cytostatiky pro STS (15). Pro lokálně pokročilý a metastatický nádor měkké tkáně se kromě trabektedinu zkouší i cílená léčba vorinostatem, který se dosud uplatňoval zejména u maligních hematologických nemocí. Vorinostat působí jako inhibitor histondeacetylázy (HDAC) umožňující reaktivaci exprese genů, které jsou při karcerogenezi abnormálně suprimovány a tím dochází k zahájení procesu diferenciace či apoptózy (16, 17). Za jeho výhodu lze považovat potenciaci účinku klasických cytostatik i některých monoklonálních protilátek a vliv na omezení mnohočetné lékové rezistence (16, 18). Kromě výše dvou zmíněných chemoterapeutik byla v rámci kongresu prezentována také aplikace multikinázového inhibitoru pazopanibu. Tato látka cílí receptory VEGF, PDGF α a β a c-Kit a tím dochází k inhibici angiozeneze a následné proliferace nádoru. Studie, která zahrnovala přes na 500 pacientů, ukázala, že cílená léčba pazopanibem se jeví jako účinná a relativně bezpečná pro mnoho histologických typů sarkomů včetně liposarkomu (19).

Zajímavý příspěvek pocházel z laboratoře Wang et al., kteří prezentovali synergickou inhibici EGFR a STAT3. V sarkomech byla experimentálně zjištěna zvýšená exprese receptoru pro EGF, ale cílená léčba inhibicí pouze tohoto receptoru gefinitibem měla nízkou klinickou odezvu. *In vitro* experimenty na buněčných liniích rezistentních na gefinitib ukázaly, že selhání gefitinibu souvisí pravděpodobně se zvýšením poměru pSTAT3/pSTAT1 v signalizační dráze JAK/STAT a vysoké hladině fosforylované formy STAT3. STAT3 signalizační dráha reguluje expresi genů, které souvisí jak s proliferací, migrací, invazivitou tak i angiogenezí a podpoření kmenového fenotypu (20, 21). Synergickou inhibicí STAT3 malou bioaktivní molekulou S3I-201 nebo interferující anti-STAT3 siRNA a EGFR gefinitibem bylo dosaženo antiproliferačního efektu a apoptózy sledovaných buněk. Konzistentní výsledky se potvrdily i v *in vivo* myším modelu, kde velikosti fibrosarkomů jedinců s kombinovanou terapií gefinitibem a molekulou S3I-201 byly výrazně menší než velikosti tumorů myší, které byly léčeny pouze monoterapí nebo nebyly léčeny vůbec (22, 23). Přestože jsou sarkomy v mnoha případech rezistentní na konvenční chemoterapii, může další výzkum cílené terapie nabízet pacientům výraznou naději na zkvalitnění léčby i života.

Kromě chemoterapie nebo cílené léčby má své nezastupitelné místo v léčbě sarkomů měkkých tkání i radioterapie. Radioterapii lze aplikovat v kombinaci s chemoterapií nebo jako samostatnou metodu. Retrospektivní studie Fourque et al. překvapivě ukázala, že načasování adjuvantní radioterapie po R0/R1 resekci tumoru nemá významný vliv na celkové přežití pacientů (24). Pro nemocné, kteří z různých důvodů nemohou podstoupit

operační zákrok, ať už metastáz nebo primárního tumoru, je vhodná moderní stereotaktická radioterapie. Tato metoda sice umožnuje použít vysoké dávky záření do malého cílového objemu tkáně ale jen pro velmi malé nádory, tedy například pro plicní metastázy nádorů měkkých tkání (25). Randomizovaná studie zahrnující 341 pacientů s „high risk“ sarkomem (HR-STS) ukázala, že nejlepší klinické odpovědi po aplikaci neoadjuvantní terapie bylo dosaženo použitím regionální hypertermie současně s chemoterapií v kombinaci etoposid/ifosfamid/doxorubicin. Regionální termoterapie zvyšuje benefit chemoterapie, indukuje tumoricidní imunitní odpověď a dokonce mírní toxické účinky (26).

Přestože studií zaměřených na diagnostiku, léčbu a predikci léčebného efektu u sarkomů měkkých tkání postupně přibývá, dosud chybí komplexně pojaté analýzy rozdělující sarkomy do skupin podle zásadních cytokinetických a cytogenetických rozdílů, které mohly znamenat i odlišné léčebné postupy.

**Příští konference ECCO 2017 zavítá ve dnech 27.–30. ledna do nizozemského Amsterodamu.**

## PODĚKOVÁNÍ

Za pomoc při zpracování textu děkuji svému školiteli doc. Ing. Jiřímu Hatinovi, CSc. Práce prezentovaná na kongresu jakož i samotná účast na kongresu byly podpořeny projektem specifického výzkumu SVV-2015-260 173.

## SOUHRN

Sarkomy měkkých tkání patří mezi relativně vzácné nádory, které se vyskytují ve všech věkových skupinách. Standardní léčbou operabilních sarkomů je chirurgická léčba, která může být v některých případech doplněna radioterapií. Velkým problémem při aplikaci konvenční terapie bývá rezistence těchto nádorů k širokému spektru látek a proto se jako jedna z možných cest jeví využití cílené léčby, která umožní přežití pacientům s rezistentními nádory nebo relapsy. Tento článek přináší přehled nejnovějších schémat a způsobů léčby sarkomů měkkých tkání, které byly prezentovány na 18. Evropském onkologickém kongresu konaném ve Vídni v září 2015. Svými výsledky v oblasti sarkomů měkkých tkání přispěli také vědci z Ústavu biologie Lékařské fakulty UK v Plzni, kteří na konferenci prezentovali velmi užitečný *in vitro* model progresívní buněčné série myších fibrosarkomů. Tento buněčný model se jeví jako ideální experimentální nástroj pro studium buněčné transformace a vzájemných závislostí v rámci komplexních molekulárních a metabolických vztahů.

## *News from soft tissue sarcoma – 18th ECCO – 40th ESMO the European cancer congress 2015*


SUMMARY

Standard treatment for all operable patients, complemented by radiation therapy in selected case sis described. Inherent or acquired resistance to chemotherapy is a significant problem in the treatment of soft tissue sarcomas. This review gives a detailed information on newly introduced cytotoxic drugs and their role for combination with targeted therapy that have been presented on the European Cancer Congress 2015 in Vienna. The scientists from the Institute of Biology, Faculty of Medicine in Pilsen, Charles University in Prague presented a very useful *in vitro* model of murine fibrosarcoma progression series consisting of four clonally related sarcoma cell lines. This progression series could be very valuable for deciphering crucial aspects of sarcoma progression.


LITERATURA


1. Hatina J., Hájková L., Peychl J. et al.: Establishment and Characterization of Clonal Cell Lines Derived from a Fibrosarcoma of the H2-K/v-jun Transgenic Mouse A Model of H2-K/v-jun Mediated Tumorigenesis. Tumor Biol. 24, 2003: 176–184. – 2. Kripnerova M., Tukova J., Sramek J. et al.: A progression series of murine fibrosarcoma separates proliferative and invasive transformation characteristics. Abstract book 18th ECCO – 40th ESMO – European Cancer Congress, Reinforcing multidisciplinarity, Vienna, Austria, 25–29 September 2015. EJC Suppl. 2015, vol. 51, (S3). – 3. Sobin L. H., Gospodarowicz M. K., Wittekind Ch.: TNM, Classification of malignant tumors, Seventh Edition, (International Union Against Cancer (UICC)) UK: A John Wiley & Sons Ltd., Publication 2009. – 4. Bajčicová V.: Sarkomy měkkých tkání u adolescentů. Onkológia 3 (6), 2008: 367–371. – 5. Adamková-Krakorová D.: Prognostické faktory ve strategii léčby sarkomů měkkých tkáni dospělého věku. Referátový výběr z onkologie 1, 2007: 31–34. – 6. Lovas P., Lovasová Z., Garčicová J.: Role radioterapie v léčbě sarkomů měkkých tkání Onkologie 4 (5), 2010: 302–307. – 7. Kubeš J.: Radioterapie sarkomů měkkých tkání. Referátový výběr z onkologie 1, 2007: 47–50. – 8. Vyzula R. et al.: Modrá kniha české onkologické společnosti – 21. aktualizace, platná od 1. 9. 2015, Brno: Masarykův onkologický ústav, 2015. – 9. Adamková-Krakorová D.: Systémová léčba sarkomů měkkých tkání dospělých vyjma GIST. Onkologie 4 (5), 2010: 308–310. – 10. Klener P., Klener P. jr.: Nová protinádorová léčiva a léčebné strategie v onkologii. Praha: Grada, 2009. – 11. Macedo D., Mansinho A., Costa A. L. et al.: Hepatotoxicity and therapeutic response with trabectedin in soft tissue sarcomas. Abstract book 18th ECCO – 40th ESMO – European Cancer Congress, Reinforcing multidisciplinarity, Vienna, Austria, 25–29 September 2015. EJC Suppl. 2015, vol. 51, (S3). – 12. Patel S., Mehren M., Reed D. et al.: Final overall survival (OS) analysis of the randomized phase 3 study of trabectedin (T) or dacarbazine (D) for the treatment of patients (pts) with advanced leiomyosarcoma (LMS) or liposarcoma (LPS). Abstract book 18th ECCO – 40th ESMO – European Cancer Congress, Reinforcing multidisciplinarity, Vienna, Austria, 25–29 September 2015. EJC Suppl. 2015, vol. 51, (S3). – 13. Demetri G., Patel R. S., Thomas S. et al.: Efficacy and safety of trabectedin (T) or dacarbazine (D) for treatment of patients (pts) with advanced leiomyosarcoma (LMS) or liposarcoma (LPS) after prior chemotherapy. Abstract book 18th ECCO – 40th ESMO – European Cancer Congress, Reinforcing multidisciplinarity, Vienna, Austria, 25–29 September 2015. EJC Suppl. 2015, vol. 51, (S3). – 14. Penel N., Buonadonna A., Benson C. et al.: A non-interventional, multicenter, prospective phase IV study oftrabectedin in patients with advanced soft tissue sarcoma (STS): The first interim analysis of Y-IMAGE study. Abstract book 18th ECCO – 40th ESMO – European Cancer Congress, Reinforcing multidisciplinarity, Vienna, Austria, 25–29 September 2015. EJC Suppl. 2015, vol. 51, (S3). – 15. Kachesova P., Goroshinskaja I., Andrejko E. et al.: Changes markers of oxidative stress in tumor and the tumorsurrounding tissues of patients

with soft tissue sarcoma after neoadjuvant chemotherapy. Abstract book 18th ECCO – 40th ESMO – European Cancer Congress, Reinforcing multidisciplinarity, Vienna, Austria, 25–29 September 2015. EJC Suppl. 2015, vol. 51, (S3). – 16. Schmitt T., Mayer-Steinacker R., Mayer F. et al.: Vorinostat in locally advanced and metastastic soft tissue sarcomas – results of a multi-center phase II trial (SAHA-1) of the German Sarcoma and GIST Working Group (AIO). Abstract book 18th ECCO – 40th ESMO – European Cancer Congress, Reinforcing multidisciplinarity, Vienna, Austria, 25–29 September 2015. EJC Suppl. 2015, vol. 51, (S3). – 17. Múdry P.: Cílená terapie u kostních sarkomů. Onkológia 6 (2), 2011: 89–91. – 18. Klener P.: Omezilo zavádění tzv. cílené léčby význam protinádorové chemoterapie? Onkológia 2 (6), 2007: 363–366. – 19. Kawai A., Araki N., Ando Y.: Post marketing surveillance (PMS) in Japan for soft tissue sarcoma (STS) patients treated with pazopanib. Abstract book 18th ECCO – 40th ESMO – European Cancer Congress, Reinforcing multidisciplinarity, Vienna, Austria, 25–29 September 2015. EJC Suppl. 2015, vol. 51, (S3). – 20. Wang X., Goldstein D., Crowe P. et al.: STAT3 inhibition, a novel approach to enhancing targeted therapy in human cancers Int. J. Oncol. 41, 2012: 1181–1191. – 21. Fouse S. D., Costello J. F.: Cancer Stem Cells Activate STAT3 the EZ Way. Cancer Cell 2013, June 23, June 10: 711–713. – 22. Wang X., Goldstein D., Crowe P. et al.: Synergistic effects of concurrent inhibition of EGFR and STAT3 in soft tissue sarcoma cell lines. Abstract book 18th ECCO – 40th ESMO – European Cancer Congress, Reinforcing multidisciplinarity, Vienna, Austria, 25–29 September 2015. EJC Suppl. 2015, vol. 51, (S3). – 23. Wang X., Goldstein D., Crowe P. et al.: S3I-201, a Novel STAT3 Inhibitor, Inhibits Growth of Human Soft Tissue Sarcoma Cell. World J. Cancer Res. 1 (1), 2013: 61–68. – 24. Fourquet J., Vilotte F., Sunyach M. P. et al.: Time interval (TI) between surgery and start of adjuvant radiotherapy (RT): A retrospective analysis of 1150 cases from the French Sarcoma Group. Abstract book 18th ECCO – 40th ESMO – European Cancer Congress, Reinforcing multidisciplinarity, Vienna, Austria, 25–29 September 2015. EJC Suppl. 2015, vol. 51, (S3). – 25. Salvi F., Frakulli R., Longhi A. et al.: Stereotactic radiotherapy in the treatment of lung metastases frombone and soft tissue sarcomas: Final results Abstract book 18th ECCO – 40th ESMO – European Cancer Congress, Reinforcing multidisciplinarity, Vienna, Austria, 25–29 September 2015. EJC Suppl. 2015, vol. 51, (S3). – 26. Issels R. D., Lindner L. H., Verweij J. et al.: Neo-adjuvant chemotherapy alone or with regional hyperthermia for localised high-risk soft-tissue sarcoma: a randomised phase 3 multicentre study. Lancet Oncol. 11 (6), 2010: 561–570.

Adresa autorky: M. K., Alej Svobody 1655/76, 323 00 Plzeň

Plzeň. lék. Sborn., 82, 2016: 159–161

# JAK VNÍMAJÍ STUDENTI MEDICÍNY NĚKTERÉ ETICKÉ PROBLÉMY

P. Buňatová[1], K. Zikmundová[2]

[1]Psychiatrická klinika FN Plzeň, [2]Ústav sociálního a posudkového lékařství LF UK v Plzni

Úkolem lékaře je zachovat život, chránit a obnovovat zdraví, mírnit utrpení bez ohledu na národnost, rasu, barvu pleti, náboženství, politickou příslušnost, sociální postavení, věk či osobní pocity lékaře. Žádný lékař nesmí přímo nebo nepřímo iniciovat a podílet se na aktivitách, které by byly v rozporu s jeho povinnostmi. V posledních letech se ve společnosti mnohem více diskutuje o morálce a etice. Hovoří se často o dehumanizaci medicíny, zejména v souvislosti s technologickým vývojem, možnostmi diagnostiky a léčby nemocí. Prohlubuje se propast mezi tzv. ideální medicínou a standardní medicínou, dochází k rozporu mezi etikou a ekonomikou. Veřejnost se stále více zajímá o etické problémy medicíny a o morálku lékařů a mediků.

Autoři prezentují názory studentů medicíny na některé etické problémy. Otázky byly zaměřeny na vztah lékaře a pacienta, na problematiku počátku a konce lidského života. Dotaz byl rovněž na potřebu výuky lékařské etiky jako samostatného oboru. Velká část otázek se týkala problematiky stárnutí. Je to dáno tím, že hlavními spotřebiteli zdravotní péče vzhledem k multimorbiditě jsou osoby vyššího věku. Se zřetelem k demografickým prognózám lze předpokládat vyšší spotřebu zdravotní péče. Nejvíce ohroženi diskriminací jsou ve společnosti staří a handicapovaní lidé. Umí mladá generace být empatická a pomáhat nemocným? Jak předcházet ageismu a podporovat kvalitu života křehkých skupin obyvatel s disabilitou?

## METODIKA

Data do dotazníku byla sbírána od studentů 3. ročníku všeobecného směru Lékařské fakulty Univerzity Karlovy v Plzni. Studenti 3. ročníku byli vybráni záměrně, neboť se v tomto roce vyučuje předmět Lékařská psychologie a etika. Dotazníkové šetření bylo provedeno anonymně v letním semestru 2013/2014 a v akademickém roce 2014/2015. První soubor tvořilo 62 studentů, ve druhém souboru bylo 82 studentů. V dotazníku byly otázky uzavřené a otevřené, ve kterých studenti vyjádřili vlastní názor k danému problému.

## VÝSLEDKY A DISKUZE

Spolupráce pacienta s lékařem závisí na vysvětlení postupu vyšetření a možností léčení. Informace musí být formulovány srozumitelně s ohledem na úroveň znalostí pacienta a na jeho psychický stav. Studenti obou skupin jsou přesvědčeni o nezbytnosti náležitého vysvětlení možností léčení. Většina dotázaných (95 %) si myslí, že pacient může odmítnout léčbu. Povinnost lékaře poskytnout první pomoc i v mimopracovní době si uvědomuje 94 % studentů. Na otázku, zda je v praxi zaručena všem svobodná volba lékaře, zařízení, apod. odpovědělo 59 % studentů negativně. Více jak 70 % respondentů vyjádřilo pozitivní zkušenosti jejich blízkých se zdravotnictvím, pouze 16 % má zkušenosti spíše špatné. Studenti se domnívají, že etický přístup je třeba zlepšit ve zdravotnictví v oblasti komunikace (29 %). S diskriminujícím přístupem k pacientům během praxe se setkalo 44 % dotázaných. Nejvíce se studenti setkali s věkovou diskriminací (12 %). Téměř polovina studentů považuje za nejlepší volbu péče o seniory kombinaci rodiny a státu. Více jak polovina studentů (61 %) zastává názor, že při umírání v ústavním zařízení přichází člověk o svou důstojnost. Studenti soudí (94 %), že starý, těžce nemocný člověk by měl v klidu zemřít. Pokračování intenzivní terapie u nemocných s nepříznivou prognózou vidí spíše jako prodlužování utrpení nemocného. Pojem dehumanizace medicíny je spjat se ztrátou důvěry v lékaře z důvodu její velké technizace. Méně než polovina respondentů (40 %) se domnívá, že medicína spěje k dehumanizaci.

## ZÁVĚRY

Zdravotní péče v současnosti prodlužuje život nemocným. Z výsledků šetření můžeme konstatovat, že většina studentů má zájem o etickou problematiku, která se týká výkonu lékařského povolání. V morálních postojích studentů se nejvíce odráží jejich subjektivní hodnocení etických problémů.

## SOUHRN

V posledních letech se ve společnosti mnohem více diskutuje o morálce a etice. Zájem veřejnosti vzrůstá také o morálku lékařů a mediků. Autoři prezentují názory studentů medicíny na některé etické problémy. Cílem dotazníkového šetření bylo zjistit názory studentů medicíny, budoucích lékařů, na některé etické problémy. Ze zjištěných odpovědí se pak zaměřit na problematické oblasti medicínské etiky ve výuce.

## *How medical students perceive some of the ethical issues*


SUMMARY

There is more discussion about morality and ethics in society last years. Public interest in morality of medical professionals and medical students is increasing. Authors presented opinions of medical students on some ethical problems. Aim of questionnaire study was to know opinions of medical students, future doctors on some ethical problems. Thanks these data to concentrate medical ethics education on problem parts.


LITERATURA


1. Dvořáková J.: Morální usuzování. Vliv hodnot, osobnosti a morální identity. Brno: Masarykova univerzita, 2008. – 2. Ptáček R., Bartůněk P. a kol.: Etika a komunikace v medicíně. Praha: Grada, 2011: 528. – 3. Šimek J.: Lékařská etika. Praha: Grada, 2015. – 4. Vacek P.: Psychologie morálky a výchova charakteru žáků. Hradec Králové: Gaudeamus, 2011. – 5. Vácha M., Königová R., Mauer M.: Základy moderní lékařské etiky. Praha: Portál, 2012.



Adresa autorky: P. B., Alej Svobody 31, 323 00 Plzeň

# ZE ŽIVOTA FAKULTY

# PROF. MUDR. JAROSLAV RACEK, DRSC., SE LETOS DOŽÍVÁ 65 LET



Když jsem se na podzim roku 1969 po absolvování vojenské služby a po pobytu v Kanadě vrátil k běžné učitelské práci na LF UK v Plzni, zaujal mne mezi ostatními studenty 1. ročníku v průběhu praktických cvičení tehdy poněkud vytáhlý chlapec, který velmi hladce zvládal laboratorní práci a zároveň byl zcela výtečný ve všech znalostních i výpočtových testech. Doporučil jsem jej vedoucímu ústavu doc. Habermannovi jako vhodného kandidáta pro práci ve studentském vědeckém kroužku. Student se jmenoval Jaroslav Racek a skutečně docházel na Ústav lékařské chemie a systematicky tam pracoval. S ohledem na omezené personální možnosti ústavu pak byl dojednán ještě během studia jeho přechod na Oddělení klinické biochemie FN. Tak se stalo, že MUDr. Jaroslav Racek po promoci v r. 1975 začal pracovat jako klinický biochemik. Pochopitelně získal záhy 1. i 2. atestaci z klinické biochemie a od r. 1981 byl již zástupcem primáře OKB FN Plzeň.

S Jaroslavem jsem se setkal pracovně znovu v r. 1985 jako oponent jeho kandidátské disertace „Buněčné biosenzory v klinické biochemii“, kterou zpracoval v rámci externí aspirantury na 3. LF UK v Praze pod vedením prof. MUDr. Jana Musila, DrSc. Dodnes vzpomínám na hezkou atmosféru této úspěšné obhajoby konané na 2. ústavu lékařské chemie FVL UK za přítomnosti emeritního přednosty tohoto pracoviště prof. MUDr. et MVDr. Jana Šuly, DrSc., mimochodem zakladatele Ústavu lékařské chemie v Plzni.

V r. 1991 se Jaroslav Racek stal primářem OKB FN Plzeň a začal se také věnovat výuce svého oboru na LF. S tím souvisí i jeho habilitace na LF UK v Plzni v r. 1991 a jeho soustavná činnost ve prospěch výuky klinické biochemie na celostátní i mezinárodní úrovni. V r. 1997 absolvoval na LF UK v Plzni jmenovací řízení a byl jmenován profesorem klinické biochemie. V té době se stal také přednostou nově zřízeného Ústavu klinické biochemie a laboratorní diagnostiky LF UK v Plzni (později přejmenován na Ústav klinické biochemie a hematologie) a zároveň také přednostou Ústavu lékařské chemie a biochemie. V r. 2001 získal na 1. LF UK v Praze hodnost doktora lékařských věd (DrSc.) v oboru vnitřní nemoci na základě práce „Antioxidanty a ovlivnění oxidativního stresu“.

Prof. Racek je dlouholetým představitelem České společnosti klinické biochemie, v současnosti je předsedou výboru této společnosti. Vedle toho je členem dalších

společností a představitelem různých institucí: Člen výboru Spolku lékařů v Plzni; člen České společnosti pro biochemii a molekulární biologii (ČSBMB), člen redakční rady časopisu Klinická biochemie a metabolismus; národní reprezentant v Registrační komisi v rámci European Communities Confederation of Clinical Chemistry and Laboratory Medicine (EC4), od r. 2007 je komise součástí EFLM (European Federation of Clinical Chemistry and Laboratory Medicine); člen vědecké rady Lékařské fakulty UK v Plzni; člen vědecké rady Fakulty biomedicínského inženýrství ČVUT; člen a školitel oborové rady 04 Biochemie a patobiochemie v rámci postgraduálního doktorského studia biomedicíny; člen American Association of Clinical Chemistry and Laboratory Medicine (AACC); člen European Renal Association and European Dialysis and Transplantation Association (ERA-EDTA); předseda Národní koordinační komise Labtests On Lin.

Rovněž publikační činnost prof. Racka je obdivuhodná: 315 článků v recenzovaných časopisech (z toho 88 v časopisech s IF), 3 učební texty, 6 monografií, 13 kapitol v monografiích. Citovanost jeho prací podle SCI je 1127 citací, H-index je 20.

Lze tedy jen vyjádřit obdiv k rozsahu vykonané práce i k výsledkům řídící činnosti, tj. k nedávné zásadní modernizaci Ústavu klinické biochemie a hematologie a popřát jubilantovi pevné zdraví a mnoho dalších úspěchů.

Ad multos annos!

Radim Černý

# K ŽIVOTNÍMU JUBILEU DOC. MUDR. SILVIE LACIGOVÉ, PH.D.

Potkali jste se někdy se Silvou Lacigovou? Ne? Tak to jste přišli o zajímavé setkání! Pokud však ano, jistě se vám do paměti vryla její usměvavá tvář, zvídavý pohled a atletická figura, která neomylně signalizuje obrovskou lásku ke sportu, jež Silvu provází celý život. Pravidelný vytrvalostní fyzický pohyb je stále nejúčinnějším lékem proti stárnutí a ona je jasným důkazem toho, že toto tvrzení je správné. Já jsem na Silvě obdivoval a stále obdivuji její zájem o medicínu, její snahu se dále vzdělávat a zlepšovat, její ochotu věnovat medicíně velkou část svého „volného" času. V r. 1991 složila Silva atestaci z diabetologie. Naše spolupráce v oblasti vědecké se začala pozvolna rozvíjet již v období její práce na II. Interní klinice a vedla k získání grantu IGAMZ v oblasti léčby diabetické nohy. Silva přestoupila na 1. Interní kliniku v r. 1992, kde pracovala nejen na ambulanci diabetologické, ale účastnila se i budování jednotky intenzivní péče a výuky mediků. V r. 2002 obhájila disertační práci na téma *Syndrom diabetické nohy, diagnostika a komplexní léčba*. Její celoživotní výzkum se dále zaměřil na významnou pozdní komplikaci diabetu – diabetickou senzorickou i viscerální neuropatii. V r. 2009 obhájila habilitační práci na téma *Diabetická neuropatie*. V rámci ČR jsme společně s prof. Amblerem uspořádali konsenzuální konferenci na toto téma a svůj konsenzus publikovali. Doc. Lacigová se spolupodílela na první české monografii – *Syndrom diabetické nohy* a je autorkou standardu České diabetologické společnosti na téma Diabetická neuropatie. Na klinice zavedla pravidelnou diagnostiku viscerální neuropatie pomocí spektrální analýzy a iniciovala diagnostiku porušeného vyprazdňování žaludku pomocí izotopem značené rýže. V oblasti diabetické neuropatie vedla 2 postgraduální studenty. Doc. Lacigová je několik volebních období členkou výboru ČDS a pracuje jako předsedkyně pracovní skupiny Psychologie v diabetologii a pravidelně každoročně organizuje celostátní setkání diabetologů, psychologů a psychiatrů v Praze. Její publikační aktivita je úctyhodná a její vědecké a výukové výsledky by splňovaly požadavky na zahájení profesorského řízení.

Před 10 lety se Sylva rozhodla pracovat 6 měsíců v Mexiku. Poměrně rychle se naučila španělsky a opustila klidný život v ČR. V Mexiku ve Veracruz na pobřeží Atlantického oceánu pracovala na podiatrické klinice, kde využila svých bohatých zkušeností. Později pracovala i v pralese, kde poskytovala primární péči v polních podmínkách. Vše zvládla výborně a své zkušenosti publikovala v monografii *Diabetologem v Mexiku*. Od té doby se jí cestování stalo koníčkem. Cestuje s manželem po celém světě a o svých cestách píše

zajímavé reportáže, které si bohužel nechává pro sebe. V úvodu jsem zmínil Silvinu lásku ke sportu. Věnuje se zejména vytrvalostnímu běhu klasickému, orientačnímu i běhu na lyžích. Krom fyzické zdatnosti obdivuji Silvu pro její pracovitost, poctivost a skromnost. Málokdo ví, že Silva má velké umělecké nadání, které hodlá v následujících 30 letech života dále rozvíjet. Přeju jí hodně štěstí!

prof. MUDr. Zdeněk Rušavý, Ph.D.

# 70 LET PHDR. KARLA LUKAVSKÉHO



PhDr. Karel Lukavský se narodil 2. 7. 1946 v Příbrami. Základní a středoškolské vzdělání získal již v Plzni. Po roční pedagogické praxi v ČSAO Plzeň, nastoupil na PF v Plzni a pokračoval na Fakultě tělesné výchovy UK v Praze, kterou ukončil v červnu 1973. V září1973 nastoupil na Ústav tělesné výchovy Lékařské fakulty UK v Plzni, kde pracuje doposud. Jeho činnost je možno hodnotit z roviny praktické. Kromě povinné výuky tělesné výchovy studentů LF UK pracoval v odborné pedagogické činnosti mimo fakultu:

– externí učitel Euro – Tennisschule Plzeň
– trenér základny mládeže tenisu v oddíle TJ Slavia VŠ Plzeň
– trenér I. ligy tenisu TJ Slavia Plzeň

Publikoval třicet prací v odborných regionálních a celostátních časopisech. Vedl aktivní účast studentů na SVOČ. V r. 1980 ukončil doktorandské studium na Fakultě tělesné výchovy UK v Praze a byl mu udělen titul doktor filosofie (PhDr.). V r. 1986 byl pověřen vedením ústavu tělesné výchovy LF v Plzni. V lednu 1990 na vlastní žádost z této funkce odešel. Svoji pedagogickou činnost vykonával s nadšením.

Ovlivnil řadu studentů medicíny k aktivnímu vztahu k tělesné výchově.

Mgr. M. Červený

**BIBLIOGRAFIE**
vědeckých prací ústavů a klinik Lékařské fakulty Univerzity Karlovy v Plzni za rok 2015

**THE 2015 BIBLIOGRAPHY**
of Scientific Publications Issued by the Institutes and Clinics of the Faculty of Medicine, Charles University, Plzeň

ÚSTAV ANATOMIE – INSTITUTE OF ANATOMY

446. Fiala, P.; Valenta, J.; Eberlová, L.: Stručná anatomie člověka. 1. vyd. Praha: Karolinum, 2015. 243 s.
447. Khadang, I.; Fiala, P.; Křiklán, V.; Chacón Gil, P.: Double inferior vena cava accompanied by other vascular anomalies a case report. Plzeňský lékařský sborník, 2015, roč. 2014, č. 80. s. 31–36.
448. Kalusová, K.; Trávníček, I.; Eberlová, L.; Pivovarčíková, K.; Hes, O.; Eret, V.; Pitra, T.; Hora, M.: Komplikace po lokální aplikaci cizorodého materiálu do podkoží penisu. Česká urologie, 2015, roč. 19, č. 1. s. 64–68.
449. Vodička, J.; Ferda, J.; Fiala, P.; Geiger, J.; Hájek, T.; Havel, D.; Hrabě, V.; Chytra, I.; Kolařík, J.; Lischke, R.; Pazdro, A.; Schützner, J.; Slouka, D.; Šimánek, V.; Štengl, M.; Švíglerová, J.; Valenta, J.: Traumatologie hrudníku. 1. vyd. Praha: Galén, 2015. 241 s.

ÚSTAV BIOFYZIKY – INSTITUTE OF BIOPHYSICS

481. Moztarzadeh, O.; Hrušák, D.; Bolek, L.; Bolek, M.: On site 3D printing in oral and maxillofacial surgery. Plzeňský lékařský sborník, 2015, roč. 2015, č. 81. s. 29–32.
482. Bolek, L.; Dejmek, J.: Termoelektrický tepelný výměník s integrovaným rezervoárem (užitný vzor), č. 28967, 2015.
483. Chvojka, J.; Dejmek, J.; Bolek, L.; Beneš, J.; Růžička, J.: Kritický pohled na indikaci hyperbarické oxygenoterapie u otravy oxidem uhelnatým. In: Hyperbarická a potápěčská medicína 2015. Sborník z XXI. kongresu české společnosti hyperbarické a letecké medicíny. 1. vyd. Ostrava: X-media, 2015. s. 25–28.
484. B eneš, J.; Kubeš, Z.: Modelové otázky k přijímacím zkouškám na LF UK v Plzni: FYZIKA 2015. 3. vyd. Plzeň: Univerzita Karlova v Praze, Lékařská fakulta v Plzni, 2015. 115 s.

ÚSTAV BIOLOGIE – INSTITUTE OF BIOLOGY

457. Pešta, M.; Kulda, V.; Ňaršanská, A.; Fichtl, J.; Topolčan, O.: May CTC technologies promote better cancer management? EPMA Journal [online], 2015, roč. 6, č. 1. s. nestránkováno.
458. Polívka, J.; Pešta, M.; Janků, F.: Testing for oncogenic molecular aberrations in cell-free DNA-based liquid biopsies in the clinic: are we there yet? Expert Review of Molecular Diagnostics, 2015, roč. 15, č. 12. s. 1631–1644. IF 3.516.
459. Koutová, L.; Štěrbová, M.; Pazourková, E.; Pospíšilová, Š.; Svobodová, I.; Hořínek, A.; Lysák, D.; Korabečná, M.: The impact of standard chemotherapy on miRNA signature in plasma in AML patients. Leukemia Research, 2015, roč. 39, č. 12. s. 1389–1395. IF 2.351.
460. Mayer Jr., O.; Seidlerová, J.; Černá, V.; Kučerová, A.; Bruthans, J.; Vágovičová, P.; Vaněk, J.; Timoracká, K.; Wohlfahrt, P.; Filipovský, J.; Cífková, R.; Pešta, M.: The DRD2/ANKK1 Taq1A polymorphism is associated with smoking cessation failure in patients with coronary heart disease. Personalized Medicine, 2015, roč. 12, č. 5. s. 463–473. IF 1.336.
461. Babuška, V.; Dobrá, J.; Kulda, V.; Kripnerová, M.; Moztarzadeh, A.; Bolek, L.; Lahoda, J.; Hrušák, D.: Comparison of fibroblast and osteoblast response to cultivation on titanium implants with different grain sizes. Journal of Nanomaterials, 2015, roč. Neuveden, č. 2015. s. nestránkováno. IF 1.644.

462. Kripnerová, M.; Hatina, J.: Buněčné modely chemorezistence uroteliálního karcinomu. Česká urologie, 2015, roč. 19, č. 4. s. 270–280.
463. Kripnerová, M.; Dvořák, P.; Pešta, M.; Kuncová, J.; Vlas, T.; Leba, M.; Holubec, L.; Hatina, J.: Odvození a charakterizace buněčného modelu multilékové rezistence uroteliálního karcinomu. Česká urologie, 2015, roč. 19, č. 4. s. 281–290.
464. Ludvíková, M.; Kalferť, D.; Kholová, I.: Pathobiology of MicroRNAs and Their Emerging Role in Thyroid Fine-Needle Aspiration. Acta Cytologica, 2015, roč. 59, č. 6. s. 435–444. IF 1.562.
465. Kučerová, A.; Ludvíková, M.: Modelové otázky k přijímacím zkouškám na LF UK v Plzni: BIOLOGIE 2015. 3. vyd. Plzeň: Lékařská fakulta v Plzni, 2015. 132 s.
466. Dvořák, P.; Lysák, D.; Vokurka, S.; Karas, M.; Šubrt, I.: Allogeneic stem cell transplantation can improve outcome of AML patients without complete cytogenetic response after induction and consolidation treatment. Neoplasma, 2015, roč. 62, č. 1. s. 140–145. IF 1.865.
467. Seidlerová, J.; Filipovský, J.; Mayer, O.; Kučerová, A.; Pešta, M.: Association between endothelial NO synthase polymorphisms and arterial properties in the general population. Nitric Oxide – Biology and Chemistry, 2015, roč. 44, č. January. s. 47–51. IF 3.521.
468. Dvořák, P.; Lysák, D.; Vokurka, S.: Discontinuation of tyrosine kinase inhibitors in chronic myeloid leukemia patients – worldwide battlefield. Neoplasma, 2015, roč. 62, č. 2. s. 167–171. IF 1.865.
469. Dvořák, P.; Vohradská, P.; Votava, T.; Doležalová, L.; Smíšek, P.; Černá, Z.; Šubrt, I.: Postavení cytogenetického vyšetření v současném managementu léčby dětské akutní lymfoblastické leukemie. Onkologie, 2015, roč. 9, č. 1. s. 38–42.
470. Greife, A.; Tuková, J.; Steinhoff, C.; Scott, SD.; Schulz, WA.; Hatina, J.: Establishment and characterization of a bladder cancer cell line with enhanced doxorubicin resistance by mevalonate pathway activation. Tumor Biology, 2015, roč. 36, č. 5. s. 3293–3300. IF 3.611.
471. Hatina, J.; Kripnerová, M.; Tuková, J.; Šrámek, J.; Dvořák, P.; Pešta, M.; Dobrá, J.; Babuška, V.; Racek, J.; Sobol, M.; Philimonenko, A.; Hozák, P.; Czuba, Z.; Schulz, W.; Strell, C.; Grimm, S.; Jennek, S.; Friedrich, K.: Tumor-Stroma-Interaktionen im Harnblasenkarzinom. Urologe – Ausgabe A, 2015, roč. 54, č. 4. s. 516–525. IF 0.444.
472. Kholová, I.; Ludvíková, M.: Repeated Fine-Needle Aspiration Improves the Diagnostics in Selected Atypia of Undetermined Significance/Follicular Lesion of Undetermined Significance Cases, but Further Studies Are Needed. Acta Cytologica, 2015, roč. 59, č. 1. s. 120–120. IF 1.562.
473. Kalferť, D.; Pešta, M.; Kulda, V.; Topolčan, O.; Ryška, A.; Čelakovský, P.; Laco, J.; Ludvíková, M.: MicroRNA Profile in Site-specific Head and Neck Squamous Cell Cancer. Anticancer Research, 2015, roč. 35, č. 4. s. 2455–2463. IF 1.826.
474. Ostašov, P.; Houdek, Z.; Cendelín, J.; Králíčková, M.: Role of leukemia inhibitory factor in the nervous system and its pathology. Reviews in the Neurosciences, 2015, roč. 26, č. 4. s. 443–459. IF 3.330.
475. Dvořáková, J.; Kripnerová, M.; Čedíková, M.; Babuška, V.; Kulda, V.; Pešta, M.; Králíčková, M.; Müllerová, D.: Vliv perzistentních organických polutantů na mitochondriální funkce a vznik metabolického syndromu. Chemické listy, 2015, roč. 109, č. 6. s. 418–423. IF 0.272.
476. Korabečná, M.: Určení tělních tekutin založené na analýze nukleových kyselin. Česko-slovenská patologie a Soudní lékařství, 2015, roč. 60, č. 3. s. 33–36.

ÚSTAV FARMAKOLOGIE A TOXIKOLOGIE – INSTITUTE OF PHARMACOLOGY AND TOXICOLOGY

558. Kotyzová, D.; Hodková, A.; Bludovská, M.; Eybl, V.: Effect of chromium (VI) exposure on antioxidant defense status and trace element homeostasis in acute experiment in rat. Toxicology and Industrial Health, 2015, roč. 31, č. 11. s. 1044–1050. IF 1.859.
559. Harmatha, J.; Vokáč, K.; Buděšínský, M.; Zídek, Z.; Kmoníčková, E.: Immunobiological properties of sesquiterpene lactones obtained by chemically transformed structural modifications of trilobolide. Fitoterapia, 2015, roč. 107, č. December. s. 90–99. IF 2.345.

560. Bludovská, M.; Kotyzová, D.; Bíliková, P.; Bradová, M.; Hájíčková, H.; Hronová, L.; Eybl, V.: Pleurotus ostreatus (oyster mushroom), a commonly used dietary supplement , may increase the acute toxic effects of hexavalent chromium in rats. Plzeňský lékařský sborník, 2015, roč. 2015, č. 81. s. 9–20.
561. Tomanová, P.; Rimpelová, S.; Jurášek, M.; Buděšínský, M.; Vejvodová, L.; Ruml, T.; Kmoníčková, E.; Drašar, P.: Trilobolide-porphyrin conjugates: On synthesis and biological effects evaluation. Steroids, 2015, roč. 97, č. May. s. 8–12. IF 2.639.
562. Li, Y.; Guo, Y.; Yang, Q.; Weng, X.; Yang, L.; Wang, Y.; Chen, Y.; Zhang, D.; Li, Q.; Liu, X.; Kan, X.; Chen, X.; Zhu, X.; Kmoníčková, E.; Zídek, Z.: Flavonoids casticin and chrysosplenol D from Artemisia annua L. inhibit inflammation *in vitro* and in vivo. Toxicology and Applied Pharmacology, 2015, roč. 286, č. 3. s. 151–158. IF 3.705.
563. Jansa, P.; Holý, A.; Dračínský, M.; Kolman, V.; Janeba, Z.; Kmoníčková, E.; Zídek, Z.: Synthesis and structure-activity relationship studies of polysubstituted pyrimidines as inhibitors of immune-activated nitric oxide production. Medicinal Chemistry Research, 2015, roč. 24, č. 5. s. 2154–2166. IF 1.402.

ÚSTAV FYZIOLOGIE – INSTITUTE OF PHYSIOLOGY

694. Chottová-Dvořáková, M.: Impact of long-term diabetes mellitus on the heart innervation. Edorium Journal of Physiology, 2015, roč. 1, č. 1. s. 7–11.
695. Sabaka, P.; Kruzliak, P.; Balaz, D.; Komornikova, A.; Celovska, D.; Cammarota, G.; Kusendova, K.; Bendzala, M.; Rodrigo, L.; Dukat, A.; Kwon, T.; Chottová-Dvořáková, M.; Gaspar, L.: Effect of short term aerobic exercise on fasting and postprandial lipoprotein subfractions in healthy sedentary men. Lipids in Health and Disease, 2015, roč. 14, č. November. s. nestránkováno. IF 2.219.
696. Kripnerová, M.; Dvořák, P.; Pešta, M.; Kuncová, J.; Vlas, T.; Leba, M.; Holubec, L.; Hatina, J.: Odvození a charakterizace buněčného modelu multilékové rezistence uroteliálního karcinomu. Česká urologie, 2015, roč. 19, č. 4. s. 281–290.
697. Mistrová, E.; Chottová-Dvořáková, M.: Substance P. Plzeňský lékařský sborník, 2015, roč. 2015, č. 81. s. 115–123.
698. Chottová-Dvořáková, M.; Mistrová, E.: Laserová mikrodisekce – historie a současnost. Plzeňský lékařský sborník, 2015, roč. 2015, č. 81. s. 125–128.
699. Švíglerová, J.; Kuncová, J.; Štengl, M.: Kardiovaskulární systém a pohlavní rozdíly. Plzeňský lékařský sborník, 2015, roč. 2014, č. 80. s. 125–128.
700. Chottová-Dvořáková, M.; Slavíková, J.: Nervová regulace srdce. Funkční význam neadrenergní necholinergní inervace. Plzeňský lékařský sborník, 2015, roč. 2014, č. 80. s. 113–124.
701. Vodička, J.; Ferda, J.; Fiala, P.; Geiger, J.; Hájek, T.; Havel, D.; Hrabě, V.; Chytra, I.; Kolařík, J.; Lischke, R.; Pazdro, A.; Schützner, J.; Slouka, D.; Šimánek, V.; Štengl, M.; Švíglerová, J.; Valenta, J.: Traumatologie hrudníku. 1. vyd. Praha: Galén, 2015. 241 s.
702. Kochová, P.; Cimrman, R.; Štengl, M.; Ošťádal, B.; Tonar, Z.: A mathematical model of the carp heart ventricle during the cardiac cycle. Journal of Theoretical Biology, 2015, roč. 373, č. May. s. 12–25. IF 2.116.
703. Chottová-Dvořáková, M.; Slavíková, J.: Localization and function of VIP and PACAP in the heart. Edorium Journal of Physiology, 2015, roč. neuveden, č. 1. s. 1–6.

ÚSTAV HISTOLOGIE A EMBRYOLOGIE – INSTITUTE OF HISTOLOGY AND EMBRYOLOGY

918. Tonar, Z.; Kubíková, T.; Horáková, J.: Histology of grafts implanted to carotid artery in rabbit (souhrnná výzkumná zpráva), 2015.
919. Tonar, Z.; Kubíková, T.; Králíčková, M.: Histology of abdominal incisions in rabbit – in vivo experiment with incorporation of artificial meshes (souhrnná výzkumná zpráva), 2015.
920. Kubíková, T.; Králíčková, M.; Tonar, Z.: Histology of bone defects healing – experiment with nanofibre composite scaffolds (souhrnná výzkumná zpráva), 2015.

921. Kubíková, T.; Králíčková, M.; Tonar, Z.: Histology of osteochondral defects healing – experiment with nanofibre composite scaffolds (souhrnná výzkumná zpráva), 2015.
922. Sauerová, P.; Verdánová, M.; Mravec, F.; Pilgrová, T.; Venerová, T.; Hubálek Kalbáčová, M.; Pekař, M.: Hyaluronic acid as a modulator of the cytotoxic effects of cationic surfactants. Colloids and Surfaces A: Physicochemical and Engineering Aspects, 2015, roč. 483, č. October. s. 155–161. IF 2.752.
923. Vodička, P.; Musak, L.; Frank, C.; Kazimirova, A.; Vymetálková, V.; Barancokova, M.; Smolkova, B.; Dzupinkova, Z.; Jirásková, K.; Vodenková, S.; Kroupa, M.; Osina, O.; Naccarati, A.; Palitti, F.; Forsti, A.; Dusinska, M.; Vodičková, L.; Hemminki, K.: Interactions of DNA repair gene variants modulate chromosomal aberrations in healthy subjects. Carcinogenesis, 2015, roč. 36, č. 11. s. 1299–1306. IF 5.334.
924. Polívka, J.; Pešta, M.; Janků, F.: Testing for oncogenic molecular aberrations in cell-free DNA-based liquid biopsies in the clinic: are we there yet? Expert Review of Molecular Diagnostics, 2015, roč. 15, č. 12. s. 1631–1644. IF 3.516.
925. Tomášek, P.; Dohnalová, P.; Kubíková, T.; Králíčková, M.; Beran, M.; Tonar, Z.: Arytmogenní ventrikulární kardiomyopatie. Česko-slovenská patologie a Soudní lékařství, 2015, roč. 60, č. 4. s. 51–56.
926. Svobodová, M.; Jiřík, M.; Včelák, P.; Lukeš, V.; Ryba, T.; Hošek, P.; Bajcurová, K.; Ludvík, J.; Mírka, H.; Tonar, Z.; Třeška, V.; Liška, V.: Software LISA – virtuální resekce jater pro urychlení a usnadnění předoperačního plánování. Rozhledy v chirurgii, 2015, roč. 94, č. 11. s. 485–490.
927. Králová Lesná, I.; Tonar, Z.; Málek, I.; Malušková, J.; Nedorost, L.; Pirk, J.; Piťha, J.; Lánská, V.; Poledne, R.: Is the amount of coronary perivascular fat related to atherosclerosis. Physiological Research, 2015, roč. 64, č. Supplementum 3. s. S435–S443. IF 1.293.
928. Tonar, Z.; Kubíková, T.; Králíčková, M.: Histology of abdominal incisions in rabbit – in vivo experiment with incorporation of PCL and PCL/PVA-based artificial meshes enriched with PRP (souhrnná výzkumná zpráva), 2015.
929. Hubálek Kalbáčová, M.: Transport Of Biomolecules Into Cells. In: Nanoparticulate drug delivery systems. 1. vyd. Ústí nad Orlicí: MediaBros, 2015. s. 99–132.
930. Tonar, Z.; Kubíková, T.; Červenková, L.: Histologické vyšetření vzorků renální tepny, ledviny a nadledviny u 12 ovcí ze studie renální denervace (vzorky M1-M6 a B1-B6) (souhrnná výzkumná zpráva), 2015.
931. Moztarzadeh, O.; Hauer, L.; Jambura, J.; Tonar, Z.; Barcal, J.; Hrušák, D.: Vyhodnocení osteointegrace nano-titanových implantátů. Plzeňský lékařský sborník, 2015, roč. 2015, č. 81. s. 91–94.
932. Lysák, D.; Vlas, T.; Holubová, M.; Miklíková, M.; Jindra, P.: *In vitro* testing of immunosupressive effects of mesenchymal stromal cells on lymphocytes stimulated with alloantigens. In: Biomedical papers of the Medical Faculty of the University Palacky, Olomouc, CzechoSK, 2015, roč. 159, č. 2. s. 215–219. IF 1.200.
933. Prosecká, E.; Rampichová, M.; Litvinec, A.; Tonar, Z.; Králíčková, M.; Vojtová, L.; Kochová, P.; Plencner, M.; Buzgo, M.; Míčková, A.; Jančář, J.; Amler, E.: Collagen/hydroxyapatite scaffold enriched with polycaprolactone nanofibers, thrombocyte-rich solution and mesenchymal stem cells promotes regeneration in large bone defect in vivo. Journal of Biomedical Materials Research – Part A, 2015, roč. 103, č. 2. s. 671–682. IF 3.369.
934. Kolinko, Y.; Krakorová, K.; Cendelín, J.; Tonar, Z.; Králíčková, M.: Microcirculation of the brain: morphological assessment in degenerative diseases and restoration processes. Reviews in the Neurosciences, 2015, roč. 26, č. 1. s. 75–93. IF 3.330.
935. Dvořák, P.; Lysák, D.; Vokurka, S.: Discontinuation of tyrosine kinase inhibitors in chronic myeloid leukemia patients – worldwide battlefield. Neoplasma, 2015, roč. 62, č. 2. s. 167–171. IF 1.865.
936. Tůma, J.; Kolinko, Y.; Vožeh, F.; Cendelín, J.: Mutation-related differences in exploratory, spatial, and depressive-like behavior in pcd and Lurcher cerebellar mutant mice. Frontiers in Behavioral Neuroscience, 2015, roč. 9, č. květen. s. nestránkováno. IF 3.270.
937. Kalusová, K.; Trávníček, I.; Eberlová, L.; Pivovarčíková, K.; Hes, O.; Eret, V.; Pitra, T.; Hora, M.: Komplikace po lokální aplikaci cizorodého materiálu do podkoží penisu. Česká urologie, 2015, roč. 19, č. 1. s. 64–68.
938. Veselá, P.; Tonar, Z.; Boudová, L.: Mikrovaskulární denzita v lymfomech – hodnocení a klinický význam. Československá patologie, 2015, roč. 51, č. 2. s. 94–98.

939. Brůha, J.; Vyčítal, O.; Tonar, Z.; Mírka, H.; Haidingerová, L.; Beneš, J.; Pálek, R.; Skála, M.; Třeška, V.; Liška, V.: Monoclonal Antibody Against Transforming Growth Factor Beta 1 Does Not Influence Liver Regeneration After Resection in Large Animal Experiments. In Vivo, 2015, roč. 29, č. 3. s. 327–340. IF 0.974.
940. Babuška, V.; Houdek, Z.; Tůma, J.; Purkartová, Z.; Tůmová, J.; Králíčková, M.; Vožeh, F.; Cendelín, J.: Transplantation of Embryonic Cerebellar Grafts Improves Gait Parameters in Ataxic Lurcher Mice. Cerebellum, 2015, roč. 14, č. 6. s. 632–641. IF 2.717.
941. Hatina, J.; Kripnerová, M.; Tuková, J.; Šrámek, J.; Dvořák, P.; Pešta, M.; Dobrá, J.; Babuška, V.; Racek, J.; Sobol, M.; Philimonenko, A.; Hozák, P.; Czuba, Z.; Schulz, W.; Strell, C.; Grimm, S.; Jennek, S.; Friedrich, K.: Tumor-Stroma-Interaktionen im Harnblasenkarzinom. Urologe – Ausgabe A, 2015, roč. 54, č. 4. s. 516–525. IF 0.444.
942. Mírka, H.; Korčáková, E.; Kastner, J.; Hora, M.; Hes, O.; Hošek, P.; Ferda, J.: Diffusion-weighted Imaging Using 3.0 T MRI as a Possible Biomarker of Renal Tumors. Anticancer Research, 2015, roč. 35, č. 4. s. 2351–2357. IF 1.826.
943. Karlíková, M.; Polívka, J.; Strojil, J.; Topolčan, O.: A road toward better education in personalized medicine at universities and beyond. Personalized Medicine, 2015, roč. 12, č. 3. s. 259–267. IF 1.336.
944. Kubíková, T.; Filová, E.; Prosecká, E.; Plencner, M.; Králíčková, M.; Tonar, Z.: Histologické hodnocení vlivu in vivo aplikace biomateriálů na hojení chrupavky, kosti a kůže. Časopis lékařů českých, 2015, roč. 154, č. 3. s. 110–114.
945. Ostašov, P.; Houdek, Z.; Cendelín, J.; Králíčková, M.: Role of leukemia inhibitory factor in the nervous system and its pathology. Reviews in the Neurosciences, 2015, roč. 26, č. 4. s. 443–459. IF 3.330.
946. Dvořáková, J.; Kripnerová, M.; Čedíková, M.; Babuška, V.; Kulda, V.; Pešta, M.; Králíčková, M.; Müllerová, D.: Vliv perzistentních organických polutantů na mitochondriální funkce a vznik metabolického syndromu. Chemické listy, 2015, roč. 109, č. 6. s. 418–423. IF 0.272.
947. Tonar, Z.; Kubíková, T.; Prior, C.; Demjen, E.; Liška, V.; Králíčková, M.; Witter, K.: Segmental and age differences in the elastin network, collagen, and smooth muscle phenotype in the tunica media of the porcine aorta. Annals of Anatomy, 2015, roč. 201, č. September. s. 79–90. IF 1.483.
948. Králíčková, M.; Vetvicka, V.: Immunological aspects of endometriosis: a review. Annals of Translational Medicine, 2015, roč. 3, č. 11. s. 1–5.
949. Wirleitner, B.; Schuff, M.; Vanderzwalmen, P.; Stecher, A.; Okhowat, J.; Hradecký, L.; Kohoutek, T.; Králíčková, M.; Spitzer, D.; Zech, NH.: Intrauterine administration of human chorionic gonadotropin does not improve pregnancy and life birth rates independently of blastocyst quality: a randomised prospective study. Reproductive Biology and Endocrinology, 2015, roč. 13, č. 1. s. 1–10. IF 2.226.

## ÚSTAV HYGIENY A PREVENTIVNÍ MEDICÍNY – INSTITUTE OF HYGIENE AND PREVENTIVE MEDICINE

505. Čevela, R.; Buňatová, P.; Čeledová, L.; Kotrba, J.; Machartová, V.; Müllerová, D.; Vacík, A.; Zikmundová, K.: Sociální a posudkové lékařství. 1. vyd. Praha: Karolinum, 2015. 159 s.
506. Müllerová, D.; Matějková, D.; Dvořáková, J.; Müller, L.; Rosmus, J.; Kovářová, K.: Persistent organochlorine pollutants in obese women after diet induced weight loss: five years follow up study. Central European Journal of Public Health, 2015, roč. 23, č. 3. s. 214–217. IF 0.533.
507. Sedláček, P.; Zloch, Z.: Racionální pohled na zdravotní prospěšnost rostlinných polyfenolů. Výživa a potraviny, 2015, roč. 70, č. 5. s. 119–122.
508. Müllerová, D.; Langmajerová, J.; Sedláček, P.; Dvořáková, J.; Hirschner, T.; Weber, Z.; Müller, L.; Deflerová Brázdová, Z.: Dramatic decrease in muscular fitness in Czech schoolchildren over the Last 20 years. Central European Journal of Public Health, 2015, roč. 23, č. Suppl. s. 9–13. IF 0.533.
509. Sedláček, P.; Langmajerová, J.; Weber, Z.; Hirschner, T.; Dvořáková, J.; Müllerová, D.: Výživový stav a stravovací zvyklosti dětí plzeňského kraje. Plzeňský lékařský sborník, 2015, roč. 2015, č. 81. s. 71–81.

510. Lustigová, Z.; Novotná, V.: Motivation and disengagement of online students in remote laboratories. In: IFIP TC3 Working Conference „A New Culture of Learning: Computing and next Generations“. 1. vyd. Vilnius: IFIP, 2015. s. 294–303.
511. Masopustová, A.; Jehlička, P.; Sýkora, J.; Huml, M.; Schwarz, J.; Trefil, L.: Endoteliální dysfunkce u dětí s Crohnovou chorobou – kombinovaný diagnostický přístup. Česko-Slovenská pediatrie, 2015, roč. 70, č. 1. s. 3–8.
512. Dvořáková, J.; Kripnerová, M.; Čedíková, M.; Babuška, V.; Kulda, V.; Pešta, M.; Králíčková, M.; Müllerová, D.: Vliv perzistentních organických polutantů na mitochondriální funkce a vznik metabolického syndromu. Chemické listy, 2015, roč. 109, č. 6. s. 418–423. IF 0.272.

ÚSTAV JAZYKŮ – INSTITUTE OF LANGUAGES

77. Macháčková, D.: Výuka kompenzační strategie v češtině pro studenty lékařství a stomatologie a její význam. CASALC Review, 2015, roč. 4, č. 2. s. 11–17.
78. Macháčková, D.: Teaching Czech as a Foreign Language for Students of Dentistry through E-learning. Plzeňský lékařský sborník, 2015, roč. 2015, č. 81. s. 21–27.
79. Holá, A.; Kopřivová, T.: English – Lingua Franca for Medical Studies. In: Proceedings of the International Conference „Language environment in university: accessibility, quality, sustainability“, Riga 2014. Riga, Lotyšsko: „LU Akademiskais apgads“ (The UL Press), 2015. s. 70–78.
80. Kulhánková, K.: Course for Dental Medicine (e-learning), 2015.
81. Plašilová, J.: Cvičení z latinské lékařské terminologie s klíčem – 3. část – slovotvorba (e-learning), 2015.
82. Kopřivová, T.; Holá, A.; Formánková, E.; Kulhánková, K.; Plašilová, J.; Potměšilová, H.; Volková, J.: Elektronický slovník Medicína a farmacie v osmi jazycích (jiná audiovizuální tvorba), 2015.

ÚSTAV LÉKAŘSKÉ CHEMIE A BIOCHEMIE – INSTITUTE OF MEDICAL CHEMISTRY AND BIOCHEMISTRY

391. Pešta, M.; Kulda, V.; Ňaršanská, A.; Fichtl, J.; Topolčan, O.: May CTC technologies promote better cancer management? EPMA Journal [online], 2015, roč. 6, č. 1. s. nestránkováno.
392. Babuška, V.; Dobrá, J.; Kulda, V.; Kripnerová, M.; Moztarzadeh, A.; Bolek, L.; Lahoda, J.; Hrušák, D.: Comparison of fibroblast and osteoblast response to cultivation on titanium implants with different grain sizes. Journal of Nanomaterials, 2015, roč. neuveden, č. 2015. s. nestránkováno. IF 1.644.
393. Babuška, V.; Kulda, V.; Srbecká, K.; Michálek, J.: Modelové otázky k přijímacím zkouškám na LF UK v Plzni: CHEMIE 2015. 3. vyd. Plzeň: Lékařská fakulta v Plzni, 2015. 102 s.
394. Kotyza, J.: Je hyperglycinemie jedinou příčinou glycinové encefalopatie? Plzeňský lékařský sborník, 2015, roč. 2015, č. 81. s. 63–69.
395. Černý, R.: Antoine-Laurent de Lavoisier (1743–1794) – otec moderní chemie. Bulletin, 2015, roč. 43, č. 1. s. 4–7.
396. Černý, R.: Životní jubileum bývalého předsedy ČSBMB Jana Škody. Bulletin, 2015, roč. 43, č. 2. s. 28–30.
397. Černý, R.: Opustil nás prof. MUDr. Jan Borovanský, CSc. Bulletin, 2015, roč. 43, č. 2. s. 33–34.
398. Černý, R.: D. I. Mendělejev – 180 let od narození. Bulletin, 2015, roč. 43, č. 2. s. 37–41.
399. Štípek, S.; Černý, R.: Prof. MUDr. Jiří Kraml, DrSc. Bulletin, 2015, roč. 43, č. 2. s. 31–32.
400. Kotyza, J.: Prognostická hodnota solubilní intercelulární adhezní molekuly-1 (sICAM-1) v tělních tekutinách onkologických pacientů. Plzeňský lékařský sborník, 2015, roč. 2014, č. 80. s. 37–43.
401. Babuška, V.; Houdek, Z.; Tůma, J.; Purkartová, Z.; Tůmová, J.; Králíčková, M.; Vožeh, F.; Cendelín, J.: Transplantation of Embryonic Cerebellar Grafts Improves Gait Parameters in Ataxic Lurcher Mice. Cerebellum, 2015, roč. 14, č. 6. s. 632–641. IF 2.717.
402. Hatina, J.; Kripnerová, M.; Tuková, J.; Šrámek, J.; Dvořák, P.; Pešta, M.; Dobrá, J.; Babuška, V.; Racek, J.; Sobol, M.; Philimonenko, A.; Hozák, P.; Czuba, Z.; Schulz, W.; Strell, C.; Grimm, S.; Jennek, S.;

Friedrich, K.: Tumor-Stroma-Interaktionen im Harnblasenkarzinom. Urologe – Ausgabe A, 2015, roč. 54, č. 4. s. 516–525. IF 0.444.

403. Kalfeřt, D.; Pešta, M.; Kulda, V.; Topolčan, O.; Ryška, A.; Čelakovský, P.; Laco, J.; Ludvíková, M.: MicroRNA Profile in Site-specific Head and Neck Squamous Cell Cancer. Anticancer Research, 2015, roč. 35, č. 4. s. 2455–2463. IF 1.826.
404. Dvořáková, J.; Kripnerová, M.; Čedíková, M.; Babuška, V.; Kulda, V.; Pešta, M.; Králíčková, M.; Müllerová, D.: Vliv perzistentních organických polutantů na mitochondriální funkce a vznik metabolického syndromu. Chemické listy, 2015, roč. 109, č. 6. s. 418–423. IF 0.272.
405. Kučera, R.; Topolčan, O.; Třešková, I.; Kinkorová, J.; Windrichová, J.; Fuchsová, R.; Svobodová, Š.; Třeška, V.; Babuška, V.; Novák, J.; Šmejkal, J.: Evaluation of IL-2, IL-6, IL-8 and IL-10 in Malignant Melanoma Diagnostics. Anticancer Research, 2015, roč. 35, č. 6. s. 3537–3541. IF 1.826.

ÚSTAV PATOLOGICKÉ FYZIOLOGIE – INSTITUTE OF PATHOPHYSIOLOGY

1058. Vrba, J.; Víšek, L.; Oppl, L.; Vrba, D.; Vrba Jr., J.; Vožeh, F.; Barcal, J.; Vannucci, L.: EM Exposure System with Well Defined Dosimetry. In: Progress in Electromagnetics Research Symposium. Cambridge: The Electromagnetics Academy, 2015. s. 191–194.
1059. Ježek, K.; Kelemen, E.: Navigační systém mozku. Vesmír, 2015, roč. 94, č. 3. s. 176–181.
1060. Vožeh, F.: Jan Evangelista Purkyně and the cerebellum then and now. Physiological Research, 2015, roč. 64, č. Suppl. 5. s. 567–584. IF 1.293.
1061. Vožeh, F.: Mozeček – od J. E. Purkyně po dnešek. Plzeňský lékařský sborník, 2015, roč. 2015, č. 81. s. 95–114.
1062. Sobotka, P.: Acrylamide toxicity. Plzeňský lékařský sborník, 2015, roč. 2015, č. 81. s. 33–38.
1063. Moztarzadeh, O.; Hauer, L.; Jambura, J.; Tonar, Z.; Barcal, J.; Hrušák, D.: Vyhodnocení osteointegrace nano-titanových implantátů. Plzeňský lékařský sborník, 2015, roč. 2015, č. 81. s. 91–94.
1064. Kolinko, Y.; Krakorová, K.; Cendelín, J.; Tonar, Z.; Králíčková, M.: Microcirculation of the brain: morphological assessment in degenerative diseases and restoration processes. Reviews in the Neurosciences, 2015, roč. 26, č. 1. s. 75–93. IF 3.330.
1065. Sobotka, P.: Brain metabolism and electrogenesis in phenylketonuria. Plzeňský lékařský sborník, 2015, roč. 2014, č. 80. s. 27–30.
1066. Houdek, Z.: Myší modely spinocerebelární ataxie typu 2. Plzeňský lékařský sborník, 2015, roč. 2014, č. 80. s. 45–50.
1067. Vožeh, F.: Elektromagnetická pole jako možný patogenetický činitel. Plzeňský lékařský sborník, 2015, roč. 2014, č. 80. s. 137–146.
1068. Tůma, J.; Kolinko, Y.; Vožeh, F.; Cendelín, J.: Mutation-related differences in exploratory, spatial, and depressive-like behavior in pcd and Lurcher cerebellar mutant mice. Frontiers in Behavioral Neuroscience, 2015, roč. 9, č. květen. s. nestránkováno. IF 3.270.
1069. Babuška, V.; Houdek, Z.; Tůma, J.; Purkartová, Z.; Tůmová, J.; Králíčková, M.; Vožeh, F.; Cendelín, J.: Transplantation of Embryonic Cerebellar Grafts Improves Gait Parameters in Ataxic Lurcher Mice. Cerebellum, 2015, roč. 14, č. 6. s. 632–641. IF 2.717.
1070. Ostašov, P.; Houdek, Z.; Cendelín, J.; Králíčková, M.: Role of leukemia inhibitory factor in the nervous system and its pathology. Reviews in the Neurosciences, 2015, roč. 26, č. 4. s. 443–459. IF 3.330.

ÚSTAV SOCIÁLNÍHO LÉKAŘSTVÍ – INSTITUTE OF SOCIAL MEDICINE

514. Čeledová, L.; Čevela, R.; Vaňásková, E.; Bienertová, J.; Pražmová, V.: Dopady sociální reformy na posuzování stupně závislosti pro účely příspěvku na péči a význam ergodiagnostiky při sociální rehabilitaci jeho příjemců. Rehabilitácia, 2015, roč. 52, č. 1. s. 38–47.
515. Ptáček, R.; Čeledová, L.; Raboch, J.; Papežová, H.: Adaptace ve stáří ve vztahu ke zdravotnímu stavu a stupni závislosti a etické hodnoty při posuzování stupně závislosti (výzkumná zpráva), 2015.

516. Čevela, R.; Buňatová, P.; Čeledová, L.; Kotrba, J.; Machartová, V.; Müllerová, D.; Vacík, A.; Zikmundová, K.: Sociální a posudkové lékařství. 1. vyd. Praha: Karolinum, 2015. 159 s.
517. Ptáček, R.; Bartůněk, P.; Bártlová, S.; Bencko, V.; Beran, J.; Býma, S.; Calda, P.; Čeledová, L.; Čevela, R.; Fricová, J.; Haškovcová, H.; Honzák, R.; Hořejší, J.; Irmiš, F.; Kořenek, J.; Mach, J.; Matějek, J.; Munzarová, M.; Novák, I.; Pafko, P.; Pavlát, J.; Raboch, J.; Rokyta, R.; Vácha, M.; Žaloudík, J.: Lékař a pacient v moderní medicíně. 1. vyd. Praha: Grada, 2015. 191 s.
518. Čeledová, L.; Čevela, R.; Bosák, M.: Posudkové lékařství pro studenty nelékařských fakult. 1. vyd. České Budějovice: ZSF JCU, 2015. 96 s.
519. Čeledová, L.; Čevela, R.: Komisionální posuzování zdravotního stavu lékařskými posudkovými komisemi. Praktický lékař, 2015, roč. 95, č. 6. s. 267–271.
520. Čeledová, L.; Čevela, R.; Bosák, M.: Posudková činnost v ordinaci praktického lékaře. 1. vyd. Praha: Grada, 2015. 192 s.

ÚSTAV TĚLOVÝCHOVNÉHO LÉKAŘSTVÍ – INSTITUTE OF SPORT MEDICINE

575. Zeman, V.: Projevy adaptace na tělesnou zátěž u sportovců mohou napodobit patologický stav. Plzeňský lékařský sborník, 2015, roč. 2015, č. 81. s. 83–89.
576. Novák, J.; Topolčan, O.; Šmejkal, J.; Fuchsová, R.: Problém dostatečné saturace vitaminem D ve sportu. Plzeňský lékařský sborník, 2015, roč. 2014, č. 80. s. 91–97.
577. Šmejkal, J.; Zeman, V.; Novák, J.; Topolčan, O.: Výskyt a počítačová objektivizace svalových dysbalancí u nespecifických bolestí zad. Plzeňský lékařský sborník, 2015, roč. 2014, č. 80. s. 99–106.
578. Zeman, V.; Novák, J.; Topolčan, O.; Racek, J.; Šmejkal, J.; Trdličková, P.; Rajdl, D.; Turková Sedláčková, T.; Kinkorová, J.; Windrichová, J.; Pecen, L.; Šilerová, I.: Hormonal and biochemical changes in a czech population during a winter swimming competition. JöKULL JOURNAL, 2015, roč. 65, č. 1. s. 13–26.
579. Zeman, V.: Winter swimming – healthy or hazardous? Medicina Sportiva Suplement, 2015, roč. 16, č. 1. s. S64–S65.
580. Zeman, V.: Zimní plavání – rizika a benefity ve světle nových poznatků. Medicina Sportiva Bohemica et Slovaca, 2015, roč. 24, č. 2. s. 72–77.

ÚSTAV EPIDEMIOLOGIE – INSTITUTE OF EPIDEMIOLOGY

285. Göpfertová, D.; Pazdiora, P.; Petroušová, L.; Dáňová, J.: 100 infekcí (epidemiologie pro praxi). 1. vyd. Praha: Stanislav Juhaňák – TRITON, 2015. 284 s.
286. Hamplová, L.; Göpfertová, D.; Pazdiora, P.; Dohnal, K.; Janovská, D.: Mikrobiologie, imunologie, epidemiologie, hygiena pro bakalářské studium a všechny typy zdravotnických škol. 1. vyd. Praha: Triton, 2015. 263 s.
287. Pazdiora, P.; Skálová, J.; Kubátová, A.; Ježová, I.; Morávková, I.; Podlesná, I.; Průchová, J.; Spáčilová, M.; Švecová, M.: Epidemie příušnic v Plzeňském kraji v roce 2011. Epidemiologie, Mikrobiologie, Imunologie, 2015, roč. 64, č. 4. s. 242–249. IF 0.353.
288. Pazdiora, P.: Komentář vakcinologa. Vakcinologie, 2015, roč. 9, č. 2. s. 98–99.
289. Hamplová, L.; Göpfertová, D.; Pazdiora, P.; Dohnal, K.; Janovská, D.: Mikrobiologie, imunologie, epidemiologie, hygiena pro bakalářské studium a všechny typy zdravotnických škol. 1. vyd. Praha: Triton, 2015. 263 s.
290. Stožický, F.; Sýkora, J.; Amblerová, V.; Černá, Z.; Honomichlová, H.; Jehlička, P.; Kobr, J.; Kreslová, M.; Lád, V.; Pizinger, K.; Pizingerová, K.; Pomahačová, R.; Rokytová, J.; Sedláček, D.; Sládková, E.; Skalická, E.; Šašek, L.; Šebková, A.; Šelest, M.; Štruncová, V.; Šubrt, I.; Varvařovská, J.; Votava, T.; Zůnová, J.: Základy dětského lékařství. 2. vyd. Praha: Karolinum, 2015. 459 s.
291. Rainetová, P.; Jiřincová, H.; Musílek, M.; Nováková, L.; Vodičková, I.; Štruncová, V.; Švecová, M.; Pazdiora, P.; Piskunová, N.; Trubač, P.; Zajíc, T.; Havlíčková, M.: Sekvenace enterovirů jako nový přístup

k laboratorní diagnostice pro klinické i epidemiologické účely. Epidemiologie, Mikrobiologie, Imunologie, 2015, roč. 64, č. 2. s. 102–106. IF 0.353.

292. Růžek, D.; Danielová, V.; Daniel, M.; Chmelík, V.; Chrdle, A.; Pazdiora, P.; Prymula, R.; Salát, J.; Sýkora, J.; Žampachová, E.: Klíšťová encefalitida. 1. vyd. Praha: Grada, 2015. 196 s.

ÚSTAV IMUNOLOGIE A ALERGOLOGIE – INSTITUTE OF IMMUNOLOGY AND ALERGOLOGY

400. Bousquet, J.; Schunemann, H.; Fonseca, J.; Samolinski, B.; Bachert, C.; Canonica, G.; Casale, T.; Cruz, A.; Demoly, P.; Hellings, P.; Valiulis, A.; Wickman, M.; Zuberbier, T.; Bosnic-Anticevitch, S.; Bedbrook, A.; Bergmann, K.; Caimmi, D.; Dahl, R.; Fokkens, W.; Grisle, I.; Lodrup Carlsen, K.; Mullol, J.; Muraro, A.; Palkonen, S.; Papadopoulos, N.; Passalacqua, G.; Ryan, D.; Valovirta, E.; Yorgancioglu, A.; Aberer, W.; Panzner, P.; Kolek, V.: MACVIA-ARIA Sentinel NetworK for allergic rhinitis (MASK-rhinitis): the new generation guideline implementation. Allergy: European Journal of Allergy and Clinical Immunology, 2015, roč. 70, č. 11. s. 1372–1392. IF 6.028.
401. Kripnerová, M.; Dvořák, P.; Pešta, M.; Kuncová, J.; Vlas, T.; Leba, M.; Holubec, L.; Hatina, J.: Odvození a charakterizace buněčného modelu multilékové rezistence uroteliálního karcinomu. Česká urologie, 2015, roč. 19, č. 4. s. 281–290.
402. Bělohlávková, S.; Kopelentová, E.; Šetinová, I.; Víšek, P.; Novobílská, J.; Gvozdiaková, T.; Mrázová, L.; Minářová, M.; Jeřábková, M.; Chládková, J.; Tichá, M.; Orálková, E.; Solařová, V.; Liška, M.; Poloniová, J.; Janíčková, H.; Mikulová, Š.; Švarcová, I.; Kuhn, M.: Registr potravinových alergií DAFALL – první výsledky. Alergie, 2015, roč. 17, č. 2. s. 80–89.
403. Bartůňková, J.; Sobotková, M.; Panzner, P.: Klinická imunologie a alergologie. Interna. 2. vyd. Praha: Stanislav Juhaňák – TRITON, 2015. s. 678–704.
404. Lysák, D.; Vlas, T.; Holubová, M.; Miklíková, M.; Jindra, P.: *In vitro* testing of immunosupressive effects of mesenchymal stromal cells on lymphocytes stimulated with alloantigens. In: Biomedical papers of the Medical Faculty of the University Palacky, Olomouc, CzechoSK, 2015, roč. 159, č. 2. s. 215–219. IF 1.200.
405. Panzner, P.; Malkusová, I.; Vachová, M.; Liška, M.; Brodská, P.; Růžičková Kirchnerová, O.; Malý, M.: Bronchial inflammation in seasonal allergic rhinitis with or without asthma in relation to natural exposure to pollen allergens. Allergologia et Immunopathologia, 2015, roč. 43, č. 1. s. 3–9. IF 1.740.
406. Vachová, M.: Alergie na hmyzí jed. Postgraduální medicína, 2015, roč. 17, č. 3. s. 291–296.
407. Kašák, V.; Koblížek, V.; Kolek, V.; Krčmová, I.; Kubec, P.; Panzner, P.; Petrů, V.; Pohunek, P.; Seberová, E.; Teřl, M.; Turčáni, P.: Záměna inhalačního systému lékárníkem a její potenciální vliv na kontrolu astmatu a stabilizaci CHOPN – výzkumný projekt metodou Delphi. Farmakoterapie, 2015, roč. 11, č. 1. s. 8–15.
408. Liška, M.: Etiologie a patofyziologie atopického ekzému. Postgraduální medicína, 2015, roč. 17, č. 3. s. 260–268.
409. Ochotná, J.; Liška, M.; Panzner, P.: Základy alergologie a klinické imunologie pro studenty lékařských fakult – V. část (e-learning), 2015.
410. Liška, M.; Ochotná, J.; Panzner, P.: Základy alergologie a klinické imunologie pro studenty lékařských fakult – VI. část (e-learning), 2015.
411. Liška, M.; Gutová, V.; Panzner, P.; Brodská, P.: The clinical relevance of various hypersensitivity tests in patients with atopic dermatitis as assessed by their history, SCORAD changes, and number of days with need of anti-inflammatory treatment. Pediatric, Allergy, Immunology, and Pulmonology, 2015, roč. 28, č. 2. s. 87–91. IF 0.657.
412. Makatsori, M.; Senna, G.; Pitsios, C.; Lleonart, R.; Klimek, L.; Nunes, C.; Rukhadze, M.; Rogala, B.; Gawlik, R.; Panzner, P.; Pfaar, O.; Calderon, M.: Prospective adherence to specific immunotherapy in Europe (PASTE) survey protocol. Clinical and Translational Allergy, 2015, roč. 5, č. April. s. nestránkováno.
413. Teřl, M.; Čáp, P.; Dvořáková, R.; Kašák, V.; Kočí, T.; Novotná, B.; Panzner, P.; Seberová, E.; Sedlák, V.; Zindr, V.: Doporučený postup diagnostiky a léčby bronchiálního astmatu. 1. vyd. neuveden: Geum, 2015. 63 s.

160. Kielbergerová, L.; Mayer Jr., O.; Vaněk, J.; Bruthans, J.; Wohlfahrt, P.; Cífková, R.: Quality of Life Predictors in Chronic Stable Post-Stroke Patients and Prognostic Value of SF-36 Score as a Mortality Surrogate. Translational Stroke Research, 2015, roč. 6, č. 5. s. 375–383. IF 2.444.
161. Rušavý, Z.; Pítrová, B.; Korečko, V.; Kališ, V.: Changes in capillary diameters in pregnancy-induced hypertension. Hypertension in Pregnancy, 2015, roč. 34, č. 3. s. 307–313. IF 1.407.
162. Karlíková, M.; Topolčan, O.; Wolfe, O.; Barak, V.; Zima, T.: Optimal Use of Biomarkers in Oncology. BioMed Research International, 2015, roč. neuveden, č. 2015. s. nestránkováno. IF 1.579.
163. Trávníček, I.; Branžovský, J.; Kalusová, K.; Hes, O.; Holubec, L.; Bauleth, PKD.; Ürge, T.; Hora, M.: Tissue Biomarkers in Predicting Response to Sunitinib Treatment of Metastatic Renal Cell Carcinoma. Anticancer Research, 2015, roč. 35, č. 10. s. 5661–5666. IF 1.826.
164. Fiala, O.; Pešek, M.; Fínek, J.; Minárik, M.; Benešová, L.; Bortlíček, Z.; Topolčan, O.: Statins augment efficacy of EGFR-TKIs in patients with advanced-stage non-small cell lung cancer harbouring KRAS mutation. Tumor Biology, 2015, roč. 36, č. 8. s. 5801–5805. IF 3.611.
165. Kovářová, D.; Vokurka, S.; Dolejšová, O.; Hora, M.; Kuntscherová, J.; Kreuzberg, B.; Chudáček, Z.: Lymfomy urogenitálního traktu. Česká urologie, 2015, roč. 19, č. 3. s. 201–209.
166. Hora, M.; Eret, V.; Stránský, P.; Trávníček, I.; Dolejšová, O.; Kalusová, K.; Pitra, T.; Chudáček, Z.; Hes, O.: Fotoselektivní vaporizace prostaty (PVP) s laparoskopickou divertikulektomií (LD) močového měchýře. Česká urologie, 2015, roč. 19, č. 3. s. 185–187.
167. Vojtíšek, R.; Ferda, J.; Fínek, J.: Effectiveness of PET/CT with 18F-fluorothymidine in the staging of patients with squamous cell head and neck carcinomas before radiotherapy. Reports of Practical Oncology and Radiotherapy, 2015, roč. 20, č. 3. s. 210–216.
168. Fiala, O.; Fínek, J.; Büchler, T.; Matějka, VM.; Holubec, L.; Kulhánková, J.; Bortlíček, Z.; Liška, V.; Topolčan, O.: The Association of Serum Carcinoembryonic Antigen, Carbohydrate Antigen 19–9, Thymidine Kinase, and Tissue Polypeptide Specific Antigen with Outcomes of Patients with Metastatic Colorectal Cancer Treated with Bevacizumab: a Retrospective Study. Targeted Oncology, 2015, roč. 10, č. 4. s. 549–555. IF 4.000.
169. Fiala, O.; Pešek, M.; Fínek, J.; Topolčan, O.; Racek, J.; Minárik, M.; Benešová, L.; Bortlíček, Z.; Poprach, A.; Büchler, T.: High serum level of C-reactive protein is associated with worse outcome of patients with advanced-stage NSCLC treated with erlotinib. Tumor Biology, 2015, roč. 36, č. 12. s. 9215–9222. IF 3.611.
170. Tonar, Z.; Kubíková, T.; Horáková, J.: Histology of grafts implanted to carotid artery in rabbit (souhrnná výzkumná zpráva), 2015.
171. Tonar, Z.; Kubíková, T.; Králíčková, M.: Histology of abdominal incisions in rabbit – in vivo experiment with incorporation of artificial meshes (souhrnná výzkumná zpráva), 2015.
172. Fiala, O.; Pešek, M.; Teřl, M.; Fínek, J.; Minárik, M.; Topolčan, O.: Personalizace onkologické léčby pacientů s pokročilým stadiem NSCLC. Studia Pneumologica et Phthiseologica, 2015, roč. 75, č. 3. s. 86–94.
173. Kubíková, T.; Králíčková, M.; Tonar, Z.: Histology of bone defects healing – experiment with nanofibre composite scaffolds (souhrnná výzkumná zpráva), 2015.
174. Kubíková, T.; Králíčková, M.; Tonar, Z.: Histology of osteochondral defects healing – experiment with nanofibre composite scaffolds (souhrnná výzkumná zpráva), 2015.
175. Václavíková, R.; Hughes, D.; Souček, P.: Microsomal epoxide hydrolase 1 (EPHX1): Gene, structure, function, and role in human disease. Gene, 2015, roč. 571, č. 1. s. 1–8. IF 2.138.
176. Průcha, M.; Fedora, M.; Kieslichová, E.; Šrámek, V.; Beneš, J.; Cvachovec, K.; Černý, V.; Kolář, M.; Máca, J.; Maláska, J.; Matějovič, M.; Ročeň, M.; Součková, L.; Suk, P.; Těšínský, P.; Vondráčková, D.; Votrubová, J.; Zazula, R.; Žurek, J.: Sepse. 1. vyd. Praha: Maxdorf, 2015. 294 s.
177. Pešta, M.; Kulda, V.; Ňaršanská, A.; Fichtl, J.; Topolčan, O.: May CTC technologies promote better cancer management? EPMA Journal [online], 2015, roč. 6, č. 1. s. nestránkováno.
178. Hrubá, P.; Brabcová, I.; Gueler, F.; Krejcik, Z.; Stránecký, V.; Svobodová, E.; Malušková, J.; Gwinner, W.; Honsová, E.; Lodererová, A.; Oberbauer, R.; Zachoval, R.; Viklický, O.: Molecular diagnostics identifies

risks for graft dysfunction despite borderline histologic changes. Kidney International, 2015, roč. 88, č. 4. s. 785–795. IF 8.563.
179. Sauerová, P.; Verdánová, M.; Mravec, F.; Pilgrová, T.; Venerová, T.; Hubálek Kalbáčová, M.; Pekař, M.: Hyaluronic acid as a modulator of the cytotoxic effects of cationic surfactants. Colloids and Surfaces A: Physicochemical and Engineering Aspects, 2015, roč. 483, č. October. s. 155–161. IF 2.752.
180. Hrabák, J.; Heringová, V.; Adámková, V.; Šemberová, L.; Kabelíková, P.; Hedlová, D.; Čurdová, M.; Žemličková, H.; Papagiannitsis, C.: Report on a transborder spread of carbapenemase-producing bacteria by a patient injured during Euromaidan, Ukraine. New Microbes and New Infections [online], 2015, roč. 8, č. November. s. 28–30.
181. Kotyzová, D.; Hodková, A.; Bludovská, M.; Eybl, V.: Effect of chromium (VI) exposure on antioxidant defense status and trace element homeostasis in acute experiment in rat. Toxicology and Industrial Health, 2015, roč. 31, č. 11. s. 1044–1050. IF 1.859.
182. Piťha, J.; Králová-Lesná, I.; Stávek, P.; Mahrová, A.; Racek, J.; Sekerková, A.; Teplan, V.; Štollová, M.: Effect of exercise on markers of vascular health in renal transplant recipients. Physiological Research, 2015, roč. 64, č. 6. s. 945–949. IF 1.293.
183. Vodička, P.; Musak, L.; Frank, C.; Kazimirova, A.; Vymetálková, V.; Barancokova, M.; Smolkova, B.; Dzupinkova, Z.; Jirásková, K.; Vodenková, S.; Kroupa, M.; Osina, O.; Naccarati, A.; Palitti, F.; Forsti, A.; Dusinska, M.; Vodičková, L.; Hemminki, K.: Interactions of DNA repair gene variants modulate chromosomal aberrations in healthy subjects. Carcinogenesis, 2015, roč. 36, č. 11. s. 1299–1306. IF 5.334.
184. Cífková, R.; Wohlfahrt, P.; Krajčoviechová, A.; Jozífová, M.; Mayer Jr., O.; Vaněk, J.; Hlinovský, D.; Kielbergerová, L.; Lánská, V.: Blood pressure control and risk profile in poststroke survivors: a comparison with the general population. Journal of Hypertension, 2015, roč. 33, č. 10. s. 2107–2114. IF 4.720.
185. Rosík, T.; Chadimová, M.; Dušek, J.; Háček, J.; Šimánková, N.; Vondrák, K.; Zieg, J.; Seeman, T.: Proteinuria 1 year after renal transplantation is associated with impaired graft survival in children. Pediatric Nephrology, 2015, roč. 30, č. 10. s. 1853–1860. IF 2.856.
186. Krepsová, E.; Tycova, I.; Sekerková, A.; Wohlfahrt, P.; Hrubá, P.; Stříž, I.; Sawitzki, B.; Viklický, O.: Effect of induction therapy on the expression of molecular markers associated with rejection and tolerance. BMC Nephrology, 2015, roč. 16, č. 19 August 2015. s. nestránkováno. IF 1.690.
187. Kučera, R.; Topolčan, O.; Pecen, L.; Kinkorová, J.; Svobodová, Š.; Windrichová, J.; Fuchsová, R.: Reference values of IGF1, IGFBP3 and IGF1/IGFBP3 ratio in adult population in the Czech Republic. Clinica Chimica Acta, 2015, roč. 444, č. 15 April 2015. s. 271–277. IF 2.824.
188. Nevoral, J.; Žalmanová, T.; Zámostná, K.; Kott, T.; Kučerová-Chrpová, V.; Bodart, J.; Gelaude, A.; Procházka, R.; Orsák, M.; Šulc, M.; Klein, P.; Dvořáková, M.; Weingartová, I.; Víghová, A.; Hošková, K.; Krejčová, T.; Jílek, F.; Petr, J.: Endogenously produced hydrogen sulfide is involved in porcine oocyte maturation *in vitro*. Nitric Oxide – Biology and Chemistry, 2015, roč. 51, č. October. s. 24–35. IF 3.521.
189. Hirmerová, J.; Karetová, D.; Malý, R.; Musil, D.; Roztočil, K.: Akutní žilní trombóza 2015. Současný stav prevence, diagnostiky a léčby. Doporučený postup České angiologické společnosti ČLS JEP. In: Interní medicína pro praxi (2015; 16 Suppl. A). Olomouc: SOLEN, 2015. s. 1–34.
190. Polívka, J.; Pešta, M.; Janků, F.: Testing for oncogenic molecular aberrations in cell-free DNA-based liquid biopsies in the clinic: are we there yet? Expert Review of Molecular Diagnostics, 2015, roč. 15, č. 12. s. 1631–1644. IF 3.516.
191. Papagiannitsis, C.; Pollini, S.; De Luca, F.; Rossolini, GM.; Docquier, J.; Hrabák, J.: Biochemical Characterization of VIM-39, a VIM-1-Like Metallo-beta-Lactamase Variant from a Multidrug-Resistant Klebsiella pneumoniae Isolate from Greece. Antimicrobial Agents and Chemotherapy, 2015, roč. 59, č. 12. s. 7811–7814. IF 4.476.
192. Schmid, C.; Labopin, M.; Socié, G.; Daguindau, E.; Volin, L.; Huynh, A.; Bourhis, JH.; Milpied, N.; Cornelissen, J.; Chevallier, P.; Maertens, J.; Jindra, P.; Blaise, D.; Lenhoff, S.; Ifrah, N.; Baron, F.; Ciceri, F.; Gorin, C.; Savani, B.; Giebel, S.; Polge, E.; Esteve, J.; Nagler, A.; Mohty, M.: Outcome of patients with distinct molecular genotypes and cytogenetically normal AML after allogeneic transplantation. Blood, 2015, roč. 126, č. 17. s. 2062–2069. IF 10.452.

193. Koutová, L.; Štěrbová, M.; Pazourková, E.; Pospíšilová, Š.; Svobodová, I.; Hořínek, A.; Lysák, D.; Korabečná, M.: The impact of standard chemotherapy on miRNA signature in plasma in AML patients. Leukemia Research, 2015, roč. 39, č. 12. s. 1389–1395. IF 2.351.
194. Lysák, D.; Schwarz, J.: Léčba chronické lymfocytární leukemie s aberací TP53. Klinická onkologie, 2015, roč. 28, č. Suppl. 3. s. 3S39–3S44.
195. Lysák, D.: Imunoterapie pomocí car T-lymfocytů. Onkologie, 2015, roč. 9, č. 1. s. 13–18.
196. Mayer Jr., O.; Seidlerová, J.; Černá, V.; Kučerová, A.; Bruthans, J.; Vágovičová, P.; Vaněk, J.; Timoracká, K.; Wohlfahrt, P.; Filipovský, J.; Cífková, R.; Pešta, M.: The DRD2/ANKK1 Taq1A polymorphism is associated with smoking cessation failure in patients with coronary heart disease. Personalized Medicine, 2015, roč. 12, č. 5. s. 463–473. IF 1.336.
197. Ukraintsev, E.; Brož, A.; Hubálek Kalbáčová, M.; Kromka, A.; Rezek, B.: Stochastic model explains formation of cell arrays on H/O-diamond patterns. Biointerphases [online], 2015, roč. 10, č. 4. s. nestránkováno. IF 3.374.
198. Suchý, T.; Šupová, M.; Sauerová, P.; Verdánová, M.; Sucharda, Z.; Rýglová, Š.; Žaloudková, M.; Sedláček, R.; Hubálek Kalbáčová, M.: The effects of different cross-linking conditions on collagen-based nanocomposite scaffolds-an *in vitro* evaluation using mesenchymal stem cells. Biomedical materials (Bristol, England), 2015, roč. 10, č. 6. s. nestránkováno. IF 3.697.
199. Ferda, J.; Kastner, J.; Tupý, R.; Zedníková, I.; Ňaršanská, A.; Hes, O.: Multiparametrické zobrazení karcinomu prsu na tříteslové magnetické rezonanci. Česká radiologie, 2015, roč. 69, č. 1. s. 9–19.
200. Ferdová, E.; Ferda, J.; Malán, A.; Zedníková, I.; Ňaršanská, A.; Hes, O.: Předoperační hodnocení n-stagingu karcinomu prsu pomocí 18F-FDG-PET/CT. Česká radiologie, 2015, roč. 69, č. 1. s. 27–31.
201. Korčáková, E.; Mírka, H.; Skalický, T.; Třeška, V.; Liška, V.; Baxa, J.; Ferdová, E.; Nováková, M.; Skála, V.: Role peroperační ultrasonografie v léčbě jaterních metastáz kolorektálního karcinomu – srovnání s výsledky předoperačních zobrazovacích vyšetření. Česká radiologie, 2015, roč. 69, č. 1. s. 37–41.
202. Korčáková, E.; Mírka, H.; Kastner, J.; Novák, P.; Svoboda, T.; Daum, O.: Hodnocení léčebné odpovědi karcinomu rekta na neoadjuvantní léčbu pomocí multiparametrického MR zobrazení na 3T přístroji. Česká radiologie, 2015, roč. 69, č. 3. s. 165–173.
203. Korčáková, E.; Mírka, H.; Třeška, V.; Skalický, T.; Šlauf, F.; Chudáček, Z.; Hadravská, Š.: Cholangiogenní karcinom jako pozdní komplikace po resekci vrozené cysty žlučových cest. Česká radiologie, 2015, roč. 69, č. 3. s. 174–180.
204. Vrba, J.; Víšek, L.; Oppl, L.; Vrba, D.; Vrba Jr., J.; Vožeh, F.; Barcal, J.; Vannucci, L.: EM Exposure System with Well Defined Dosimetry. In: Progress in Electromagnetics Research Symposium. Cambridge: The Electromagnetics Academy, 2015. s. 191–194.
205. Koželuhová, J.; Balihar, K.; Janská, E.; Fremundová, L.; Matějovič, M.: Terapie idiopatických střevních zánětů v graviditě. Interní medicína pro praxi, 2015, roč. 17, č. 5. s. 218–222.
206. Babuška, V.; Dobrá, J.; Kulda, V.; Kripnerová, M.; Moztarzadeh, A.; Bolek, L.; Lahoda, J.; Hrušák, D.: Comparison of fibroblast and osteoblast response to cultivation on titanium implants with different grain sizes. Journal of Nanomaterials, 2015, roč. neuveden, č. 2015. s. nestránkováno. IF 1.644.
207. Svobodová, M.; Jiřík, M.; Včelák, P.; Lukeš, V.; Ryba, T.; Hošek, P.; Bajcurová, K.; Ludvík, J.; Mírka, H.; Tonar, Z.; Třeška, V.; Liška, V.: Software LISA – virtuální resekce jater pro urychlení a usnadnění předoperačního plánování. Rozhledy v chirurgii, 2015, roč. 94, č. 11. s. 485–490.
208. Králová Lesná, I.; Tonar, Z.; Málek, I.; Malušková, J.; Nedorost, L.; Pirk, J.; Piťha, J.; Lánská, V.; Poledne, R.: Is the amount of coronary perivascular fat related to atherosclerosis. Physiological Research, 2015, roč. 64, č. Suppl. 3. s. S435–S443. IF 1.293.
209. Hromádka, M.; Dragounová, E.; Bernat, I.; Mlíková Seidlerová, J.; Ošťádal, P.; Rokyta, R.: Do Ionized Calcium and Phosphorus Levels have any Prognostic Value in Patients with ST-Segment Elevation Myocardial Infarction? Journal of Clinical & Experimental Cardiology [online], 2015, roč. 6, č. 7. s. nestránkováno.
210. Ježek, K.; Kelemen, E.: Navigační systém mozku. Vesmír, 2015, roč. 94, č. 3. s. 176–181.
211. Souček, P.; Hlaváč, V.; Elsnerová, K.; Václavíková, R.; Koževnikovová, R.; Rauš, K.: Whole Exome Sequencing Analysis of ABCC8 and ABCD2 Genes Associating With Clinical Course of Breast Carcinoma. Physiological Research, 2015, roč. 64, č. Suppl. 4. s. S549–S557. IF 1.293.

212. Tonar, Z.; Kubíková, T.; Králíčková, M.: Histology of abdominal incisions in rabbit – in vivo experiment with incorporation of PCL and PCL/PVA-based artificial meshes enriched with PRP (souhrnná výzkumná zpráva), 2015.
213. Slouka, D.; Poleník, P.; Šmíd, D.; Hes, O.; Boudová, L.; Erfremová, Y.; Kučera, R.; Hošek, P.; Slípka, J.: Infračervené lasery versus klasická technika při tonzilektomii. Otorinolaryngologie a foniatrie, 2015, roč. 64, č. 4. s. 196–200.
214. Hubálek Kalbáčová, M.: Transport Of Biomolecules Into Cells. In: Nanoparticulate drug delivery systems. 1. vyd. Ústí nad Orlicí: MediaBros, 2015. s. 99–132.
215. Sabaka, P.; Kruzliak, P.; Balaz, D.; Komornikova, A.; Celovska, D.; Cammarota, G.; Kusendova, K.; Bendzala, M.; Rodrigo, L.; Dukat, A.; Kwon, T.; Chottová-Dvořáková, M.; Gaspar, L.: Effect of short term aerobic exercise on fasting and postprandial lipoprotein subfractions in healthy sedentary men. Lipids in Health and Disease, 2015, roč. 14, č. November. s. nestránkováno. IF 2.219.
216. Tonar, Z.; Kubíková, T.; Červenková, L.: Histologické vyšetření vzorků renální tepny, ledviny a nadledviny u 12 ovcí ze studie renální denervace (vzorky M1-M6 a B1-B6) (souhrnná výzkumná zpráva), 2015.
217. Hora, M.; Stránský, P.; Eret, V.; Kalusová, K.; Pitra, T.; Hes, O.: Laparoskopická resekce leiomyomu trigona močového měchýře. Česká urologie, 2015, roč. 19, č. 4. s. 253–255.
218. Vožeh, F.: Jan Evangelista Purkyně and the cerebellum then and now. Physiological Research, 2015, roč. 64, č. Suppl. 5. s. 567–584. IF 1.293.
219. Šafránek, J.; Brůha, J.; Doležal, J.; Fichtl, J.: Morgagniho kýla. Kazuistiky v alergologii, pneumologii a ORL, 2015, roč. 12, č. 5. s. 7–9.
220. Havlín, J.; Schück, O.; Charvát, J.; Slabý, K.; Horáčková, M.; Klaboch, J.; Sagova, M.; Vankova, S.; Matoušovic, K.: Acid-base disorders associated with serum electrolyte patterns in patients on hemodiafiltration. Nephrologie et Therapeutique, 2015, roč. 11, č. 7. s. 551–557. IF 0.404.
221. Harmatha, J.; Vokáč, K.; Buděšínský, M.; Zídek, Z.; Kmoníčková, E.: Immunobiological properties of sesquiterpene lactones obtained by chemically transformed structural modifications of trilobolide. Fitoterapia, 2015, roč. 107, č. December. s. 90–99. IF 2.345.
222. Vaněček, T.; Walker, K.; Watson, L.; Rao, A.; Rampisela, D.; Donner, L.: Molecular genetic data favoring a sequential clonal transformation of a large B cell lymphoma into an anaplastic large T cell lymphoma, ALK-negative. Journal of Hematopathology [online], 2015, roč. 8, č. 4. s. 243–253.
223. Oikonomou, O.; Sarrou, S.; Papagiannitsis, C.; Georgiadou, S.; Mantzarlis, K.; Zakynthinos, E.; Dalekos, G.; Petinaki, E.: Rapid dissemination of colistin and carbapenem resistant Acinetobacter baumannii in Central Greece: mechanisms of resistance, molecular identification and epidemiological data. BMC Infectious Diseases, 2015, roč. 15, č. 9 December 2015. s. nestránkováno. IF 2.613.
224. Bludovská, M.; Kotyzová, D.; Bíliková, P.; Bradová, M.; Hájíčková, H.; Hronová, L.; Eybl, V.: Pleurotus ostreatus (oyster mushroom), a commonly used dietary supplement , may increase the acute toxic effects of hexavalent chromium in rats. Plzeňský lékařský sborník, 2015, roč. 2015, č. 81. s. 9–20.
225. Vožeh, F.: Mozeček – od J. E. Purkyně po dnešek. Plzeňský lékařský sborník, 2015, roč. 2015, č. 81. s. 95–114.
226. Moztarzadeh, O.; Hrušák, D.; Bolek, L.; Bolek, M.: On site 3D printing in oral and maxillofacial surgery. Plzeňský lékařský sborník, 2015, roč. 2015, č. 81. s. 29–32.
227. Václavíková, R.; Elsnerová, K.; Mohelníková-Duchoňová, B.; Bartáková, A.; Rob, L.; Škapa, P.; Hruda, M.; Bouda, J.; Vodička, P.; Souček, P.: Markery progrese a vzniku metastáz u ovariálního karcinomu sledované na základě genových expresních profilů. Plzeňský lékařský sborník, 2015, roč. 2015, č. 81. s. 39–55.
228. Moztarzadeh, O.; Hauer, L.; Jambura, J.; Tonar, Z.; Barcal, J.; Hrušák, D.: Vyhodnocení osteointegrace nano-titanových implantátů. Plzeňský lékařský sborník, 2015, roč. 2015, č. 81. s. 91–94.
229. Mistrová, E.; Chottová-Dvořáková, M.: Substance P. Plzeňský lékařský sborník, 2015, roč. 2015, č. 81. s. 115–123.
230. Chottová-Dvořáková, M.; Mistrová, E.: Laserová mikrodisekce – historie a současnost. Plzeňský lékařský sborník, 2015, roč. 2015, č. 81. s. 125–128.
231. Vokurka, S.; Jungová, A.; Jindra, P.; Vozobulová, V.; Schutzová, M.; Pachner, M.; Lysák, D.; Mohammadová, L.; Steinerová, K.; Hrabětová, M.: Udržovací léčba s rituximabem u starších pacientů s Mantle

cell lymfomem v první remisi – zkušenost centra. Transfuze a hematologie dnes, 2015, roč. 21, č. 4. s. 206–213.
232. Opatrná, S.: Syndrom nízkého trijodthyroninu a dlouhodobé kardiovaskulární komplikace u peritoneálně dialyzovaných pacientů. Postgraduální nefrologie, 2015, roč. 13, č. 3. s. 46–46.
233. Opatrná, S.: Nedostatečné předávání informací mezi nemocničními lékaři a lékaři primární péče – případ onemocnění ledvin: průřezová studie. Postgraduální nefrologie, 2015, roč. 13, č. 4. s. 61–63.
234. Filipovský, J.: Kombinace blokátorů kalciového kanálu a diuretik v léčbě hypertenze. Hypertenze a kardiovaskulární prevence, 2015, roč. 4, č. 2. s. 10–12.
235. Trujillo-Santos, J.; Lozano, F.; Lorente, MA.; Adarraga, D.; Hirmerová, J.; Del Toro, J.; Mazzolai, L.; Barillari, G.; Barron, M.; Monreal, M.: A prognostic score to identify low-risk outpatients with acute deep vein thrombosis in the lower limbs. American Journal of Medicine, 2015, roč. 128, č. 1. s. 9–15. IF 5.003.
236. Opatrná, S.: Vztah mezi mortalitou starších nemocných a metodou dialýzy. Postgraduální nefrologie, 2015, roč. 13, č. 3. s. 44–45.
237. Francová, L.; Hybšová, A.; Potůček, J.; Lopot, F.; Dusilová Sulková, S.; Opatrná, S.; Viklický, O.; Tesař, V.; Rychlík, I.: Is there a survival difference among diabetic patients according to primary renal disease? National-wide study in chronic dialysis patient in the Czech Republic. In: Nephrology Dialysis Transplantation. 2015.
238. Mírka, H.; Ferda, J.; Jindra, P.; Steinerová, K.; Hejda, V.: Kvantifikace jaterní steatózy a siderózy na 3T MR přístroji pomocí metod two-point Dixon, multiechoDixon s T2* relaxometrií a 1H MR spektroskopie s T2 relaxometrií. Česká radiologie, 2015, roč. 69, č. 4. s. 238–246.
239. Baxa, J.; Hromádka, M.; Matoušková, T.; Suchý, D.; Ferda, J.: T1 mapování a extracelulární objem myokardu u osob s progresivní systémovou sklerózou – předběžné výsledky prospektivní studie. Česká radiologie, 2015, roč. 69, č. 4. s. 247–253.
240. Hirmerová, J.: Dlouhé sezení – nový a podceňovaný rizikový faktor žilního tromboembolizmu. Interní medicína pro praxi, 2015, roč. 17, č. 3. s. 111–113.
241. Hirmerová, J.: Kavální filtry v roce 2015 – Komu, kdy a jak? – Editorial. Vnitřní lékařství, 2015, roč. 61, č. 9. s. 765–766.
242. Hirmerová, J.: Nová antikoagulancia v léčbě žilní tromboembolické nemoci. Medicína pro praxi, 2015, roč. 12, č. 4. s. 159–161.
243. Hirmerová, J.; Suchý, D.: Sulodexid a jeho antitrombotický účinek – využití v klinické praxi, kombinace s jinými léky ovlivňujícími hemostázu. Kazuistiky v angiologii, 2015, roč. 3, č. 3. s. 14–17.
244. Pesavento, R.; Amitrano, M.; Trujillo-Santos, J.; Di Micco, P.; Mangiacapra, S.; López-Jiménez, L.; Falga, C.; García-Bragado, F.; Piovella, C.; Prandoni, P.; Monreal, M.; Malý, R.; Hirmerová, J.: Fondaparinux in the initial and long-term treatment of venous thromboembolism. Thrombosis Research, 2015, roč. 135, č. 2. s. 311–317. IF 2.447.
245. Mahé, I.; Sterpu, R.; Bertoletti, L.; López-Jimenéz, L.; Joan, M. M.; Trujillo-Santos, J.; Ballaz, A.; Hernández Blasco, L. M.; Marchena, P. J.; Monreal, M.; Malý, R.; Hirmerová, J.; Kaletová, M.: Long-term anticoagulant therapy of patients with venous thromboembolism. What are the practices? PLoS ONE, 2015, roč. 10, č. 6. s. nestránkováno. IF 3.234.
246. Farge, D.; Trujillo-Santos, J.; Debourdeau, P.; Bura-Riviere, A.; Rodriguez-Beltrán, E. M.; Nieto, J. A.; Peris, M. L.; Zeltser, D.; Mazzolai, L.; Hij, A.; Monreal, M.; Malý, R.; Hirmerová, J.; Tomko, T.: Fatal events in cancer patients receiving anticoagulant therapy for venous thromboembolism. Medicine; analytical reviews of general medicine, neurology, psychiatry, dermatology, and pediatries, 2015, roč. 94, č. 32. s. nestránkováno. IF 5.723.
247. Lopez-Reyes, R.; Nauffal, D.; Ballester, M.; Manuel Martin-Antoran, J.; Saraiva de Sousa, M.; Riera-Mestre, A.; Ruiz-Ruiz, J.; Fernandez-Capitan, C.; Uresandi, F.; Monreal, M.; Malý, R.; Hirmerová, J.: Venous thromboembolism in patients immobilised at home. European Respiratory Journal, 2015, roč. 45, č. 6. s. 1728–1731. IF 7.636.
248. Rychlík, I.; Grundmann, M.; Ryšavá, R.; Dusilová Sulková, S.; Tesař, V.; Viklický, ?; Bednářová, V.; Dušejovská, M.; Francová, L.; Franěk, M.; Haluzík, M.; Hartinger, J.; Hrušková, Z.; Chlíbek, R.; Kacířová, I.; Kačer, M.; Kočová, E.; Malyszko, J.; Malyszko, J.; Mareš, J.; Peiskerová, M.; Petejová, N.;

Pospíšilová, D.; Reischig, T.; Slatinská, J.; Vítko, Š.: Budoucnost farmakoterapie v nefrologii. 1. vyd. Praha: Mladá fronta, 2015, 318 s.
249. Agaimy, A.; Michal, M.; Thompson, L. D. R.; Michal, M.: Angioleiomyoma of the Sinonasal Tract: Analysis of 16 Cases and Review of the Literature. Head and Neck Pathology, 2015, roč. 9, č. 4. s. 463–473.
250. Beneš, J.; Kubeš, Z.: Modelové otázky k přijímacím zkouškám na LF UK v Plzni: FYZIKA 2015. 3. vyd. Plzeň: Univerzita Karlova v Praze, Lékařská fakulta v Plzni, 2015. 115 s.
251. Lysák, D.; Vlas, T.; Holubová, M.; Miklíková, M.; Jindra, P.: *In vitro* testing of immunosupressive effects of mesenchymal stromal cells on lymphocytes stimulated with alloantigens. In: Biomedical papers of the Medical Faculty of the University Palacky, Olomouc, CzechoSK, 2015, roč. 159, č. 2. s. 215–219. IF 1.200.
252. Prosecká, E.; Rampichová, M.; Litvinec, A.; Tonar, Z.; Králíčková, M.; Vojtová, L.; Kochová, P.; Plencner, M.; Buzgo, M.; Míčková, A.; Jančář, J.; Amler, E.: Collagen/hydroxyapatite scaffold enriched with polycaprolactone nanofibers, thrombocyte-rich solution and mesenchymal stem cells promotes regeneration in large bone defect in vivo. Journal of Biomedical Materials Research – Part A, 2015, roč. 103, č. 2. s. 671–682. IF 3.369.
253. Brož, P.; Rajdl, D.; Racek, J.; Petr, T.; Vítek, L.: Two cases of spuriously elevated cerebrospinal glucose concentration. Annals of Clinical Biochemistry, 2015, roč. 52, č. 1. s. 161–164. IF 2.335.
254. Hrabák, J.: Detection of Carbapenemases Using Matrix-Assisted Laser Desorption/Ionization Time-of--Flight Mass Spectrometry (MALDI-TOF MS) Meropenem Hydrolysis Assay. In: Sepsis: Diagnostic Methods and Protocols. 1. vyd. New York: Springer, 2015. s. 91–96.
255. Mayer, O.; Mlíková Seidlerová, J.; Bruthans, J.; Vaněk, J.; Černá, L.; Wohlfahrt, P.; Filipovský, J.; Cífková, R.; Windrichová, J.; Topolčan, O.: The predictive potential of asymptomatic mild elevation of cardiac troponin I on mortality risk of stable patients with vascular disease. Clinical Biochemistry, 2015, roč. 48, č. 4–5. s. 353–357. IF 2.275.
256. Kolinko, Y.; Krakorová, K.; Cendelín, J.; Tonar, Z.; Králíčková, M.: Microcirculation of the brain: morphological assessment in degenerative diseases and restoration processes. Reviews in the Neurosciences, 2015, roč. 26, č. 1. s. 75–93. IF 3.330.
257. Mayer, O.; Mlíková Seidlerová, J.; Vaněk, J.; Kielbergerová, L.; Bruthans, J.; Filipovský, J.; Wohlfahrt, P.; Cífková, R.; Trefil, L.; Knapen, MH.; Drummen, NE.; Vermeer, C.: The association between uncarboxylated matrix Gla protein and lipoprotein-associated phospholipase A(2). Maturitas, 2015, roč. 80, č. 1. s. 82–88. IF 2.942.
258. Tomanová, P.; Rimpelová, S.; Jurášek, M.; Buděšínský, M.; Vejvodová, L.; Ruml, T.; Kmoníčková, E.; Drašar, P.: Trilobolide-porphyrin conjugates: On synthesis and biological effects evaluation. Steroids, 2015, roč. 97, č. May. s. 8–12. IF 2.639.
259. Kolínská, R.; Španělová, P.; Dřevínek, M.; Hrabák, J.; Žemličková, H.: Species identification of strains belonging to genus Citrobacter using the biochemical method and MALDI-TOF mass spectrometry. Folia Microbiologica, 2015, roč. 60, č. 1. s. 53–59. IF 1.000.
260. Dvořák, P.; Lysák, D.; Vokurka, S.; Karas, M.; Šubrt, I.: Allogeneic stem cell transplantation can improve outcome of AML patients without complete cytogenetic response after induction and consolidation treatment. Neoplasma, 2015, roč. 62, č. 1. s. 140–145. IF 1.865.
261. Slyšková, J.; Cordero, F.; Pardini, B.; Korenková, V.; Vymetálková, V.; Bielik, Ľ.; Vodičková, L.; Pitule, P.; Liška, V.; Matějka, V.; Levý, M.; Büchler, T.; Kubista, M.; Naccarati, A.; Vodička, P.: Post-treatment recovery of suboptimal DNA repair capacity and gene expression levels in colorectal cancer patients. Molecular Carcinogenesis, 2015, roč. 54, č. 9. s. 769–778. IF 4.808.
262. Študentová, V.; Dobiášová, H.; Hedlová, D.; Dolejská, M.; Papagiannitsis, C.; Hrabák, J.: Complete Nucleotide Sequences of Two NDM-1-Encoding Plasmids from the Same Sequence Type 11 Klebsiella pneumoniae Strain. Antimicrobial Agents and Chemotherapy, 2015, roč. 59, č. 2. s. 1325–1328. IF 4.476.
263. Vožeh, F.: Elektromagnetická pole jako možný patogenetický činitel. Plzeňský lékařský sborník, 2015, roč. 2014, č. 80. s. 137–146.
264. Zedníková, I.; Černá, M.; Hlaváčková, M.; Hes, O.: Fyloidní nádory prsu. Rozhledy v chirurgii, 2015, roč. 94, č. 1. s. 4–7.

265. Švíglerová, J.; Kuncová, J.; Štengl, M.: Kardiovaskulární systém a pohlavní rozdíly. Plzeňský lékařský sborník, 2015, roč. 2014, č. 80. s. 125–128.
266. Chottová-Dvořáková, M.; Slavíková, J.: Nervová regulace srdce. Funkční význam neadrenergní necholinergní inervace. Plzeňský lékařský sborník, 2015, roč. 2014, č. 80. s. 113–124.
267. Papagiannitsis, C.; Študentová, V.; Jakubů, V.; Španělová, P.; Urbášková, P.; Žemličková, H.; Hrabák, J.: High Prevalence of ST131 Among CTX-M-Producing Escherichia coli from Community-Acquired Infections, in the Czech Republic. Microbial Drug Resistance, 2015, roč. 21, č. 1. s. 74–84. IF 2.490.
268. Študentová, V.; Papagiannitsis, C.; Izdebski, R.; Pfeifer, Y.; Chudáčková, E.; Bergerová, T.; Gniadkowski, M.; Hrabák, J.: Detection of OXA-48-type carbapenemase-producing Enterobacteriaceae in diagnostic laboratories can be enhanced by addition of bicarbonates to cultivation media or reaction buffers. Folia Microbiologica, 2015, roč. 60, č. 2. s. 119–129. IF 1.000.
269. Seidlerová, J.; Filipovský, J.; Mayer, O.; Kučerová, A.; Pešta, M.: Association between endothelial NO synthase polymorphisms and arterial properties in the general population. Nitric Oxide – Biology and Chemistry, 2015, roč. 44, č. January. s. 47–51. IF 3.521.
270. Formenti, F.; Chen, R.; McPeak, H.; Murison, P.; Matějovič, M.; Hahn, C.; Farmery, A.: Intra-breath arterial oxygen oscillations detected by a fast oxygen sensor in an animal model of acute respiratory distress syndrome. British Journal of Anaesthesia, 2015, roč. 114, č. 4. s. 683–688. IF 4.853.
271. Wohlfahrt, P.; Krajčoviechová, A.; Jozifova, M.; Mayer, O.; Vaněk, J.; Filipovský, J.; Cífková, R.: Low blood pressure during the acute period of ischemic stroke is associated with decreased survival. Journal of Hypertension, 2015, roč. 33, č. 2. s. 339–345. IF 4.720.
272. Černá, M.; Zedníková, I.; Ňaršanská, A.; Svoboda, T.; Hes, O.; Záhlava, J.; Hlaváčková, M.: Vynechání disekce axily u karcinomu prsu při pozitivní sentinelové uzlině – pilotní studie. Rozhledy v chirurgii, 2015, roč. 94, č. 3. s. 117–125.
273. Zeman, V.; Novák, J.; Topolčan, O.; Racek, J.; Šmejkal, J.; Trdličková, P.; Rajdl, D.; Turková Sedláčková, T.; Kinkorová, J.; Windrichová, J.; Pecen, L.; Šilerová, I.: Hormonal and biochemical changes in a czech population during a winter swimming competition. JöKULL JOURNAL, 2015, roč. 65, č. 1. s. 13–26.
274. Vokurka, S.; Hrušák, D.; Svoboda, T.: Péče o dutinu ústní u onkologických pacientů. 1. vyd. Praha: Dialog Jessenius, 2015. 15 s.
275. Vokurka, S.; Hrušák, D.; Svoboda, T.: Průvodce postižením dutiny ústní při onkologické léčbě. 1. vyd. Praha: Dialog Jessenius, 2015. 17 s.
276. Reischig, T.; Kačer, M.; Jindra, P.; Hes, O.; Lysák, D.; Bouda, M.: Randomized Trial of Valganciclovir Versus Valacyclovir Prophylaxis for Prevention of Cytomegalovirus in Renal Transplantation. Clinical Journal of the American Society of Nephrology, 2015, roč. 10, č. 2. s. 294–304. IF 4.613.
277. Teplan, V.; Mahrová, A.; Králová-Lesná, I.; Racek, J.; Valkovský, I.; Štollová, M.: Endothelial Progenitor Cells and Asymmetric Dimethylarginine After Renal Transplantation. Journal of Renal Nutrition, 2015, roč. 25, č. 2. s. 247–249. IF 1.871.
278. Dvořák, P.; Lysák, D.; Vokurka, S.: Discontinuation of tyrosine kinase inhibitors in chronic myeloid leukemia patients – worldwide battlefield. Neoplasma, 2015, roč. 62, č. 2. s. 167–171. IF 1.865.
279. Dvořák, P.; Vohradská, P.; Votava, T.; Doležalová, L.; Smíšek, P.; Černá, Z.; Šubrt, I.: Postavení cytogenetického vyšetření v současném managementu léčby dětské akutní lymfoblastické leukemie. Onkologie, 2015, roč. 9, č. 1. s. 38–42.
280. Ferdová, E.; Ferda, J.; Baxa, J.; Tupý, R.; Mraček, J.; Topolčan, O.; Hes, O.: Assessment of Grading in Newly-diagnosed Glioma Using 18F-Fluorothymidine PET/CT. Anticancer Research, 2015, roč. 35, č. 2. s. 955–959. IF 1.826.
281. Ferda, J.; Mírka, H.; Baxa, J.; Malán, A.: Základy zobrazovacích metod. 1. vyd. Praha: Galén, 2015. 148 s.
282. Trojánek, M.; Dědičová, D.; Žemličková, H.; Jakubů, V.; Malíková, E.; Reisingerová, M.; Gabrielová, A.; Papagiannitsis, C.; Hrabák, J.; Horová, B.; Urbášková, P.; Marešová, V.; Stejskal, F.: Enteric fever imported to the Czech Republic: epidemiology, clinical characteristics and antimicrobial susceptibility. Folia Microbiologica, 2015, roč. 60, č. 3. s. 217–224. IF 1.000.
283. Papagiannitsis, C.; Študentová, V.; Izdebski, R.; Oikonomou, O.; Pfeifer, Y.; Petinaki, E.; Hrabák, J.: Matrix-Assisted Laser Desorption Ionization-Time of Flight Mass Spectrometry Meropenem Hydrolysis

Assay with NH4HCO3, a Reliable Tool for Direct Detection of Carbapenemase Activity. Journal of Clinical Microbiology, 2015, roč. 53, č. 5. s. 1731–1735. IF 3.993.
284. Holubec, L.; Liška, V.; Fínek, J.: Význam časné nádorové regrese a hloubky léčebné odpovědi při hodnocení účinnosti systémové léčby metastazujícího kolorektálního karcinomu. Klinická onkologie, 2015, roč. 28, č. 2. s. 89–93.
285. Houdek, K.; Třeška, V.; Čertík, B.; Mírka, H.; Korčáková, E.; Moláček, J.; Šulc, R.; Čechura, M.: Initial experience of follow up of patients after the endovascular treatment of abdominal aortic aneurysms using contrast-enhanced ultrasound. Cor et Vasa, 2015, roč. 57, č. 2. s. e121–e126.
286. Seeman, T.: Management of proteinuria in the transplanted patient. Pediatric Nephrology, 2015, roč. 30, č. 6. s. 889–903. IF 2.856.
287. Tůma, J.; Kolinko, Y.; Vožeh, F.; Cendelín, J.: Mutation-related differences in exploratory, spatial, and depressive-like behavior in pcd and Lurcher cerebellar mutant mice. Frontiers in Behavioral Neuroscience, 2015, roč. 9, č. květen. s. nestránkováno. IF 3.270.
288. Kalusová, K.; Trávníček, I.; Eberlová, L.; Pivovarčíková, K.; Hes, O.; Eret, V.; Pitra, T.; Hora, M.: Komplikace po lokální aplikaci cizorodého materiálu do podkoží penisu. Česká urologie, 2015, roč. 19, č. 1. s. 64–68.
289. Vodička, J.; Ferda, J.; Fiala, P.; Geiger, J.; Hájek, T.; Havel, D.; Hrabě, V.; Chytra, I.; Kolařík, J.; Lischke, R.; Pazdro, A.; Schützner, J.; Slouka, D.; Šimánek, V.; Štengl, M.; Švíglerová, J.; Valenta, J.: Traumatologie hrudníku. 1. vyd. Praha: Galén, 2015. 241 s.
290. Zedníková, I.; Černá, M.; Ňaršanská, A.; Svoboda, T.; Hes, O.: Nový pohled na opakované chirurgické výkony u karcinomu prsu se zaměřením na pozitivitu resekčních okrajů. Onkologie, 2015, roč. 9, č. 2. s. 67–69.
291. Michal, M.; Kazakov, D.; Hadravský, L.; Kinkor, Z.; Kuroda, N.; Michal, M.: High-grade myxoinflammatory fibroblastic sarcoma: a report of 23 cases. Annals of Diagnostic Pathology, 2015, roč. 19, č. 3. s. 157–163. IF 1.117.
292. Skálová, A.; Skálová, A.; Fínek, J.: Kontroverze v onkologické diagnostice: limity a výhody core cut biopsie v diagnostice lézí prsu. Onkologie, 2015, roč. 9, č. 2. s. 64–66.
293. Kuroda, N.; Karashima, T.; Inoue, K.; Kasajima, A.; Ohe, C.; Kawakami, F.; Mikami, S.; Matsuura, K.; Moriyama, M.; Nagashima, Y.; Petersson, F.; Lopez, IJ.; Cohen, JR.; Michal, M.; Hes, O.: Review of renal cell carcinoma with rhabdoid features with focus on clinical and pathobiological aspects. Polish Journal of Pathology, 2015, roč. 66, č. 1. s. 3–8. IF 1.128.
294. Li, H.; Hes, O.; MacLennan, G. T.; Eastwood, D. C.; Iczkowski, K. A.: Immunohistochemical distinction of metastases of renal cell carcinoma to the adrenal from primary adrenal nodules, including oncocytic tumor. Virchows Archiv: an international journal of pathology, 2015, roč. 466, č. 5. s. 581–588. IF 2.651.
295. Veselá, P.; Tonar, Z.; Boudová, L.: Mikrovaskulární denzita v lymfomech – hodnocení a klinický význam. Československá patologie, 2015, roč. 51, č. 2. s. 94–98.
296. Hayes, M.; Pecková, K.; Martínek, P.; Hora, M.; Kalusová, K.; Straka, L.; Daum, O.; Kokošková, B.; Rotterová, P.; Pivovarčíková, K.; Branžovský, J.; Dubová, M.; Veselá, P.; Michal, M.; Hes, O.: Molecular-genetic analysis is essential for accurate classification of renal carcinoma resembling Xp11.2 translocation carcinoma. Virchows Archiv: an international journal of pathology, 2015, roč. 466, č. 3. s. 313–322. IF 2.651.
297. Kuroda, N.; Agatsuma, Y.; Tamura, M.; Martínek, P.; Hes, O.; Michal, M.: Sporadic renal hemangioblastoma with CA9, PAX2 and PAX8 expression: diagnostic pitfall in the differential diagnosis from clear cell renal cell carcinoma. International Journal of Clinical and Experimental Pathology, 2015, roč. 8, č. 2. s. 2131–2138. IF 1.891.
298. Brůha, J.; Vyčítal, O.; Tonar, Z.; Mírka, H.; Haidingerová, L.; Beneš, J.; Pálek, R.; Skála, M.; Třeška, V.; Liška, V.: Monoclonal Antibody Against Transforming Growth Factor Beta 1 Does Not Influence Liver Regeneration After Resection in Large Animal Experiments. In Vivo, 2015, roč. 29, č. 3. s. 327–340. IF 0.974.
299. Hora, M.; Eret, V.; Stránský, P.; Trávníček, I.; Dolejšová, O.; Chudáček, Z.; Petersson, F.; Hes, O.; Chtosta, P.: Laparoscopic urinary bladder diverticulectomy combined with photoselective vaporisation of the prostate. Videosurgery and Other Miniinvasive Techniques, 2015, roč. 10, č. 1. s. 62–67. IF 1.092.

300. Hora, M.; Eret, V.; Stránský, P.; Ürge, T.; Ferda, J.; Hes, O.: Jednoportová laparoskopická (LESS-laparoendoscopic single-site surgery) nefrektomie. Česká urologie, 2015, roč. 19, č. 1. s. 83–85.
301. Korporaal, J.; Mahnken, A.; Ferda, J.; Hausleiter, J.; Baxa, J.; Hadamitzky, M.; Flohr, T.; Schmidt, B.: Quantitative Evaluation of the Performance of a New Test Bolus-Based Computed Tomographic Angiography Contrast-Enhancement-Prediction Algorithm. Investigative Radiology, 2015, roč. 50, č. 1. s. 1–8. IF 4.437.
302. Babuška, V.; Houdek, Z.; Tůma, J.; Purkartová, Z.; Tůmová, J.; Králíčková, M.; Vožeh, F.; Cendelín, J.: Transplantation of Embryonic Cerebellar Grafts Improves Gait Parameters in Ataxic Lurcher Mice. Cerebellum, 2015, roč. 14, č. 6. s. 632–641. IF 2.717.
303. Kochová, P.; Cimrman, R.; Štengl, M.; Ošťádal, B.; Tonar, Z.: A mathematical model of the carp heart ventricle during the cardiac cycle. Journal of Theoretical Biology, 2015, roč. 373, č. May. s. 12–25. IF 2.116.
304. Hatina, J.; Kripnerová, M.; Tuková, J.; Šrámek, J.; Dvořák, P.; Pešta, M.; Dobrá, J.; Babuška, V.; Racek, J.; Sobol, M.; Philimonenko, A.; Hozák, P.; Czuba, Z.; Schulz, W.; Strell, C.; Grimm, S.; Jennek, S.; Friedrich, K.: Tumor-Stroma-Interaktionen im Harnblasenkarzinom. Urologe – Ausgabe A, 2015, roč. 54, č. 4. s. 516–525. IF 0.444.
305. Mírka, H.; Korčáková, E.; Kastner, J.; Hora, M.; Hes, O.; Hošek, P.; Ferda, J.: Diffusion-weighted Imaging Using 3.0 T MRI as a Possible Biomarker of Renal Tumors. Anticancer Research, 2015, roč. 35, č. 4. s. 2351–2357. IF 1.826.
306. Ferda, J.; Ferdová, E.; Baxa, J.; Kreuzberg, B.; Daum, O.; Třeška, V.; Skalický, T.: The Role of 18F-FDG Accumulation and Arterial Enhancement as Biomarkers in the Assessment of Typing, Grading and Staging of Hepatocellular Carcinoma Using 18F-FDG-PET/CT with Integrated Dual-phase CT Angiography. Anticancer Research, 2015, roč. 35, č. 4. s. 2241–2246. IF 1.826.
307. Mírka, H.; Ferda, J.: Multidetektorová výpočetní tomografie Perfuzní vyšetření. 1. vyd. Praha: Galén, 2015. 214 s.
308. Ferda, J.; Kreuzberg, B.; Ferdová, E.; Baxa, J.; Vondráková, A.; Tupý, R.; Kastner, J.; Mírka, H.; Malán, A.; Ludvík, J.: Inovativní zobrazovací metody. 1. vyd. Praha: Galén, 2015. 140 s.
309. Chottová-Dvořáková, M.; Slavíková, J.: Localization and function of VIP and PACAP in the heart. Edorium Journal of Physiology, 2015, roč. neuveden, č. 1. s. 1–6.
310. Kačer, M.; Kielberger, L.; Bouda, M.; Reischig, T.: Valganciclovir versus valacyclovir prophylaxis for prevention of cytomegalovirus: an economic perspective. Transplant Infectious Disease, 2015, roč. 17, č. 3. s. 334–341. IF 2.064.
311. Vágovičová, P.; Mlíková Seidlerová, J.; Mayer Jr., O.; Wohlfahrt, P.; Cífková, R.; Filipovský, J.: Differential effect of metabolic syndrome on various parameters of arterial stiffness. Blood Pressure, 2015, roč. 24, č. 4. s. 206–211. IF 1.808.
312. Karlíková, M.; Polívka, J.; Strojil, J.; Topolčan, O.: A road toward better education in personalized medicine at universities and beyond. Personalized Medicine, 2015, roč. 12, č. 3. s. 259–267. IF 1.336.
313. Kubíková, T.; Filová, E.; Prosecká, E.; Plencner, M.; Králíčková, M.; Tonar, Z.: Histologické hodnocení vlivu in vivo aplikace biomateriálů na hojení chrupavky, kosti a kůže. Časopis lékařů českých, 2015, roč. 154, č. 3. s. 110–114.
314. Hrušák, D.; Hauer, L.; Vyskočil, V.: Osteonekróza čelisti – patogeneze, prevence, včasná diagnostika a efektivní léčba. In: Onkologická revue speciál. 1. vyd. Praha: Current Media, 2015. s. 25–34.
315. Heuschmann, P.; Kircher, J.; Nowe, T.; Dittrich, R.; Reiner, Z.; Cífková, R.; Malojcic, B.; Mayer Jr., O.; Bruthans, J.; Wloch-Kopec, D.; Prugger, C.; Heidrich, J.; Keil, U.: Control of main risk factors after ischaemic stroke across Europe: data from the stroke-specific module of the EUROASPIRE III survey. European Journal Of Preventive Cardiology, 2015, roč. 22, č. 10. s. 1354–1362. IF 3.319.
316. Kalfeřt, D.; Pešta, M.; Kulda, V.; Topolčan, O.; Ryška, A.; Čelakovský, P.; Laco, J.; Ludvíková, M.: MicroRNA Profile in Site-specific Head and Neck Squamous Cell Cancer. Anticancer Research, 2015, roč. 35, č. 4. s. 2455–2463. IF 1.826.
317. Ostašov, P.; Houdek, Z.; Cendelín, J.; Králíčková, M.: Role of leukemia inhibitory factor in the nervous system and its pathology. Reviews in the Neurosciences, 2015, roč. 26, č. 4. s. 443–459. IF 3.330.

318. Balihar, K.; Koželuhová, J.; Fremundová, L.; Matějovič, M.: Dysfunkce dolní části gastrointestinálního traktu u kriticky nemocných – současný pohled. Gastroenterologie a hepatologie, 2015, roč. 69, č. 3. s. 245–252.
319. Dvořáková, J.; Kripnerová, M.; Čedíková, M.; Babuška, V.; Kulda, V.; Pešta, M.; Králíčková, M.; Müllerová, D.: Vliv perzistentních organických polutantů na mitochondriální funkce a vznik metabolického syndromu. Chemické listy, 2015, roč. 109, č. 6. s. 418–423. IF 0.272.
320. Hrabák, J.; Študentová, V.; Jakubů, V.; Adámková, V.; Dvořáková, L.; Balejová, M.; Bergerová, T.; Chmelařová, E.; Ježek, P.; Kabelíková, P.; Kolář, M.; Paterová, P.; Tejkalová, R.; Papagiannitsis, C.; Žemličková, H.: Prevalence Study on Carbapenemase-Producing Escherichia coli and Klebsiella pneumoniae isolates in Czech Hospitals – Results from Czech Part of European Survey on Carbapenemase-Producing Enterobacteriaceae (EuSCAPE). Epidemiologie, Mikrobiologie, Imunologie, 2015, roč. 64, č. 2. s. 87–91. IF 0.353.
321. Papagiannitsis, C.; Izdebski, R.; Baraniak, A.; Fiett, J.; Herda, M.; Hrabák, J.; Derde, L.; Bonten, M.; Yehuda, C.; Goossens, H.; Hryniewicz, W.; Gniadkowski, M.: Survey of metallo-beta-lactamase-producing Enterobacteriaceae colonizing patients in European ICUs and rehabilitation units, 2008–11. Journal of Antimicrobial Chemotherapy, 2015, roč. 70, č. 7. s. 1981–1988. IF 5.313.
322. Hora, M.; Eret, V.; Stránský, P.; Ürge, T.; Pitra, T.; Kalusová, K.; Ferda, J.; Hes, O.: Laparoskopická resekce tumorů ledviny. Česká urologie, 2015, roč. 19, č. 2. s. 103–105.
323. Ürge, T.; Pitra, T.; Chudáček, Z.; Baxa, J.; Stránský, P.; Eret, V.; Hes, O.; Hora, M.: Nové trendy v léčbě renálního angiomyolipomu. Česká urologie, 2015, roč. 19, č. 2. s. 106–117.
324. Papagiannitsis, C.; Dolejská, M.; Izdebski, R.; Dobiášová, H.; Študentová, V.; Esteves, FJ.; Derde, LPG.; Bonten, MJM.; Hrabák, J.; Gniadkowski, M.: Characterization of pKP-M1144, a Novel ColE1-Like Plasmid Encoding IMP-8, GES-5, and BEL-1 beta-Lactamases, from a Klebsiella pneumoniae Sequence Type 252 Isolate. Antimicrobial Agents and Chemotherapy, 2015, roč. 59, č. 8. s. 5065–5068. IF 4.476.
325. Tonar, Z.; Kubíková, T.; Prior, C.; Demjen, E.; Liška, V.; Králíčková, M.; Witter, K.: Segmental and age differences in the elastin network, collagen, and smooth muscle phenotype in the tunica media of the porcine aorta. Annals of Anatomy, 2015, roč. 201, č. September. s. 79–90. IF 1.483.
326. Opatrná, S.: Vztah mezi převodněním organismu, kardiovaskulární morbiditou a celkovou mortalitou u pacientů s CKD 4 a 5. Postgraduální nefrologie, 2015, roč. 13, č. 1. s. 7–9.
327. Opatrná, S.: Užitečnost diagnostického testování při vstupním vyšetření nemocných s chronickým onemocněním ledvin. Postgraduální nefrologie, 2015, roč. 13, č. 2. s. 20–21.
328. Opatrná, S.: Léčba peritonitidy asociované s peritoneální dialýzou. Postgraduální nefrologie, 2015, roč. 13, č. 2. s. 26–27.
329. Opatrná, S.: Lze snížit mikrozánět u nemocných s chronickým selháním ledvin? Aktuality v nefrologii, 2015, roč. 21, č. 2. s. 43–46.
330. Kučera, R.; Topolčan, O.; Třešková, I.; Kinkorová, J.; Windrichová, J.; Fuchsová, R.; Svobodová, Š.; Třeška, V.; Babuška, V.; Novák, J.; Šmejkal, J.: Evaluation of IL-2, IL-6, IL-8 and IL-10 in Malignant Melanoma Diagnostics. Anticancer Research, 2015, roč. 35, č. 6. s. 3537–3541. IF 1.826.
331. Pöpperlová, A.: Jaké faktory ovlivňují hladiny CA 125 v séru a v dialyzátu? Aktuality v nefrologii, 2015, roč. 21, č. 1. s. 12–15.
332. Vodenková, S.; Polívková, Z.; Musak, L.; Šmerhovský, Z.; Zoubková, H.; Sytařová, S.; Kavcova, E.; Halasova, E.; Vodičková, L.; Jirásková, K.; Svoboda, M.; Ambrus, M.; Hemminki, K.; Vodička, P.: Structural chromosomal aberrations as potential risk markers in incident cancer patients. Mutagenesis, 2015, roč. 30, č. 4. s. 557–563. IF 2.793.
333. Martínek, P.; Grossmann, P.; Hes, O.; Bouda, J.; Eret, V.; Frizzell, N.; Gill, AJ.; Ondič, O.: Genetic testing of leiomyoma tissue in women younger than 30 years old might provide an effective screening approach for the hereditary leiomyomatosis and renal cell cancer syndrome (HLRCC). Virchows Archiv: an international journal of pathology, 2015, roč. 467, č. 2. s. 185–191. IF 2.651.
334. Patil, P.; McKenney, J.; Trpkov, K.; Hes, O.; Montironi, R.; Scarpelli, M.; Nesi, G.; Aron, M.; Sangoi, A.; Gattuso, P.; Magi-Galluzzi, C.: Renal Leiomyoma A Contemporary Multi-institution Study of an Infrequent and Frequently Misclassified Neoplasm. American Journal of Surgical Pathology, 2015, roč. 39, č. 3. s. 349–356. IF 5.145.

335. Aron, M.; Chang, E.; Herrera, L.; Hes, O.; Hirsch, MS.; Comperat, E.; Camparo, P.; Rao, P.; Picken, M.; Michal, M.; Montironi, R.; Tamboli, P.; Monzon, F.; Amin, MB.: Clear Cell-Papillary Renal Cell Carcinoma of the Kidney Not Associated With End-stage Renal Disease Clinicopathologic Correlation With Expanded Immunophenotypic and Molecular Characterization of a Large Cohort With Emphasis on Relationship With Renal Angiomyoadenomatous Tumor. American Journal of Surgical Pathology, 2015, roč. 39, č. 7. s. 873–888. IF 5.145.
336. Pecková, K.; Martínek, P.; Sperga, M.; Montiel, DP.; Daum, O.; Rotterová, P.; Kalusová, K.; Hora, M.; Pivovarčíková, K.; Rychlý, B.; Vranić, S.; Davidson, W.; Vodička, J.; Dubová, M.; Michal, M.; Hes, O.: Mucinous spindle and tubular renal cell carcinoma: analysis of chromosomal aberration pattern of low--grade, high-grade, and overlapping morphologic variant with papillary renal cell carcinoma. Annals of Diagnostic Pathology, 2015, roč. 19, č. 4. s. 226–231. IF 1.117.
337. Li, Y.; Guo, Y.; Yang, Q.; Weng, X.; Yang, L.; Wang, Y.; Chen, Y.; Zhang, D.; Li, Q.; Liu, X.; Kan, X.; Chen, X.; Zhu, X.; Kmoníčková, E.; Zídek, Z.: Flavonoids casticin and chrysosplenol D from Artemisia annua L. inhibit inflammation *in vitro* and in vivo. Toxicology and Applied Pharmacology, 2015, roč. 286, č. 3. s. 151–158. IF 3.705.
338. Jansa, P.; Holý, A.; Dračínský, M.; Kolman, V.; Janeba, Z.; Kmoníčková, E.; Zídek, Z.: Synthesis and structure-activity relationship studies of polysubstituted pyrimidines as inhibitors of immune-activated nitric oxide production. Medicinal Chemistry Research, 2015, roč. 24, č. 5. s. 2154–2166. IF 1.402.
339. Pecková, K.; Martínek, P.; Ohe, C.; Kuroda, N.; Bulimbasic, S.; Mundo, EC.; Montiel, DP.; Lopez, JI.; Daum, O.; Rotterová, P.; Kokošková, B.; Dubová, M.; Pivovarčíková, K.; Bauleth, P.; Grossmann, P.; Hora, M.; Kalusová, K.; Davidson, W.; Slouka, D.; Šulc, M.; Buzrla, P.; Mírka, H.; Michal, M.; Hes, O.: Chromophobe renal cell carcinoma with neuroendocrine and neuroendocrine-like features. Morphologic, immunohistochemical, ultrastructural, and array comparative genomic hybridization analysis of 18 cases and review of the literature. Annals of Diagnostic Pathology, 2015, roč. 19, č. 4. s. 261–268. IF 1.117.
340. Králíčková, M.; Vetvicka, V.: Immunological aspects of endometriosis: a review. Annals of Translational Medicine, 2015, roč. 3, č. 11. s. 1–5.
341. Wirleitner, B.; Schuff, M.; Vanderzwalmen, P.; Stecher, A.; Okhowat, J.; Hradecký, L.; Kohoutek, T.; Králíčková, M.; Spitzer, D.; Zech, NH.: Intrauterine administration of human chorionic gonadotropin does not improve pregnancy and life birth rates independently of blastocyst quality: a randomised prospective study. Reproductive Biology and Endocrinology, 2015, roč. 13, č. 1. s. 1–10. IF 2.226.
342. Kacerovská, D.; Michal, M.; Hora, M.; Hadravský, L.; Kazakov, D.: Lichen sclerosus on the penis associated with striking elastic fibers accumulation (nevus elasticus) and differentiated penile intraepithelial neoplasia progressing to invasive squamous cell carcinoma. Journal of the American Academy of Dermatology, 2015, roč. 1, č. 3. s. 163–165. IF 4.449.
343. Kinney, S. N.; Eble, J. N.; Hes, O.; Williamson, S. R.; Grignon, D. J.; Wang, M.; Zhang, S.; Baldrige, L. A.; Martignoni, G.; Brunelli, M.; Wang, L.; Comperat, E.; Fan, R.; Montironi, R.; MacLennan, G.; Cheng, L.: Metanephric adenoma: the utility of immunohistochemical and cytogenetic analyses in differential diagnosis, including solid variant papillary renal cell carcinoma and epithelial-predominant nephroblastoma. Modern Pathology, 2015, roč. 28, č. 9. s. 1236–1248. IF 6.187.
344. Rušavý, Z.; Bombieri, L.; Freeman, R.: Procidentia in pregnancy: a systematic review and recommendations for practice. International Urogynecology Journal, 2015, roč. 26, č. 8. s. 1103–1109. IF 1.961.
345. Beneš, J.; Zatloukal, J.; Kletečka, J.: Viscoelastic methods of blood clotting assessment – a multidisciplinary review. Frontiers in Medicine, 2015, roč. 2, č. September. s. nestránkováno.

ÚSTAV KLINICKÉ BIOCHEMIE A HEMATOLOGIE – INSTITUTE OF CLINICAL BIOCHEMISTRY AND HEMATOLOGY

440. Fiala, O.; Pešek, M.; Fínek, J.; Topolčan, O.; Racek, J.; Minárik, M.; Benešová, L.; Bortlíček, Z.; Poprach, A.; Büchler, T.: High serum level of C-reactive protein is associated with worse outcome of patients with advanced-stage NSCLC treated with erlotinib. Tumor Biology, 2015, roč. 36, č. 12. s. 9215–9222. IF 3.611.

441. Piťha, J.; Králová-Lesná, I.; Stávek, P.; Mahrová, A.; Racek, J.; Sekerková, A.; Teplan, V.; Štollová, M.: Effect of exercise on markers of vascular health in renal transplant recipients. Physiological Research, 2015, roč. 64, č. 6. s. 945–949. IF 1.293.
442. Šišková, K.: Volné radikály a oxidačný stres. 1. vyd. Česká republika: Lékařská fakulta v Plzni Univerzity Karlovy, 2015. 100 s.
443. Friedecký, B.; Jabor, A.; Kratochvíla, J.; Rajdl, D.; Kettner, J.; Franeková, J.; Janota, T.; Pudil, R.; Hnátek, T.; Rokyta, R.: Doporučení ČSKB: Používání kardiálních troponinů při podezření na akutní koronární syndrom. Klinická biochemie a metabolismus, 2015, roč. 23, č. 2. s. 71–77.
444. Kobr, J.; Fremuth, J.; Šašek, L.; Hrdlička, R.; Racek, J.; Pizingerová, K.: Hemodynamic changes in children with hypercapnic respiratory failure during respiratory syncytial virus infection. Plzeňský lékařský sborník, 2015, roč. 2014, č. 80. s. 9–19.
445. Kobr, J.; Fremuth, J.; Šašek, L.; Jehlička, P.; Hrdlička, R.; Racek, J.; Hes, O.; Koppl, J.; Pizingerová, K.: Reduction of renal function during mechanical ventilation of healthy lungs in an animal biomodel. Bratislavské lekárske listy, 2015, roč. 116, č. 1. s. 25–29. IF 0.439.
446. Brož, P.; Rajdl, D.; Racek, J.; Petr, T.; Vítek, L.: Two cases of spuriously elevated cerebrospinal glucose concentration. Annals of Clinical Biochemistry, 2015, roč. 52, č. 1. s. 161–164. IF 2.335.
447. Mayer, O.; Mlíková Seidlerová, J.; Vaněk, J.; Kielbergerová, L.; Bruthans, J.; Filipovský, J.; Wohlfahrt, P.; Cífková, R.; Trefil, L.; Knapen, MH.; Drummen, NE.; Vermeer, C.: The association between uncarboxylated matrix Gla protein and lipoprotein-associated phospholipase A(2). Maturitas, 2015, roč. 80, č. 1. s. 82–88. IF 2.942.
448. Masopustová, A.; Jehlička, P.; Sýkora, J.; Huml, M.; Schwarz, J.; Trefil, L.: Endoteliální dysfunkce u dětí s Crohnovou chorobou – kombinovaný diagnostický přístup. Česko-Slovenská pediatrie, 2015, roč. 70, č. 1. s. 3–8.
449. Zeman, V.; Novák, J.; Topolčan, O.; Racek, J.; Šmejkal, J.; Trdličková, P.; Rajdl, D.; Turková Sedláčková, T.; Kinkorová, J.; Windrichová, J.; Pecen, L.; Šilerová, I.: Hormonal and biochemical changes in a czech population during a winter swimming competition. JöKULL JOURNAL, 2015, roč. 65, č. 1. s. 13–26.
450. Teplan, V.; Mahrová, A.; Králová-Lesná, I.; Racek, J.; Valkovský, I.; Štollová, M.: Endothelial Progenitor Cells and Asymmetric Dimethylarginine After Renal Transplantation. Journal of Renal Nutrition, 2015, roč. 25, č. 2. s. 247–249. IF 1.871.
451. Hatina, J.; Kripnerová, M.; Tuková, J.; Šrámek, J.; Dvořák, P.; Pešta, M.; Dobrá, J.; Babuška, V.; Racek, J.; Sobol, M.; Philimonenko, A.; Hozák, P.; Czuba, Z.; Schulz, W.; Strell, C.; Grimm, S.; Jennek, S.; Friedrich, K.: Tumor-Stroma-Interaktionen im Harnblasenkarzinom. Urologe – Ausgabe A, 2015, roč. 54, č. 4. s. 516–525. IF 0.444.

## ÚSTAV LÉKAŘSKÉ GENETIKY – DEPARTMENT OF MEDICAL GENETICS

518. Stožický, F.; Sýkora, J.; Amblerová, V.; Černá, Z.; Honomichlová, H.; Jehlička, P.; Kobr, J.; Kreslová, M.; Lád, V.; Pizinger, K.; Pizingerová, K.; Pomahačová, R.; Rokytová, J.; Sedláček, D.; Sládková, E.; Skalická, E.; Šašek, L.; Šebková, A.; Šelest, M.; Štruncová, V.; Šubrt, I.; Varvařovská, J.; Votava, T.; Zůnová, J.: Základy dětského lékařství. 2. vyd. Praha: Karolinum, 2015. 459 s.
519. Dvořák, P.; Lysák, D.; Vokurka, S.; Karas, M.; Šubrt, I.: Allogeneic stem cell transplantation can improve outcome of AML patients without complete cytogenetic response after induction and consolidation treatment. Neoplasma, 2015, roč. 62, č. 1. s. 140–145. IF 1.865.
520. Cvalínová, D.; Schwarzová, V.; Sládková, E.; Pizingerová, K.; Amblerová, V.; Jaklová, R.; Tupý, R.; Hořák, P.; Sýkora, J.: Pes cavus. Pediatrie pro praxi, 2015, roč. 16, č. 1. s. 54–55.
521. Dvořák, P.; Lysák, D.; Vokurka, S.: Discontinuation of tyrosine kinase inhibitors in chronic myeloid leukemia patients – worldwide battlefield. Neoplasma, 2015, roč. 62, č. 2. s. 167–171. IF 1.865.
522. Dvořák, P.; Vohradská, P.; Votava, T.; Doležalová, L.; Smíšek, P.; Černá, Z.; Šubrt, I.: Postavení cytogenetického vyšetření v současném managementu léčby dětské akutní lymfoblastické leukemie. Onkologie, 2015, roč. 9, č. 1. s. 38–42.

523. Šubrt, I.; Presl, J.; Svoboda, T.: Možnosti a následné souvislosti vyplývající z genetického testování pacientek s vysokým rizikem vzniku karcinomu prsu a ovaria vlivem mutace BRCA1 a BRCA2. Onkologie, 2015, roč. 9, č. 2. s. 58–63.

ÚSTAV MIKROBIOLOGIE – INSTITUTE OF MICROBIOLOGY

822. Hrabák, J.; Heringová, V.; Adámková, V.; Šemberová, L.; Kabelíková, P.; Hedlová, D.; Čurdová, M.; Žemličková, H.; Papagiannitsis, C.: Report on a transborder spread of carbapenemase-producing bacteria by a patient injured during Euromaidan, Ukraine. New Microbes and New Infections [online], 2015, roč. 8, č. November. s. 28–30.
823. Papagiannitsis, C.; Pollini, S.; De Luca, F.; Rossolini, GM.; Docquier, J.; Hrabák, J.: Biochemical Characterization of VIM-39, a VIM-1-Like Metallo-beta-Lactamase Variant from a Multidrug-Resistant Klebsiella pneumoniae Isolate from Greece. Antimicrobial Agents and Chemotherapy, 2015, roč. 59, č. 12. s. 7811–7814. IF 4.476.
824. Oikonomou, O.; Sarrou, S.; Papagiannitsis, C.; Georgiadou, S.; Mantzarlis, K.; Zakynthinos, E.; Dalekos, G.; Petinaki, E.: Rapid dissemination of colistin and carbapenem resistant Acinetobacter baumannii in Central Greece: mechanisms of resistance, molecular identification and epidemiological data. BMC Infectious Diseases, 2015, roč. 15, č. 9 December 2015. s. nestránkováno. IF 2.613.
825. Pazdiora, P.; Skálová, J.; Kubátová, A.; Ježová, I.; Morávková, I.; Podlesná, I.; Průchová, J.; Spáčilová, M.; Švecová, M.: Epidemie příušnic v Plzeňském kraji v roce 2011. Epidemiologie, Mikrobiologie, Imunologie, 2015, roč. 64, č. 4. s. 242–249. IF 0.353.
826. Hrabák, J.: Detection of Carbapenemases Using Matrix-Assisted Laser Desorption/Ionization Time-of--Flight Mass Spectrometry (MALDI-TOF MS) Meropenem Hydrolysis Assay. In: Sepsis: Diagnostic Methods and Protocols. 1. vyd. New York: Springer, 2015. s. 91–96.
827. Kolínská, R.; Španělová, P.; Dřevínek, M.; Hrabák, J.; Žemličková, H.: Species identification of strains belonging to genus Citrobacter using the biochemical method and MALDI-TOF mass spectrometry. Folia Microbiologica, 2015, roč. 60, č. 1. s. 53–59. IF 1.000.
828. Študentová, V.; Dobiášová, H.; Hedlová, D.; Dolejská, M.; Papagiannitsis, C.; Hrabák, J.: Complete Nucleotide Sequences of Two NDM-1-Encoding Plasmids from the Same Sequence Type 11 Klebsiella pneumoniae Strain. Antimicrobial Agents and Chemotherapy, 2015, roč. 59, č. 2. s. 1325–1328. IF 4.476.
829. Papagiannitsis, C.; Študentová, V.; Jakubů, V.; Španělová, P.; Urbášková, P.; Žemličková, H.; Hrabák, J.: High Prevalence of ST131 Among CTX-M-Producing Escherichia coli from Community-Acquired Infections, in the Czech Republic. Microbial Drug Resistance, 2015, roč. 21, č. 1. s. 74–84. IF 2.490.
830. Študentová, V.; Papagiannitsis, C.; Izdebski, R.; Pfeifer, Y.; Chudáčková, E.; Bergerová, T.; Gniadkowski, M.; Hrabák, J.: Detection of OXA-48-type carbapenemase-producing Enterobacteriaceae in diagnostic laboratories can be enhanced by addition of bicarbonates to cultivation media or reaction buffers. Folia Microbiologica, 2015, roč. 60, č. 2. s. 119–129. IF 1.000.
831. Trojánek, M.; Dědičová, D.; Žemličková, H.; Jakubů, V.; Malíková, E.; Reisingerová, M.; Gabrielová, A.; Papagiannitsis, C.; Hrabák, J.; Horová, B.; Urbášková, P.; Marešová, V.; Stejskal, F.: Enteric fever imported to the Czech Republic: epidemiology, clinical characteristics and antimicrobial susceptibility. Folia Microbiologica, 2015, roč. 60, č. 3. s. 217–224. IF 1.000.
832. Papagiannitsis, C.; Študentová, V.; Izdebski, R.; Oikonomou, O.; Pfeifer, Y.; Petinaki, E.; Hrabák, J.: Matrix-Assisted Laser Desorption Ionization-Time of Flight Mass Spectrometry Meropenem Hydrolysis Assay with NH4HCO3, a Reliable Tool for Direct Detection of Carbapenemase Activity. Journal of Clinical Microbiology, 2015, roč. 53, č. 5. s. 1731–1735. IF 3.993.
833. Musil, J.; Blažek, J.; Fajfrlík, K.; Čerstvý, R.: Flexible antibacterial Al-Cu-N films. Surface and Coatings Technology, 2015, roč. 264, č. February. s. 114–120. IF 1.998.
834. Rainetová, P.; Jiřincová, H.; Musílek, M.; Nováková, L.; Vodičková, I.; Štruncová, V.; Švecová, M.; Pazdiora, P.; Piskunová, N.; Trubač, P.; Zajíc, T.; Havlíčková, M.: Sekvenace enterovirů jako nový přístup k laboratorní diagnostice pro klinické i epidemiologické účely. Epidemiologie, Mikrobiologie, Imunologie, 2015, roč. 64, č. 2. s. 102–106. IF 0.353.

835. Hrabák, J.; Študentová, V.; Jakubů, V.; Adámková, V.; Dvořáková, L.; Balejová, M.; Bergerová, T.; Chmelařová, E.; Ježek, P.; Kabelíková, P.; Kolář, M.; Paterová, P.; Tejkalová, R.; Papagiannitsis, C.; Žemličková, H.: Prevalence Study on Carbapenemase-Producing Escherichia coli and Klebsiella pneumoniae isolates in Czech Hospitals – Results from Czech Part of European Survey on Carbapenemase-Producing Enterobacteriaceae (EuSCAPE). Epidemiologie, Mikrobiologie, Imunologie, 2015, roč. 64, č. 2. s. 87–91. IF 0.353.
836. Papagiannitsis, C.; Izdebski, R.; Baraniak, A.; Fiett, J.; Herda, M.; Hrabák, J.; Derde, L.; Bonten, M.; Yehuda, C.; Goossens, H.; Hryniewicz, W.; Gniadkowski, M.: Survey of metallo-beta-lactamase-producing Enterobacteriaceae colonizing patients in European ICUs and rehabilitation units, 2008–11. Journal of Antimicrobial Chemotherapy, 2015, roč. 70, č. 7. s. 1981–1988. IF 5.313.
837. Papagiannitsis, C.; Dolejská, M.; Izdebski, R.; Dobiášová, H.; Študentová, V.; Esteves, FJ.; Derde, LPG.; Bonten, MJM.; Hrabák, J.; Gniadkowski, M.: Characterization of pKP-M1144, a Novel ColE1-Like Plasmid Encoding IMP-8, GES-5, and BEL-1 beta-Lactamases, from a Klebsiella pneumoniae Sequence Type 252 Isolate. Antimicrobial Agents and Chemotherapy, 2015, roč. 59, č. 8. s. 5065–5068. IF 4.476.

ÚSTAV SOUDNÍHO LÉKAŘSTVÍ – INSTITUTE OF FORENSIC MEDICINE

364. Hirt, M.; Adámek, T.; Beran, M.; Dvořáček, I.; Dvořák, M.; Fialka, J.; Hejna, P.; Hladík, J.; Janík, M.; Klír, P.; Krajčovič, J.; Krajsa, J.; Kubišta, P.; Macháček, R.; Mazura, I.; Novomeský, F.; Ondra, P.; Pilin, A.; Řehulka, H.; Sokol, M.; Straka, L.; Strejc, P.; Šaňková, M.; Tomášek, P.; Toupalík, P.; Toušek, F.; Vojtíšek, T.; Vorel, F.: Soudní lékařství I. díl. 1. vyd. Praha: Grada Publishing, 2015. 240 s.

ŠIKLŮV ÚSTAV PATOLOGIE – ŠIKL'S INSTITUTE OF PATHOLOGY

2023. Agaimy A., Michal M., Thompson L. D. R., Michal M.: Angioleiomyoma of the Sinonasal Tract: Analysis of 16 Cases and Review of the Literature. Head Neck Pathol., 9, 2015: 463–473.
2024. Aron M., Chang E., Herrera L., Hes O., Hirsch M. S., Comperat E., Camparo P., Rao P., Picken M., Michal M., Montironi R., Tamboli P., Monzon F., Amin M. B.: Clear Cell-Papillary Renal Cell Carcinoma of the Kidney Not Associated With End stage Renal Disease Clinicopathologic Correlation With Expanded Imunophenotypic and Molecular Characterization of a Large Cohort With Emphasis on Relationship With Renal Angiomyoadenomatous Tumor. Amer. J. Surg. Pathol., 39, 2015: 873–888.
2025. Cetkovská P., Lomicová I., Mukenšnabl P., Kroes A. C. M.: Anti-tumour necrosis factor treatment of severe psoriasis complicated by Epstein-Barr Virus hepatitis and subsequently by chronic hepatitis. Dermatol. Therapy, 28, 2015: 369–372.
2026. Černá M., Třeška V., Krčma M., Daum O., Šlauf F.: Arteriovenous malformation of the thyroid gland as a very rare cause of mechanical neck syndrome: a case report. J. Med. Case Reports, 9, 2015, nestránkováno.
2027. Černá M., Zedníková I., Ňaršanská A., Svoboda T., Hes O., Záhlava J., Hlaváčková M.: Vynechání disekce axily u karcinomu prsu při pozitivní sentinelové uzlině – pilotní studie. Rozhl. Chir., 94, 2015: 117–125.
2028. Černá M., Novák P., Třeška V., Mukenšnabl P., Hudec A.: Endometrióza apendixu s projevy akutní apendicitidy – kazuistika. Rozhl. Chir., 94, 2015: 211–215.
2029. Dubová M., Šedivcová M., Michal M., Kokošková B., Ryška A., Šmíd D., Daum O.: Utility of immunohistochemical investigation of SDHB and molecular genetic analysis of SDH genes in the differential diagnosis of mesenchymal tumors of GIT. Histol. Histopathol. 30, 2015: 223–232.
2030. Farkaš D., Špak Ľ., Švajdler M., Farkašová Iannaccone S., Sihotský V., Kaťuchová J., Ginelliová A.: Traumatická speudoaneuryzma descendentnej torakálnej aorty riešená aortálnym stentgraftom s následnou fatálnou aortoezofageálnou fistulou. Česko-slov. Patol. Soudní Lék., 60, 2015: 46–50.
2031. Farkaš D., Švajdler M., Frölichová L., Šprláková J., Farkašová Iannaccone S., Szép Z., Nyitrayová O.: Neobvyklý pĺúcny nález masívneho vyplnenia alveolov penovitými makrofágmi pri kongenitálnej

epidermolysis bullosa po aspirácii súčastí plodovej vody u novorodenca prežívajúceho 15 dní bez akýchkoľvek príznakov poškodenia dýchacích funkcií. Českoslov. Patol., 51, 2015: 89–93.
2032. Ferda J., Ferdová E., Baxa J., Kreuzberg B., Daum O., Třeška V., Skalický T.: The Role of 18F-FDG Accumulation and Arterial Enhancement as Biomarkers in the Assessment of Typing, Grading and Staging of Hepatocellular Carcinoma Using 18F-FDG-PET/CT with Integrated Dual-phase CT Angiography. Anticancer Res., 35, 2015: 2241–2246.
2033. Ferda J., Kastner J., Tupý R., Zedníková I., Ňaršanská A., Hes O.: Multiparametrické zobrazení karcinomu prsu na tříteslové magnetické rezonanci. Česká Radiol., 69, 2015: 9–19.
2034. Ferdová E., Ferda J., Malán A., Zedníková I., Ňaršanská A., Hes O.: Předoperační hodnocení n-stagingu karcinomu prsu pomocí 18F-FDG-PET/CT. Česká Radiol., 69, 2015: 27–31.
2035. Ferdová E., Ferda J., Baxa J., Tupý R., Mraček J., Topolčan O., Hes O.: Assessment of Grading in Newly--diagnosed Glioma Using 18F-Fluorothymidine PET/CT. Anticancer Res., 35, 2015: 955–959.
2036. Hayes M., Pecková K., Martínek P., Hora M., Kalusová K., Straka L., Daum O., Kokošková B., Rotterová P., Pivovarčíková K., Branžovský J., Dubová M., Veselá P., Michal M., Hes O.: Molecular-genetic analysis is essential for accurate classification of renal carcinoma resembling Xp11.2 translocation carcinoma. Virchows Archiv, 466, 2015: 313–322.
2037. Hoang M. P.; Kazakov D., Selim M. A.: Cysts, glandular Lesions, and Others. Vulvar Pathology. 1. vyd. New York: Springer, 2015. s. 355–383.
2038. Hoang M. P., Kazakov D.: Lesions of Anogenital Mammary-Like Glands, Adnexal Neoplasms, and Metastases. Vulvar Pathol. 1. vyd. New York: Springer, 2015: 327–354.
2039. Hora M., Eret V., Stránský P., Ürge T., Pitra T., Kalusová K., Ferda J., Hes O.: Laparoskopická resekce tumorů ledviny. Česká Urol., 19, 2015: 103–105.
2040. Hora M., Eret V., Stránský P., Trávníček I., Dolejšová O., Chudáček Z., Petersson F., Hes O., Chtosta P.: Laparoscopic urinary bladder diverticulectomy combined with photoselective vaporisation of the prostate. Videosurgery Other Miniinvasive Techniques, 10, 2015: 62–67.
2041. Hora M., Eret V., Stránský P., Trávníček I., Dolejšová O., Kalusová K., Pitra T., Chudáček Z., Hes O.: Fotoselektivní vaporizace prostaty (PVP) s laparoskopickou divertikulektomií (LD) močového měchýře. Česká Urol., 19, 2015: 185–187.
2042. Hora M., Stránský P., Eret V., Kalusová K., Pitra T., Hes O.: Laparoskopická resekce leiomyomu trigona močového měchýře. Česká Urol., 19, 2015: 253–255.
2043 Hora M., Eret V., Stránský P., Ürge T., Ferda J., Hes O.: Jednoportová laparoskopická (LESS-laparoendoscopic single-site surgery) nefrektomie. Česká Urol., 19, 2015: 83–85.
2044. Kacerovská D., Michal M., Hora M., Hadravský L., Kazakov D.: Lichen sclerosus on the penis associated with striking elastic fibers accumulation (nevus elasticus) and differentiated penile intraepithelial neoplasia progressing to invasive squamous cell carcinoma. J. Amer. Acad. Dermatol., 1, 2015: 163–165.
2045. Kalusová K., Trávníček I., Eberlová L., Pivovarčíková K., Hes O., Eret V., Pitra T., Hora M.: Komplikace po lokální aplikaci cizorodého materiálu do podkoží penisu. Česká Urol., 19, 2015: 64–68.
2046. Kapoun M., Bouda J., Presl J., Vlasák P., Slunéčko R.: Agresivní malobuněčný karcinom ovaria hyperkalcemického typu, chirurgická a onkologická léčba: kazuistika. Česká Gynekol., 80, 2015: 218–221.
2047. Kempf, W., Kazakov D., Belousova I. E., Mitteldorf C., Kerl K.: Paediatric cutaneous lymphomas: a review and comparison with adult counterparts. J. Europ. Acad. Dermatol. Venereol. 29, 2015: 1696–1709.
2048. Kempf W., Kazakov D., Hubscher E., Gugerli O., Gerbig A. W.; Schmid R., Palmedo G., Kutzner H.: Cutaneous borreliosis associated with T cell-predominant infiltrates: A diagnostic challenge. J. Amer. Acad. Dermatol., 72, 2015: 683–689.
2049. Kempf W., Kazakov D., Hübscher E., Tinguely M.: Cutaneous Borreliosis With a T-Cell-Rich Infiltrate and Simultaneous Involvement by B-Cell Chronic Lymphocytic Leukemia With t(14;18) (q32;q21). Amer. J. Dermatopathol., 37, 2015: 715–718.
2050 Kempf W., Kazakov D., Szep Z., Vaněček T.: CD30+clonal T-cell lymphoid proliferation of the skin in a patient with hypereosinophilic syndrome. J. Cutaneous Pathol., 42, 2015: 130–135.
2051. Kinkor Z., Šidlová H., Mečiarová I., Švec A., Švajdler M., Vasovčák P., Kodet R., Matějovský Z., Straka L.: Periostální osteosarkom – osobní zkušenost s pěti případy. Česko-slov. Patol. Soudní Lék., 51, 2015: 193–198.

2052. Kinney S. N., Eble J. N., Hes O., Williamson S. R., Grignon D. J., Wang M., Zhang S., Baldrige L. A., Martignoni G., Brunelli M., Wang L., Comperat E., Fan R., Montironi R., MacLennan G., Cheng L.: Metanephric adenoma: the utility of immunohistochemical and cytogenetic analyses in differential diagnosis, including solid variant papillary renal cell carcinoma and epithelial-predominant nephroblastoma. Modern Pathol., 28, 2015: 1236–1248.
2053. Kobr J., Fremuth J., Šašek L., Jehlička P., Hrdlička R., Racek J., Hes O., Koppl J., Pizingerová K.: Reduction of renal function during mechanical ventilation of healthy lungs in an animal biomodel. Bratisl. Lek. Listy, 116, 2015: 25–29.
2054. Kokošková B., Daum O.: Thread-Like Bridging Strands in the Adenomatoid Tumor of the Small Intestine. Internat. J. Surg. Pathol., 23, 2015: 94.
2055. Korčáková E., Mírka H., Kastner J., Novák P., Svoboda T., Daum O.: Hodnocení léčebné odpovědi karcinomu rekta na neoadjuvantní léčbu pomocí multiparametrického MR zobrazení na 3T přístroji. Česká Radiol., 69, 2015: 165–173.
2056. Korčáková E., Mírka H., Třeška V., Skalický T., Šlauf F., Chudáček Z., Hadravská Š.: Cholangiogenní karcinom jako pozdní komplikace po resekci vrozené cysty žlučových cest. Česká Radiol., 69, 2015: 174–180.
2057. Kuroda N., Agatsuma Y., Tamura M., Martínek P., Hes O., Michal M.: Sporadic renal hemangioblastoma with CA9, PAX2 and PAX8 expression: diagnostic pitfall in the differential diagnosis from clear cell renal cell carcinoma. Internat. J. Clin. Exper. Pathol., 8, 2015: 2131–2138.
2058. Kuroda N., Karashima T., Inoue K., Kasajima A., Ohe Ch., Kawakami F., Mikami S., Matsuura K., Moriyama M., Nagashima Y., Petersson F., Lopez I. J., Cohen J. R., Michal M., Hes O.: Review of renal cell carcinoma with rhabdoid features with focus on clinical and pathobiological aspects. Polish J. Pathol., 66, 2015: 3–8.
2059. Li H., Hes O., MacLennan G. T., Eastwood D. C., Iczkowski K. A.: Immunohistochemical distinction of metastases of renal cell carcinoma to the adrenal from primary adrenal nodules, including oncocytic tumor. Virchows Archiv, 466, 2015: 581–588.
2060. Majewska H., Skálová A., Stodulski D., Klimková A., Šteiner P., Stankiewicz C., Biernat W.: Mammary analogue secretory carcinoma of salivary glands: a new entity associated with ETV6 gene rearrangement. Virchows Archiv, 466, 2015: 245–254.
2061. Martínek P., Grossmann P., Hes O., Bouda J., Eret V., Frizzell N., Gill A. J., Ondič O.: Genetic testing of leiomyoma tissue in women younger than 30 years old might provide an effective screening approach for the hereditary leiomyomatosis and renal cell cancer syndrome (HLRCC). Virchows Archiv, 467, 2015: 185–191.
2062. Michal M., Kazakov D., Hadravský L., Kinkor Z., Kuroda N., Michal M.: High-grade myxoinflammatory fibroblastic sarcoma: a report of 23 cases. Annals Diagnostic Pathol., 19, 2015: 157–163.
2063. Michal M., Rotter L., Kazakov D.: Nodular Histiocytic Aggregates in Fallopian Tube. Internat. J. Gynecol. Pathol. 34, 2015: 151.
2064. Mírka, Hynek; Korčáková, Eva; Kastner, Jan; Hora, Milan; Hes, Ondřej; Hošek, Petr; Ferda, Jiří: Diffusion-weighted Imaging Using 3.0 T MRI as a Possible Biomarker of Renal Tumors. Anticancer Research, 2015, roč. 35, č. 4. s. 2351–2357. IF 1.826.
2065. Patil, Pallavi A.; McKenney, Jesse K.; Trpkov, Kiril; Hes, Ondřej; Montironi, Rodolfo; Scarpelli, Marina; Nesi, Gabriella; Aron, Manju; Sangoi, Ankur R.; Gattuso, Paolo; Magi-Galluzzi, Cristina: Renal Leiomyoma A Contemporary Multi-institution Study of an Infrequent and Frequently Misclassified Neoplasm. American Journal of Surgical Pathology, 2015, roč. 39, č. 3. s. 349–356. IF 5.145.
2066. Pecková, Květoslava; Martínek, Petr; Ohe, Chisato; Kuroda, Naoto; Bulimbasic, Stela; Mundo, Enric Condom; Montiel, Delia Perez; Lopez, Jose I.; Daum, Ondřej; Rotterová, Pavla; Kokošková, Bohuslava; Dubová, Magdaléna; Pivovarčíková, Kristýna; Bauleth, Pele Kevin D'almeida; Grossmann, Petr; Hora, Milan; Kalusová, Kristýna; Davidson, Whitney; Slouka, David; Šulc, Miroslav; Buzrla, Petr; Mírka, Hynek; Michal, Michal; Hes, Ondřej: Chromophobe renal cell carcinoma with neuroendocrine and neuroendocrine-like features. Morphologic, immunohistochemical, ultrastructural, and array comparative genomic hybridization analysis of 18 cases and review of the literature. Annals of Diagnostic Pathology, 2015, roč. 19, č. 4. s. 261–268. IF 1.117.

2067. Pecková, Květoslava; Martínek, Petr; Sperga, Maris; Montiel, Delia Perez; Daum, Ondřej; Rotterová, Pavla; Kalusová, Kristýna; Hora, Milan; Pivovarčíková, Kristýna; Rychlý, Boris; Vranić, Semir; Davidson, Whitney; Vodička, Josef; Dubová, Magdaléna; Michal, Michal; Hes, Ondřej: Mucinous spindle and tubular renal cell carcinoma: analysis of chromosomal aberration pattern of low-grade, high-grade, and overlapping morphologic variant with papillary renal cell carcinoma. Annals of Diagnostic Pathology, 2015, roč. 19, č. 4. s. 226–231. IF 1.117.
2068. Reischig, Tomáš; Kačer, Martin; Jindra, Pavel; Hes, Ondřej; Lysák, Daniel; Bouda, Mirko: Randomized Trial of Valganciclovir Versus Valacyclovir Prophylaxis for Prevention of Cytomegalovirus in Renal Transplantation. Clinical Journal of the American Society of Nephrology, 2015, roč. 10, č. 2. s. 294–304. IF 4.613.
2069. Serrano-Arevalo, Monica L.; Mosqueda-Taylor, Adalberto; Dominguez-Malagon, Hugo; Michal, Michal: Mammary Analogue Secretory Carcinoma (MASC) of salivary gland in four Mexican patients. Medicina Oral, Patologia Oral y Cirugia Bucal [online], 2015, roč. 20, č. 1. s. E23–E29. IF 1.171.
2070. Skálová, Alena; Weinreb, Ilan; Hyrcza, Martin; Simpson, H. W. Roderick; Laco, Jan; Agaimy, Abbas; Vazmitel, Marina; Majewska, Hanna; Vaněček, Tomáš; Talarčík, Peter; Manajlovic, Spomenka; Losito, N. Simona; Šteiner, Petr; Klimková, Adéla; Michal, Michal: Clear cell myoepithelial carcinoma of salivary glands showing EWSR1 rearrangement. Molecular analysis of 94 salivary gland carcinomas with prominent clear cell component. American Journal of Surgical Pathology, 2015, roč. 39, č. 3. s. 338–348. IF 5.145.
2071. Skálová, Alena; Skálová, Alena; Fínek, Jindřich: Kontroverze v onkologické diagnostice: limity a výhody core cut biopsie v diagnostice lézí prsu. Onkologie, 2015, roč. 9, č. 2. s. 64–66.
2072. Slouka, David; Poleník, Pavel; Šmíd, David; Hes, Ondřej; Boudová, Ludmila; Erfremová, Yvona; Kučera, Radek; Hošek, Petr; Slípka, Jaroslav: Infračervené lasery versus klasická technika při tonzilektomii. Otorinolaryngologie a foniatrie, 2015, roč. 64, č. 4. s. 196–200.
2073. Stárek, Ivo; Salzman, Richard; Kučerová, Ladislava; Skálová, Alena; Hauer, Lukáš: Expression of VEGF--C/-D and lymphangiogenesis in salivary adenoid cystic carcinoma. Pathology Research and Practice, 2015, roč. 211, č. 10. s. 759–765. IF 1.397.
2074. Strmenská, Daniela; Vokurka, Samuel; Dolejšová, Olga; Hora, Milan; Kuntscherová, Jana; Kreuzberg, Boris; Chudáček, Zdeněk: Lymfomy urogenitálního traktu. Česká urologie, 2015, roč. 19, č. 3. s. 201–209.
2075. Šteiner, Ivo; Aschermann, Michael; Dundr, Pavel; Dvořáčková, Jana; Fakan, František; Habanec, Boris; Hejda, Václav; Kodet, Roman; Koďousek, Rostislav; Kolář, Zdeněk; Mandys, Václav; Marek, Josef; Mukenšnabl, Petr; Povýšil, Ctibor; Povýšilová, Viera; Rychterová, Vlasta; Ryška, Aleš; Überall, Ivo; Zámečník, Josef: Historie české patologie. 1. vyd. Praha: Dvůr Králové nad Labem: ATD pro Česká patologie, o.s., 2015. 263 s.
2076. Švajdler, Marián; Michal, Michal; Kinkor, Zdeněk: Jaká je Vaše diagnóza? Odpověď: giant cell angiofibroma. Česko-slovenská patologie a Soudní lékařství, 2015, roč. 51, č. 3. s. 130–132.
2077. Švajdler, Marián; Baník, Peter; Poliaková, Katarína; Straka, Lubomír; Hríbiková, Zuzana; Kinkor, Zdeněk; Kazakov, Dmitry; Skálová, Alena; Michal, Michal: Sebaceous carcinoma of the breast: report of four cases and review of the literature. Polish Journal of Pathology, 2015, roč. 66, č. 2. s. 142–148. IF 1.128.
2078. Trávníček, Ivan; Branžovský, Jindřich; Kalusová, Kristýna; Hes, Ondřej; Holubec, Luboš; Bauleth, Pele Kevin D'almeida; Ürge, Tomáš; Hora, Milan: Tissue Biomarkers in Predicting Response to Sunitinib Treatment of Metastatic Renal Cell Carcinoma. Anticancer Research, 2015, roč. 35, č. 10. s. 5661–5666. IF 1.826.
2079. Ürge, Tomáš; Pitra, Tomáš; Chudáček, Zdeněk; Baxa, Jan; Stránský, Petr; Eret, Viktor; Hes, Ondřej; Hora, Milan: Nové trendy v léčbě renálního angiomyolipomu. Česká urologie, 2015, roč. 19, č. 2. s. 106–117.
2080. Vaněček, Tomáš; Walker, Kimberly; Watson, Linden L.; Rao, Arundhati; Rampisela, Debby; Donner, Ludvik R.: Molecular genetic data favoring a sequential clonal transformation of a large B cell lymphoma into an anaplastic large T cell lymphoma, ALK-negative. Journal of Hematopathology [online], 2015, roč. 8, č. 4. s. 243–253.
2081. Veselá, Pavla; Tonar, Zbyněk; Boudová, Ludmila: Mikrovaskulární denzita v lymfomech – hodnocení a klinický význam. Československá patologie, 2015, roč. 51, č. 2. s. 94–98.

2082. Zedníková, Ilona; Černá, Monika; Hlaváčková, Miloslava; Hes, Ondřej: Fyloidní nádory prsu. Rozhledy v chirurgii, 2015, roč. 94, č. 1. s. 4–7.
2083. Zedníková, Ilona; Černá, Monika; Ňaršanská, Andrea; Svoboda, Tomáš; Hes, Ondřej: Nový pohled na opakované chirurgické výkony u karcinomu prsu se zaměřením na pozitivitu resekčních okrajů. Onkologie, 2015, roč. 9, č. 2. s. 67–69.
2084. Agaimy, Abbas; Michal, Michael; Thompson, Lester D. R.; Michal, Michal: Angioleiomyoma of the Sinonasal Tract: Analysis of 16 Cases and Review of the Literature. Head and Neck Pathology, 2015, roč. 9, č. 4. s. 463–473.
2085. Aron, Manju; Chang, Elena; Herrera, Loren; Hes, Ondřej; Hirsch, Michelle S.; Comperat, Eva; Camparo, Philippe; Rao, Priya; Picken, Maria; Michal, Michal; Montironi, Rodolfo; Tamboli, Pheroze; Monzon, Federico; Amin, Mahul B.: Clear Cell-Papillary Renal Cell Carcinoma of the Kidney Not Associated With End-stage Renal Disease Clinicopathologic Correlation With Expanded Immunophenotypic and Molecular Characterization of a Large Cohort With Emphasis on Relationship With Renal Angiomyoadenomatous Tumor. American Journal of Surgical Pathology, 2015, roč. 39, č. 7. s. 873–888. IF 5.145.
2086. Cetkovská, Petra; Lomicová, Iva; Mukenšnabl, Petr; Kroes, Aloysius C. M.: Anti-tumour necrosis factor treatment of severe psoriasis complicated by Epstein-Barr Virus hepatitis and subsequently by chronic hepatitis. Dermatologic Therapy, 2015, roč. 28, č. 6. s. 369–372. IF 1.599.
2087. Černá, Monika; Třeška, Vladislav; Krčma, Michal; Daum, Ondřej; Šlauf, František: Arteriovenous malformation of the thyroid gland as a very rare cause of mechanical neck syndrome: a case report. Journal of Medical Case Reports, 2015, roč. 9, č. 1. s. nestránkováno.
2088. Černá, Monika; Zedníková, Ilona; Ňaršanská, Andrea; Svoboda, Tomáš; Hes, Ondřej; Záhlava, Jan; Hlaváčková, Miloslava: Vynechání disekce axily u karcinomu prsu při pozitivní sentinelové uzlině – pilotní studie. Rozhledy v chirurgii, 2015, roč. 94, č. 3. s. 117–125.
2089. Černá, Monika; Novák, Petr; Třeška, Vladislav; Mukenšnabl, Petr; Hudec, Adam: Endometrióza apendixu s projevy akutní apendicitidy – kazuistika. Rozhledy v chirurgii, 2015, roč. 94, č. 5. s. 211–215.
2090. Dubová, Magdaléna; Šedivcová, Monika; Michal, Michal; Kokošková, Bohuslava; Ryška, Aleš; Šmíd, David; Daum, Ondřej: Utility of immunohistochemical investigation of SDHB and molecular genetic analysis of SDH genes in the differential diagnosis of mesenchymal tumors of GIT. Histology and Histopathology, 2015, roč. 30, č. 2. s. 223–232. IF 2.096.
2091. Farkaš, Daniel; Špak, Ľubomír; Švajdler, Marián; Farkašová Iannaccone, Silvia; Sihotský, Vladimír; Kaťuchová, Jana; Ginelliová, Alžbeta: Traumatická speudoaneuryzma descendentnej torakálnej aorty riešená aortálnym stentgraftom s následnou fatálnou aortoezofageálnou fistulou. Česko-slovenská patologie a Soudní lékařství, 2015, roč. 60, č. 4. s. 46–50.
2092. Farkaš, Daniel; Švajdler, Marián; Frölichová, Lucia; Šprláková, Jana; Farkašová Iannaccone, Silvia; Szép, Zoltán; Nyitrayová, Oľga: Neobvyklý pľúcny nález masívneho vyplnenia alveolov penovitými makrofágmi pri kongenitálnej epidermolysis bullosa po aspirácii súčastí plodovej vody u novorodenca prežívajúceho 15 dní bez akýchkoľvek príznakov poškodenia dýchacích funkcií. Československá patologie, 2015, roč. 51, č. 2. s. 89–93.
2093. Ferda, Jiří; Ferdová, Eva; Baxa, Jan; Kreuzberg, Boris; Daum, Ondřej; Třeška, Vladislav; Skalický, Tomáš: The Role of 18F-FDG Accumulation and Arterial Enhancement as Biomarkers in the Assessment of Typing, Grading and Staging of Hepatocellular Carcinoma Using 18F-FDG-PET/CT with Integrated Dual-phase CT Angiography. Anticancer Research, 2015, roč. 35, č. 4. s. 2241–2246. IF 1.826.
2094. Ferda, Jiří; Kastner, Jan; Tupý, Radek; Zedníková, Ilona; Ňaršanská, Andrea; Hes, Ondřej: Multiparametrické zobrazení karcinomu prsu na tříteslové magnetické rezonanci. Česká radiologie, 2015, roč. 69, č. 1. s. 9–19.
2095. Ferdová, Eva; Ferda, Jiří; Malán, Alexander; Zedníková, Ilona; Ňaršanská, Andrea; Hes, Ondřej: Předoperační hodnocení n-stagingu karcinomu prsu pomocí 18F-FDG-PET/CT. Česká radiologie, 2015, roč. 69, č. 1. s. 27–31.
2096. Ferdová, Eva; Ferda, Jiří; Baxa, Jan; Tupý, Radek; Mraček, Jan; Topolčan, Ondřej; Hes, Ondřej: Assessment of Grading in Newly-diagnosed Glioma Using 18F-Fluorothymidine PET/CT. Anticancer Research, 2015, roč. 35, č. 2. s. 955–959. IF 1.826.

2097. Hayes, Malcolm; Pecková, Květoslava; Martínek, Petr; Hora, Milan; Kalusová, Kristýna; Straka, Lubomir; Daum, Ondřej; Kokošková, Bohuslava; Rotterová, Pavla; Pivovarčíková, Kristýna; Branžovský, Jindřich; Dubová, Magdaléna; Veselá, Pavla; Michal, Michal; Hes, Ondřej: Molecular-genetic analysis is essential for accurate classification of renal carcinoma resembling Xp11.2 translocation carcinoma. Virchows Archiv: an international journal of pathology, 2015, roč. 466, č. 3. s. 313–322. IF 2.651.
2098. Hoang, Mai P.; Kazakov, Dmitry; Selim, Maria Angelica: Cysts, glandular Lesions, and Others. In: Vulvar Pathology. 1. vyd. New York: Springer, 2015. s. 355–383.
2099. Hoang, Mai P.; Kazakov, Dmitry: Lesions of Anogenital Mammary-Like Glands, Adnexal Neoplasms, and Metastases. In: Vulvar Patholgy. 1. vyd. New York: Springer, 2015. s. 327–354.
2100. Hora, Milan; Eret, Viktor; Stránský, Petr; Ürge, Tomáš; Pitra, Tomáš; Kalusová, Kristýna; Ferda, Jiří; Hes, Ondřej: Laparoskopická resekce tumorů ledviny. Česká urologie, 2015, roč. 19, č. 2. s. 103–105.
2101. Hora, Milan; Eret, Viktor; Stránský, Petr; Trávníček, Ivan; Dolejšová, Olga; Chudáček, Zdeněk; Petersson, Fredrik; Hes, Ondřej; Chtosta, Piotr: Laparoscopic urinary bladder diverticulectomy combined with photoselective vaporisation of the prostate. Videosurgery and Other Miniinvasive Techniques, 2015, roč. 10, č. 1. s. 62–67. IF 1.092.
2102. Hora, Milan; Eret, Viktor; Stránský, Petr; Trávníček, Ivan; Dolejšová, Olga; Kalusová, Kristýna; Pitra, Tomáš; Chudáček, Zdeněk; Hes, Ondřej: Fotoselektivní vaporizace prostaty (PVP) s laparoskopickou divertikulektomií (LD) močového měchýře. Česká urologie, 2015, roč. 19, č. 3. s. 185–187.
2103. Hora, Milan; Stránský, Petr; Eret, Viktor; Kalusová, Kristýna; Pitra, Tomáš; Hes, Ondřej: Laparoskopická resekce leiomyomu trigona močového měchýře. Česká urologie, 2015, roč. 19, č. 4. s. 253–255.
2104. Hora, Milan; Eret, Viktor; Stránský, Petr; Ürge, Tomáš; Ferda, Jiří; Hes, Ondřej: Jednoportová laparoskopická (LESS-laparo-endoscopic single-site surgery) nefrektomie. Česká urologie, 2015, roč. 19, č. 1. s. 83–85.
2105. Kacerovská, Denisa; Michal, Michal; Hora, Milan; Hadravský, Ladislav; Kazakov, Dmitry: Lichen sclerosus on the penis associated with striking elastic fibers accumulation (nevus elasticus) and differentiated penile intraepithelial neoplasia progressing to invasive squamous cell carcinoma. Journal of the American Academy of Dermatology, 2015, roč. 1, č. 3. s. 163–165. IF 4.449.
2106. Kalusová, Kristýna; Trávníček, Ivan; Eberlová, Lada; Pivovarčíková, Kristýna; Hes, Ondřej; Eret, Viktor; Pitra, Tomáš; Hora, Milan: Komplikace po lokální aplikaci cizorodého materiálu do podkoží penisu. Česká urologie, 2015, roč. 19, č. 1. s. 64–68.
2107. Kapoun, Michal; Bouda, Jiří; Presl, Jiří; Vlasák, Pavel; Slunéčko, Robert: Agresivní malobuněčný karcinom ovaria hyperkalcemického typu, chirurgická a onkologická léčba: kazuistika. Česká gynekologie, 2015, roč. 80, č. 3. s. 218–221.
2108. Kempf, W.; Kazakov, Dmitry; Belousova, I. E.; Mitteldorf, C.; Kerl, K.: Paediatric cutaneous lymphomas: a review and comparison with adult counterparts. Journal of the European Academy of Dermatology and Venereology, 2015, roč. 29, č. 9. s. 1696–1709. IF 2.826.
2109. Kempf, Werner; Kazakov, Dmitry; Hubscher, Eugen; Gugerli, Oliver; Gerbig, Andreas W.; Schmid, Regula; Palmedo, Gabriele; Kutzner, Heinz: Cutaneous borreliosis associated with T cell-predominant infiltrates: A diagnostic challenge. Journal of the American Academy of Dermatology, 2015, roč. 72, č. 4. s. 683–689. IF 4.449.
2110. Kempf, Werner; Kazakov, Dmitry; Hübscher, Eugen; Tinguely, Marianne: Cutaneous Borreliosis With a T-Cell-Rich Infiltrate and Simultaneous Involvement by B-Cell Chronic Lymphocytic Leukemia With t(14;18) (q32;q21). American Journal of Dermatopathology, 2015, roč. 37, č. 9. s. 715–718. IF 1.387.
2111. Kempf, Werner; Kazakov, Dmitry; Szep, Zoltan; Vaněček, Tomáš: CD30+clonal T-cell lymphoid proliferation of the skin in a patient with hypereosinophilic syndrome. Journal of Cutaneous Pathology, 2015, roč. 42, č. 2. s. 130–135. IF 1.582.
2112. Kinkor, Zdeněk; Šidlová, Henrieta; Mečiarová, Iveta; Švec, Andrej; Švajdler, Marián; Vasovčák, Petr; Kodet, Roman; Matějovský, Zdeněk; Straka, Lubomír: Periostální osteosarkom – osobní zkušenost s pěti případy. Česko-slovenská patologie a Soudní lékařství, 2015, roč. 51, č. 4. s. 193–198.
2113. Kinney, Stephanie N; Eble, John N; Hes, Ondřej; Williamson, Sean R; Grignon, David J; Wang, Mingsheng; Zhang, Shaobo; Baldrige, Lee Ann; Martignoni, Guido; Brunelli, Matteo; Wang, Lisha; Comperat, Eva; Fan, Rong; Montironi, Rodolfo; MacLennan, Gregory; Cheng, Liang: Metanephric adenoma:

the utility of immunohistochemical and cytogenetic analyses in differential diagnosis, including solid variant papillary renal cell carcinoma and epithelial-predominant nephroblastoma. Modern Pathology, 2015, roč. 28, č. 9. s. 1236–1248. IF 6.187.

2114. Kobr, Jiří; Fremuth, Jiří; Šašek, Lumír; Jehlička, Petr; Hrdlička, René; Racek, Jaroslav; Hes, Ondřej; Koppl, J.; Pizingerová, Kateřina: Reduction of renal function during mechanical ventilation of healthy lungs in an animal biomodel. Bratislavské lekárske listy, 2015, roč. 116, č. 1. s. 25–29. IF 0.439.

2115. Kokošková, Bohuslava; Daum, Ondřej: Thread-Like Bridging Strands in the Adenomatoid Tumor of the Small Intestine. International Journal of Surgical Pathology, 2015, roč. 23, č. 1. s. 94–94. IF 0.953.

2116. Korčáková, Eva; Mírka, Hynek; Kastner, Jan; Novák, Petr; Svoboda, Tomáš; Daum, Ondřej: Hodnocení léčebné odpovědi karcinomu rekta na neoadjuvantní léčbu pomocí multiparametrického MR zobrazení na 3T přístroji. Česká radiologie, 2015, roč. 69, č. 3. s. 165–173.

2117. Korčáková, Eva; Mírka, Hynek; Třeška, Vladislav; Skalický, Tomáš; Šlauf, František; Chudáček, Zdeněk; Hadravská, Šárka: Cholangiogenní karcinom jako pozdní komplikace po resekci vrozené cysty žlučových cest. Česká radiologie, 2015, roč. 69, č. 3. s. 174–180.

2118. Kuroda, Naoto; Agatsuma, Yoshiko; Tamura, Masato; Martínek, Petr; Hes, Ondřej; Michal, Michal: Sporadic renal hemangioblastoma with CA9, PAX2 and PAX8 expression: diagnostic pitfall in the differential diagnosis from clear cell renal cell carcinoma. International Journal of Clinical and Experimental Pathology, 2015, roč. 8, č. 2. s. 2131–2138. IF 1.891.

2119. Kuroda, Naoto; Karashima, Takashi; Inoue, Keiji; Kasajima, Atsuko; Ohe, Chisato; Kawakami, Fumi; Mikami, Shuji; Matsuura, Keiko; Moriyama, Masatsugu; Nagashima, Yoji; Petersson, Fredrik; Lopez, I. Jose; Cohen, J. Ronald; Michal, Michal; Hes, Ondřej: Review of renal cell carcinoma with rhabdoid features with focus on clinical and pathobiological aspects. Polish Journal of Pathology, 2015, roč. 66, č. 1. s. 3–8. IF 1.128.

2120. Li, Hongmei; Hes, Ondřej; MacLennan, Gregory T.; Eastwood, Daniel C.; Iczkowski, Kenneth A.: Immunohistochemical distinction of metastases of renal cell carcinoma to the adrenal from primary adrenal nodules, including oncocytic tumor. Virchows Archiv: an international journal of pathology, 2015, roč. 466, č. 5. s. 581–588. IF 2.651.

2121. Majewska, Hana; Skálová, Alena; Stodulski, Dominik; Klimková, Adéla; Šteiner, Petr; Stankiewicz, Czeslaw; Biernat, Wojciech: Mammary analogue secretory carcinoma of salivary glands: a new entity associated with ETV6 gene rearrangement. In: Virchows Archiv: an international journal of pathology, 2015, roč. 466, č. 3. s. 245–254. IF 2.651.

2122. Martínek, Petr; Grossmann, Petr; Hes, Ondřej; Bouda, Jiří; Eret, Viktor; Frizzell, Norma; Gill, Anthony J; Ondič, Ondrej: Genetic testing of leiomyoma tissue in women younger than 30 years old might provide an effective screening approach for the hereditary leiomyomatosis and renal cell cancer syndrome (HLRCC). Virchows Archiv: an international journal of pathology, 2015, roč. 467, č. 2. s. 185–191. IF 2.651.

2123. Michal, Michael; Kazakov, Dmitry; Hadravský, Ladislav; Kinkor, Zdeněk; Kuroda, Naoto; Michal, Michal: High-grade myxoinflammatory fibroblastic sarcoma: a report of 23 cases. Annals of Diagnostic Pathology, 2015, roč. 19, č. 3. s. 157–163. IF 1.117.

2124. Michal, Michal; Rotter, Leopold; Kazakov, Dmitry: Nodular Histiocytic Aggregates in Fallopian Tube. International Journal of Gynecological Pathology, 2015, roč. 34, č. 2. s. 151–151. IF 1.665.

2125. Mírka, Hynek; Korčáková, Eva; Kastner, Jan; Hora, Milan; Hes, Ondřej; Hošek, Petr; Ferda, Jiří: Diffusion-weighted Imaging Using 3.0 T MRI as a Possible Biomarker of Renal Tumors. Anticancer Research, 2015, roč. 35, č. 4. s. 2351–2357. IF 1.826.

2126. Patil, Pallavi A.; McKenney, Jesse K.; Trpkov, Kiril; Hes, Ondřej; Montironi, Rodolfo; Scarpelli, Marina; Nesi, Gabriella; Aron, Manju; Sangoi, Ankur R.; Gattuso, Paolo; Magi-Galluzzi, Cristina: Renal Leiomyoma A Contemporary Multi-institution Study of an Infrequent and Frequently Misclassified Neoplasm. American Journal of Surgical Pathology, 2015, roč. 39, č. 3. s. 349–356. IF 5.145.

2127. Pecková, Květoslava; Martínek, Petr; Ohe, Chisato; Kuroda, Naoto; Bulimbasic, Stela; Mundo, Enric Condom; Montiel, Delia Perez; Lopez, Jose I.; Daum, Ondřej; Rotterová, Pavla; Kokošková, Bohuslava; Dubová, Magdaléna; Pivovarčíková, Kristýna; Bauleth, Pele Kevin D'almeida; Grossmann, Petr; Hora, Milan; Kalusová, Kristýna; Davidson, Whitney; Slouka, David; Šulc, Miroslav; Buzrla, Petr; Mírka, Hynek; Michal, Michal; Hes, Ondřej: Chromophobe renal cell carcinoma with neuroendocrine and

neuroendocrine-like features. Morphologic, immunohistochemical, ultrastructural, and array comparative genomic hybridization analysis of 18 cases and review of the literature. Annals of Diagnostic Pathology, 2015, roč. 19, č. 4. s. 261–268. IF 1.117.

2128. Pecková, Květoslava; Martínek, Petr; Sperga, Maris; Montiel, Delia Perez; Daum, Ondřej; Rotterová, Pavla; Kalusová, Kristýna; Hora, Milan; Pivovarčíková, Kristýna; Rychlý, Boris; Vranić, Semir; Davidson, Whitney; Vodička, Josef; Dubová, Magdaléna; Michal, Michal; Hes, Ondřej: Mucinous spindle and tubular renal cell carcinoma: analysis of chromosomal aberration pattern of low-grade, high-grade, and overlapping morphologic variant with papillary renal cell carcinoma. Annals of Diagnostic Pathology, 2015, roč. 19, č. 4. s. 226–231. IF 1.117.

2129. Reischig, Tomáš; Kačer, Martin; Jindra, Pavel; Hes, Ondřej; Lysák, Daniel; Bouda, Mirko: Randomized Trial of Valganciclovir Versus Valacyclovir Prophylaxis for Prevention of Cytomegalovirus in Renal Transplantation. Clinical Journal of the American Society of Nephrology, 2015, roč. 10, č. 2. s. 294–304. IF 4.613.

2130. Serrano-Arevalo, Monica L.; Mosqueda-Taylor, Adalberto; Dominguez-Malagon, Hugo; Michal, Michal: Mammary Analogue Secretory Carcinoma (MASC) of salivary gland in four Mexican patients. Medicina Oral, Patologia Oral y Cirugia Bucal [online], 2015, roč. 20, č. 1. s. E23–E29. IF 1.171.

2131. Skálová, Alena; Weinreb, Ilan; Hyrcza, Martin; Simpson, H. W. Roderick; Laco, Jan; Agaimy, Abbas; Vazmitel, Marina; Majewska, Hanna; Vaněček, Tomáš; Talarčík, Peter; Manajlovic, Spomenka; Losito, N. Simona; Šteiner, Petr; Klimková, Adéla; Michal, Michal: Clear cell myoepithelial carcinoma of salivary glands showing EWSR1 rearrangement. Molecular analysis of 94 salivary gland carcinomas with prominent clear cell component. American Journal of Surgical Pathology, 2015, roč. 39, č. 3. s. 338–348. IF 5.145.

2132. Skálová, Alena; Skálová, Alena; Fínek, Jindřich: Kontroverze v onkologické diagnostice: limity a výhody core cut biopsie v diagnostice lézí prsu. Onkologie, 2015, roč. 9, č. 2. s. 64–66.

2133. Slouka, David; Poleník, Pavel; Šmíd, David; Hes, Ondřej; Boudová, Ludmila; Erfremová, Yvona; Kučera, Radek; Hošek, Petr; Slípka, Jaroslav: Infračervené lasery versus klasická technika při tonzilektomii. Otorinolaryngologie a foniatrie, 2015, roč. 64, č. 4. s. 196–200.

2134. Stárek, Ivo; Salzman, Richard; Kučerová, Ladislava; Skálová, Alena; Hauer, Lukáš: Expression of VEGF--C/-D and lymphangiogenesis in salivary adenoid cystic carcinoma. Pathology Research and Practice, 2015, roč. 211, č. 10. s. 759–765. IF 1.397.

2135. Strmenská, Daniela; Vokurka, Samuel; Dolejšová, Olga; Hora, Milan; Kuntscherová, Jana; Kreuzberg, Boris; Chudáček, Zdeněk: Lymfomy urogenitálního traktu. Česká urologie, 2015, roč. 19, č. 3. s. 201–209.

2136. Šteiner, Ivo; Aschermann, Michael; Dundr, Pavel; Dvořáčková, Jana; Fakan, František; Habanec, Boris; Hejda, Václav; Kodet, Roman; Koďousek, Rostislav; Kolář, Zdeněk; Mandys, Václav; Marek, Josef; Mukenšnabl, Petr; Povýšil, Ctibor; Povýšilová, Viera; Rychterová, Vlasta; Ryška, Aleš; Überall, Ivo; Zámečník, Josef: Historie české patologie. 1. vyd. Praha: Dvůr Králové nad Labem: ATD pro Česká patologie, o.s., 2015. 263 s.

2137. Švajdler, Marián; Michal, Michal; Kinkor, Zdeněk: Jaká je Vaše diagnóza? Odpověď: giant cell angiofibroma. Česko-slovenská patologie a Soudní lékařství, 2015, roč. 51, č. 3. s. 130–132.

2138. Švajdler, Marián; Baník, Peter; Poliaková, Katarína; Straka, Lubomír; Hríbiková, Zuzana; Kinkor, Zdeněk; Kazakov, Dmitry; Skálová, Alena; Michal, Michal: Sebaceous carcinoma of the breast: report of four cases and review of the literature. Polish Journal of Pathology, 2015, roč. 66, č. 2. s. 142–148. IF 1.128.

2139. Trávníček, Ivan; Branžovský, Jindřich; Kalusová, Kristýna; Hes, Ondřej; Holubec, Luboš; Bauleth, Pele Kevin D'almeida; Ürge, Tomáš; Hora, Milan: Tissue Biomarkers in Predicting Response to Sunitinib Treatment of Metastatic Renal Cell Carcinoma. Anticancer Research, 2015, roč. 35, č. 10. s. 5661–5666. IF 1.826.

2140. Ürge, Tomáš; Pitra, Tomáš; Chudáček, Zdeněk; Baxa, Jan; Stránský, Petr; Eret, Viktor; Hes, Ondřej; Hora, Milan: Nové trendy v léčbě renálního angiomyolipomu. Česká urologie, 2015, roč. 19, č. 2. s. 106–117.

2141. Vaněček, Tomáš; Walker, Kimberly; Watson, Linden L.; Rao, Arundhati; Rampisela, Debby; Donner, Ludvik R.: Molecular genetic data favoring a sequential clonal transformation of a large B cell lymphoma

into an anaplastic large T cell lymphoma, ALK-negative. Journal of Hematopathology [online], 2015, roč. 8, č. 4. s. 243–253.

2142. Veselá, Pavla; Tonar, Zbyněk; Boudová, Ludmila: Mikrovaskulární denzita v lymfomech – hodnocení a klinický význam. Československá patologie, 2015, roč. 51, č. 2. s. 94–98.

2143. Zedníková, Ilona; Černá, Monika; Hlaváčková, Miloslava; Hes, Ondřej: Fyloidní nádory prsu. Rozhledy v chirurgii, 2015, roč. 94, č. 1. s. 4–7.

2144. Zedníková, Ilona; Černá, Monika; Ňaršanská, Andrea; Svoboda, Tomáš; Hes, Ondřej: Nový pohled na opakované chirurgické výkony u karcinomu prsu se zaměřením na pozitivitu resekčních okrajů. Onkologie, 2015, roč. 9, č. 2. s. 67–69.

## I. INTERNÍ KLINIKA – FIRST CLINIC OF MEDICINE

2771. Abdelaal E., Bernat I., Pancholy SB.: Hemostasis and Radial Artery Occlusion. Best Practices for Transradial Approach in Diagnostic Angiography and Intervention, 1. vyd. Spojené státy americké: Wolters Kluwer, 2015: 119–130.

2772. Andělová K., Anderlová K., Čechurová D., Dvořák V., Kokrdová Z., Krejčí H., Krejčí V., Lubuský M., Pařízek A., Procházka M., Šimjak P.: Gestační diabetes mellitus. Doporučený postup. Česká gynekologie, 80, 2015: 459–461.

2773. Aschermann M., Höschl C., Martan A., Cvachovec K., Matějovič M.: Aktuality. Jak se v čase mění znalosti atestantů? Vox pediatriae, 15, 2015: 36–37.

2774. Aschermann M., Höschl C., Martan A., Cvachovec K., Matějovič M.: Jak se v čase mění znalosti atestantů? Medical Tribune, 11, 2015: A2–A3.

2775. Balihar K., Koželuhová J., Fremundová L., Matějovič M.: Dysfunkce dolní části gastrointestinálního traktu u kriticky nemocných – současný pohled. Gastroenterologie a hepatologie, 69, 2015: 245–252.

2776. Balík M., Černý V., Šrámek V., Matějovič M., Kunstýř J.: Vazopresin a jeho role v anesteziologii a intenzivní medicíně. Anesteziologie a intenzivní medicína, 26, 2015: 223–227.

2777. Baxa J., Hromádka M., Šedivý J., Štěpánková L., Moláček J., Schmidt B., Flohr T., Ferda J.: Regadenoson-Stress Dynamic Myocardial Perfusion Improves Diagnostic Performance of CT Angiography in Assessment of Intermediate Coronary Artery Stenosis in Asymptomatic Patients. BioMed Research International, neuveden, 2015: 1–7.

2778. Baxa J., Hromádka M., Matoušková T., Suchý D., Ferda J.: T1 mapování a extracelulární objem myokardu u osob s progresivní systémovou sklerózou – předběžné výsledky prospektivní studie. Česká radiologie, 69, 2015: 247–253.

2779. Bertrand OF., Bernat I.: Radial artery occlusion: still the Achille‘s heel of transradial approach or is it? Coronary Artery Disease, 26, 2015: 97–98.

2780. Brož J., Brunerová L., Doničová V., Dvořáková M., Holubová A., Krčma M., Daniela K., Mužík J., Oulická M., Polák J., Rahelić D., Rušavý Z., Šumník Z., Urbanová J., Janíčková Žďárská D.: Léčba inzulinem. 1. vyd. Praha: Maxdorf, 2015: 203.

2781. Čechurová D., Krčma M., Jankovec Z., Dort J., Turek J., Lacigová S., Rušavý Z.: Zlepšil se osud gravidit žen s pregestačním diabetes mellitus za deset let? Vnitřní lékařství, 61, 2015: 101–105.

2782. Čechurová D., Krčma M., Jankovec Z., Dort J., Turek J., Lacigová S., Rušavý Z.: Zlepšil se osud gravidit žen s pregestačním diabetes mellitus za deset let? Praktická gynekologie, 19, 2015: 111–115.

2783. Černá M., Třeška V., Krčma M., Daum O., Šlauf F.: Arteriovenous malformation of the thyroid gland as a very rare cause of mechanical neck syndrome: a case report. Journal of Medical Case Reports, 9, 2015: nestránkováno.

2784. Česák V., Česáková H., Žourek M., Kovářová K., Rušavý Z.: Výživa u akutní pankreatitidy. Diabetologie, metabolismus, endokrinologie, výživa, 18, 2015: 136–140.

2785. Dvořák P., Lysák D., Vokurka S., Karas M., Šubrt I.: Allogeneic stem cell transplantation can improve outcome of AML patients without complete cytogenetic response after induction and consolidation treatment. Neoplasma, 62, 2015: 140–145.

2786. Ferda J., Baxa J., Pešek J., Bosman R.: Urgentní CT angiografie srdce, využití multiparametrického hodnocení nálezů u nemocných v ohrožení života. Česká radiologie, 69, 2015: 254–265.
2787. Formenti F., Chen R., McPeak H., Murison P., Matějovič M., Hahn C., Farmery A.: Intra-breath arterial oxygen oscillations detected by a fast oxygen sensor in an animal model of acute respiratory distress syndrome. British Journal of Anaesthesia, 114, 2015: 683–688.
2788. Francová L., Hybšová A., Potůček J., Lopot F., Dusilová Sulková S., Opatrná S., Viklický O., Tesař V., Rychlík I.: Přežívání diabetiků v dialyzačním léčení – Role primární renální diagnózy. Národní studie u pacientů v pravidelném dialyzačním léčení v České republice. Aktuality v nefrologii, 21, 2015: 124–129.
2789. Francová L., Hybšová A., Potůček J., Lopot F., Dusilová Sulková S., Opatrná S., Viklický O., Tesař V., Rychlík I.: Is there a survival difference among diabetic patients according to primary renal disease? National-wide study in chronic dialysis patient in the Czech Republic. Nephrology Dialysis Transplantation, 30, 2015:
2790. Friedecký B., Jabor A., Kratochvíla J., Rajdl D., Kettner J., Franeková J., Janota T., Pudil R., Hnátek T., Rokyta R.: Doporučení ČSKB: Používání kardiálních troponinů při podezření na akutní koronární syndrom. Klinická biochemie a metabolismus, 23, 2015: 71–77.
2791. Haladová I., Čechurová D., Lacigová S., Rušavý Z.: Monogenic glucokinase diabetes and pregnancy: a case study. Wiener Klinische Wochenschrift, 127, 2015: 494–496.
2792. Havlín J., Schück O., Charvát J., Slabý K., Horáčková M., Klaboch J., Sagova M., Vankova S., Matoušovic K.: Acid-base disorders associated with serum electrolyte patterns in patients on hemodiafiltration. Nephrologie et Therapeutique, 11, 2015: 551–557.
2793. Hromádka M., Karvunidis T., Rokyta R.: Kardiogenní a septický šok při akutním infarktu myokardu. Intervenční a akutní kardiologie, 14, 2015: 148–153.
2794. Hromádka M., Dragounová E., Bernat I., Mlíková Seidlerová J., Ošťádal P., Rokyta R.: Do Ionized Calcium and Phosphorus Levels have any Prognostic Value in Patients with ST-Segment Elevation Myocardial Infarction? Journal of Clinical & Experimental Cardiology [online], 6, 2015: nestránkováno.
2795. Jolly S., Cairns J. A., Yusuf S., Meeks B., Pogue J., Rokoss M., Kedev S., Thabane L., Stankovic G., Moreno R., Gershlick A., Chowdhary S., Lavi S., Niemela K., Steg P. G., Bernat I., Xu Y., Cantor W. J., Overgaard C. B., Naber C. K., Cheema A. N., Welsh R. C., Bertrand O. F., Avezum A., Bhindi R., Pancholy S., Rao S. V., Natarajan M. K., ten Berg J. M., Shestakovska O., Gao P., Widimský P., Dzavik V.: Randomized Trial of Primary PCI with or without Routine Manual Thrombectomy. New England Journal of Medicine, 372, 2015: 1389–1398.
2796. Kačer M., Kielberger L., Bouda M., Reischig T.: Valganciclovir versus valacyclovir prophylaxis for prevention of cytomegalovirus: an economic perspective. Transplant Infectious Disease, 17, 2015: 334–341.
2797. Koželuhová J., Balihar K., Janská E., Fremundová L., Matějovič M.: Terapie idiopatických střevních zánětů v graviditě. Interní medicína pro praxi, 17, 2015: 218–222.
2798. Koželuhová J., Balihar K.: Vředová choroba gastroduodenální. Postgraduální gastroenterologie & hepatologie, 1, 2015: 280–285.
2799. Koželuhová J., Balihar K., Janská E., Fremundová L., Matějovič M.: Optimalizace terapie idiopatických střevních zánětů kortikosteroidy a imunosupresivy. Postgraduální gastroenterologie a hepatologie, 1, 2015: 64–69.
2800. Krčma M.: EKG, arytmie a hypoglykemie z pohledu diabetologa – co víme a co nevíme. Diabetologie 2015, 1. vyd. Praha: Triton, 2015: 173–179.
2801. Lacigová S.: Bolest a emoce v diabetologické ambulanci. Bolest a regenerace v medicíně, 1. vyd. Praha: Axonite CZ, 2015: 125–129.
2802. Mírka H., Ferda J., Jindra P., Steinerová K., Hejda V.: Kvantifikace jaterní steatózy a siderózy na 3T MR přístroji pomocí metod two-point Dixon, multiechoDixon s T2* relaxometrií a 1H MR spektroskopie s T2 relaxometrií. Česká radiologie, 69, 2015: 238–246.
2803. Müllerová D., Matějková D., Dvořáková J., Müller L., Rosmus J., Kovářová K.: Persistent organochlorine pollutants in obese women after diet induced weight loss: five years follow up study. Central European Journal of Public Health, 23, 2015: 214–217.
2804. Opatrná S.: Vztah mezi převodněním organismu, kardiovaskulární morbiditou a celkovou mortalitou u pacientů s CKD 4 a 5. Postgraduální nefrologie, 13, 2015: 7–9.

2805. Opatrná S.: Vztah mezi mortalitou starších nemocných a metodou dialýzy. Postgraduální nefrologie, 13, 2015: 44–45.
2806. Opatrná S.: Lze snížit mikrozánět u nemocných s chronickým selháním ledvin? Aktuality v nefrologii, 21, 2015: 43–46.
2807. Opatrná S.: Léčba peritonitidy asociované s peritoneální dialýzou. Postgraduální nefrologie, 13, 2015: 26–27.
2808. Opatrná S.: Nedostatečné předávání informací mezi nemocničními lékaři a lékaři primární péče – případ onemocnění ledvin: průřezová studie. Postgraduální nefrologie, 13, 2015: 61–63.
2809. Opatrná S.: Užitečnost diagnostického testování při vstupním vyšetření nemocných s chronickým onemocněním ledvin. Postgraduální nefrologie, 13, 2015:20–21.
2810. Opatrná S.: Syndrom nízkého trijodthyroninu a dlouhodobé kardiovaskulární komplikace u peritoneálně dialyzovaných pacientů. Postgraduální nefrologie, 13, 2015: 46–46.
2811. Pancholy S. B., Shantha G. P., Romagnoli E., Kedev S., Bernat I., Rao S. V., Jolly S., Bertrand O. F., Patel T. M.: Impact of access site choice on outcomes of patients with cardiogenic shock undergoing percutaneous coronary intervention: A systematic review and meta-analysis. American Heart Journal, 170, 2015: 353–361.
2812. Pöpperlová A.: Jaké faktory ovlivňují hladiny CA 125 v séru a v dialyzátu? Aktuality v nefrologii, 21, 2015: 12–15.
2813. Průcha M., Fedora M., Kieslichová E., Šrámek V., Beneš J., Cvachovec K., Černý V., Kolář M., Máca J., Maláska J., Matějovič M., Ročeň M., Součková L., Suk P., Těšínský P., Vondráčková D., Votrubová J., Zazula R., Žurek J.: Sepse. 1. vyd. Praha: Maxdorf, 2015: 294.
2814. Reischig T., Kačer M., Jindra P., Hes O., Lysák D., Bouda M.: Randomized Trial of Valganciclovir Versus Valacyclovir Prophylaxis for Prevention of Cytomegalovirus in Renal Transplantation. Clinical Journal of the American Society of Nephrology, 10, 2015: 294–304.
2815. Roblová L., Toušek F., Toušek P., Pešl L., Horák D., Rokyta R., Červinka P., Želízko M., Jánský P., Aschermann M., Holm F., Pechman V., Jarkovský J., Widimský P.: Outcomes of patients hospitalized for suspected acute coronary syndrome, in whom the diagnosis was not confirmed: Results from the CZECH-1 and CZECH-2 registries. Cor et Vasa, 57, 2015: e1–e5.
2816. Rokyta R., Hutyra M., Jansa P.: Erratum k: Doporučené postupy Evropské kardiologické společnosti pro diagnostiku a léčbu akutní plicní embolie, verze 2014. Stručný přehled vypracovaný Českou kardiologickou společností. Cor et Vasa, 57, 2015: 579–580.
2817. Rokyta R., Hutyra M., Jansa P.: 2014 ESC Guidelines on the diagnosis and management of acute pulmonary embolism. Summary document prepared by the Czech Society of Cardiology. Cor et Vasa, 57, 2015: 275–296.
2818. Rušavý Z., Honěk P., Dušek L., Pavlík T., Janíčková Žďárská D., Kvapil M.: Monitorování kompenzace diabetu u pacientů léčených inzulinovou pumpou v České republice. Vnitřní lékařství, 61, 2015: 3S39–3S43.
2819. Rušavý Z., Žourek M.: Léčba diabetu u osob vyššího věku. Vnitřní lékařství, 61, 2015: 321–327.
2820. Rušavý Z., Žourek M.: Zamyšlení nad léčbou diabetu u osob v pokročilém věku. Diabetologie 2015, 1. vyd. Praha: Triton, 2015: 46–57.
2821. Rychlík I., Grundmann M., Ryšavá R., Dusilová Sulková S., Tesař V., Viklický, Bednářová V., Dušejovská M., Francová L., Franěk M., Haluzík M., Hartinger J., Hrušková Z., Chlíbek R., Kacířová I., Kačer M., Kočová E., Malyszko J., Malyszko J., Mareš J., Peiskerová M., Petejová N., Pospíšilová D., Reischig T., Slatinská J., Vítko Š.: Budoucnost farmakoterapie v nefrologii. 1. vyd. Praha: Mladá fronta, 2015: 318.
2822. Sionová M., Blaško P., Jirouš Š., Vindiš D., Rokyta R., Posch L., Moťovská Z.: Number of severe bleeding complications according to classification used: Is unified classification of bleeding complications really necessary? Cardiology Journal, 22, 2015: 665–674.
2823. Suchý D., Hromádka M.: Klinická farmakologie antirevmatik. Kardiologická revue, 17, 2015: 82–86.
2824. Suchý D., Hromádka M.: Analýza rizik léčby bolesti nesteroidními antirevmatiky a paracetamolem. Bolest, 18, 2015: 81–87.
2825. Šerclová Z., Ryska O., Bortlík M., Ďuricová D., Gürlich R., Lisý P., Örhalmi J., Kohout P., Prokopová L., Zbořil V., Douda T., Drastich P., Novotný A., Matějková P., Mareš K., Shonová O., Hrdlička L.,

Koželuhová J., Stehlík J., Kasalický M., Kalvach J., Bronský J., Tomanová M., Liberda M., Falt P., Lukáš M.: Doporučené postupy chirurgické léčby pacientů s nespecifickými střevními záněty – 1. část: předoperační příprava. Gastroenterologie a hepatologie, 69, 2015:12–24.

2826. Šerclová Z., Ryska O., Bortlík M., Ďuricová D., Gürlich R., Lisý P., Örhalmi J., Kohout P., Prokopová L., Zbořil V., Douda T., Drastich P., Novotný A., Matějková P., Mareš K., Shonová O., Hrdlička L., Koželuhová J., Stehlík J., Kasalický M., Kalvach J., Bronský J., Tomanová M., Liberda M., Falt P., Lukáš M.: Doporučené postupy chirurgické léčby pacientů s idiopatickými střevními záněty – 2. část: Crohnova nemoc. Gastroenterologie a hepatologie, 69, 2015:223–238.

2827. Šperl J., Fraňková S., Šenkeříková R., Neřoldová M., Hejda V., Volfová M., Merta D., Viklický O., Špičák J., Jirsa M.: Relevance of low viral load in haemodialysed patients with chronic hepatitis C virus infection. World Journal of Gastroenterology, 21, 2015: 5496–5504.

2828. Šteiner I., Aschermann M., Dundr P., Dvořáčková J., Fakan F., Habanec B., Hejda V., Kodet R., Koďousek R., Kolář Z., Mandys V., Marek J., Mukenšnabl P., Povýšil C., Povýšilová V., Rychterová V., Ryška A., Überall I., Zámečník J.: Historie české patologie. 1. vyd. Praha: Dvůr Králové nad Labem: ATD pro Česká patologie, o.s., 2015: 263.

2829. Táborský M., Budera P., Bulková V., Čihák R., Dulíček P., Fedorco M., Hlavička J., Hutyra M., Janoušek J., Jansa P., Kala P., Karetová D., Kautzner J., Kociánová E., Krebsová A., Lazárová M., Linhart A., Mokráček A., Moťovská Z., Musil D., Netuka I., Ošťádal P., Paleček T., Pechman V., Rokyta R., Rubáčková Popelová J., Skála T., Skalická H., Straka Z., Špinar J., Špinarová L., Tomek A., Václavík J., Vrablík M.: Novinky v kardiologii 2015. 1. vyd. Praha: Mladá fronta, 2015: 301.

2830. Tesař V., Viklický O., Bartoníčková K., Bouček P., Bürgelová M., Čertíková-Chábová V., Dusilová Sulková S., Honsová E., Hrušková Z., Jančová E., Lyerová L., Matějovič M., Monhart V., Paříková A., Reiterová J., Rychlík I., Ryšavá R., Vachek J.: Klinická nefrologie. 2. vyd. Praha: Grada Publishing, 2015: 560.

2831. Vokurka S., Jungová A., Jindra P., Vozobulová V., Schutzová M., Pachner M., Lysák D., Mohammadová L., Steinerová K., Hrabětová M.: Udržovací léčba s rituximabem u starších pacientů s Mantle cell lymfomem v první remisi – zkušenost centra. Transfuze a hematologie dnes, 21, 2015: 206–213.

2832. Žourek M., Čechurová D., Kovářová K.: Domácí parenterální výživa v onkologii. Díl 2 – Kdy indikovat domácí paliativní parenterální výživu. Klinická onkologie, 28, 2015: 139–140.

## II. INTERNÍ KLINIKA – SECOND CLINIC OF MEDICINE

1414. Baxa J., Hromádka M., Matoušková T., Suchý D., Ferda J.: T1 mapování a extracelulární objem myokardu u osob s progresivní systémovou sklerózou – předběžné výsledky prospektivní studie. Česká Radiol., 69, 2015: 247–253.

1415. Cífková R., Wohlfahrt P., Bruthans J., Krajčoviechová A., Mayer Jr. O., Vaněk J., Hlinovský D., Kielbergerová L., Lánská V.: Sekundární prevence u nemocných s nejzávažnějšími kardiovaskulárními onemocněními v České republice. Aktuality vnitř. Lék. 2015, 1. vyd. Praha: Axonite, 2015: 33–37.

1416. Cífková R., Wohlfahrt P., Krajčoviechová A., Jozífová M., Mayer Jr. O., Vaněk J., Hlinovský D., Kielbergerová L., Lánská V.: Blood pressure control and risk profile in poststroke survivors: a comparison with the general population. J. Hypertension, 33, 2015: 2107–2114.

1417. Češka R., Štulc T., Křemen J., Kotík L., Malík J., Rosolová H.: Praktické problémy v interně. Interna, 2. vyd. Praha: Triton, 2015: 840–871.

1418. Dvořák P., Lysák D., Vokurka S.: Discontinuation of tyrosine kinase inhibitors in chronic myeloid leukemia patients – worldwide battlefield. Neoplasma, 62, 2015: 167–171.

1419. Dvořák P., Lysák D., Vokurka S., Karas M., Šubrt I.: Allogeneic stem cell transplantation can improve outcome of AML patients without complete cytogenetic response after induction and consolidation treatment. Neoplasma, 62, 2015: 140–145.

1420. Farge D., Trujillo-Santos J., Debourdeau P., Bura-Riviere A., Rodriguez-Beltrán E. M., Nieto J. A., Peris M. L., Zeltser D., Mazzolai L., Hij A., Monreal M., Malý R., Hirmerová J., Tomko T.: Fatal events in cancer patients receiving anticoagulant therapy for venous thromboembolism. Medicine; analytical reviews of general medicine, neurology, psychiatry, dermatology, and pediatries, 94, 2015: nestránkováno.

1421. Filipovský J., Monhart V., Widimský J.: Aktualizované stanovisko České společnosti pro hypertenzi k provádění renálních denervací u rezistentní hypertenze. Arteriální hypertenze – současné klinické trendy XIII, 1. vyd. Praha: Triton, 2015: 97–101.
1422. Filipovský J., Monhart V., Widimský J.: An update of the expert consensus statement of the Czech Hypertension Society on renal denervation in resistant hypertension. Cor Vasa, 57, 2015: e187–e189.
1423. Filipovský J.: Kombinace blokátorů kalciového kanálu a diuretik v léčbě hypertenze. Hypertenze kardiovaskulární prevence, 4, 2015: 10–12.
1424. Fuchsová R., Topolčan O., Windrichová J., Hora M., Dolejšová O., Pecen L., Kasík P., Novák J., Časová M., Šmejkal J.: PHI in the Early Detection of Prostate Cancer. Anticancer Res. 35, 2015: 4855–4857.
1425. Heuschmann P., Kircher J., Nowe T., Dittrich R., Reiner Z., Cífková R., Malojcic B., Mayer Jr. O., Bruthans J., Wloch-Kopec D., Prugger C., Heidrich J., Keil U.: Control of main risk factors after ischaemic stroke across Europe: data from the stroke-specific module of the EUROASPIRE III survey. Europ. J. Preventive Cardiol., 22, 2015: 1354–1362.
1426. Hirmerová J., Suchý D.: Sulodexid a jeho antitrombotický účinek – využití v klinické praxi, kombinace s jinými léky ovlivňujícími hemostázu. Kazuistiky v angiologii, 3, 2015: 14–17.
1427. Hirmerová J.: Kavální filtry v roce 2015 – Komu, kdy a jak? – Editorial. Vnitř. Lék., 61, 2015: 765–766.
1428. Hirmerová J.: Dlouhé sezení – nový a podceňovaný rizikový faktor žilního tromboembolizmu. Interní Med. pro praxi, 17, 2015: 111–113.
1429. Hirmerová J.: Nová antikoagulancia v léčbě žilní tromboembolické nemoci. Medicína pro praxi, 12, 2015: 159–161.
1430. Hirmerová J., Karetová D., Malý R., Musil D., Roztočil K.: Akutní žilní trombóza 2015. Současný stav prevence, diagnostiky a léčby. Doporučený postup České angiologické společnosti ČLS JEP. Interní medicína pro praxi (2015; 16 Suppl. A), Olomouc: SOLEN, 2015: 1–34.
1431. Hromádka M., Dragounová E., Bernat I., Mlíková Seidlerová J., Ošťádal P., Rokyta R.: Do Ionized Calcium and Phosphorus Levels have any Prognostic Value in Patients with ST-Segment Elevation Myocardial Infarction? J. Clin. Exper. Cardiol., 6, 2015: nestránkováno.
1432. Kielbergerová L., Mayer Jr. O., Vaněk J., Bruthans J., Wohlfahrt P., Cífková R.: Quality of Life Predictors in Chronic Stable Post-Stroke Patients and Prognostic Value of SF-36 Score as a Mortality Surrogate. Translational Stroke Research, 6, 2015: 375–383.
1433. Krajčoviechová A., Wohlfahrt P., Mayer Jr. O., Vaněk J., Hájková J., Hlinovsky D., Kvasnička T., Tremblay J., Hamet P., Filipovský J., Kvasnička J., Cífková R.: Tobacco smoking strongly modifies the association of prothrombin G20210A with undetermined stroke: Consecutive survivors and population--based controls. Atherosclerosis, 240, 2015: 446–452.
1434. Kučera R., Topolčan O., Třešková I., Kinkorová J., Windrichová J., Fuchsová R., Svobodová Š., Třeška V., Babuška V., Novák J., Šmejkal J.: Evaluation of IL-2, IL-6, IL-8 and IL-10 in Malignant Melanoma Diagnostics. Anticancer Res., 35, 2015: 3537–3541.
1435. Lopez-Reyes R., Nauffal D., Ballester M., Manuel Martin-Antoran J., Saraiva de Sousa M., Riera-Mestre A., Ruiz-Ruiz J., Fernandez-Capitan C., Uresandi F., Monreal M., Malý R., Hirmerová J.: Venous thromboembolism in patients immobilised at home. Europ. Respir. J., 45, 2015: 1728–1731.
1436. Mahé I., Sterpu R., Bertoletti , López-Jimenéz L., Joan M. M., Trujillo-Santos J., Ballaz A., Hernández Blasco L. M., Marchena P. J., Monreal M., Malý R., Hirmerová J., Kaletová M.: Long-term anticoagulant therapy of patients with venous thromboembolism. What are the practices? PLoS ONE, 10, 2015: nestránkováno.
1437. Malík J., Češka R., Hradec J., Linhart A., Jansa P., Janota T., Kubinyi J., Šimek S., Šimek J., Malíková H., Rosolová H.: Kardiologie. Interna, 2. vyd. Praha: Triton, 2015: 43–144.
1438. Mayer Jr. O., Seidlerová J., Černá V., Kučerová A., Bruthans J., Vágovičová P., Vaněk J., Timoracká K., Wohlfahrt P., Filipovský J., Cífková R., Pešta M.: The DRD2/ANKK1 Taq1A polymorphism is associated with smoking cessation failure in patients with coronary heart disease. Personalized Med., 12, 2015: 463–473.
1439. Mayer O., Mlíková Seidlerová J., Vaněk J., Kielbergerová L., Bruthans J., Filipovský J., Wohlfahrt P., Cífková R., Trefil L., Knapen MH., Drummen NE., Vermeer C.: The association between uncarboxylated matrix Gla protein and lipoprotein-associated phospholipase A(2). Maturitas, 80, 2015: 82–88.

1440. Mayer O., Mlíková Seidlerová J., Bruthans J., Vaněk J., Černá L., Wohlfahrt P., Filipovský J., Cífková R., Windrichová J., Topolčan O.: The predictive potential of asymptomatic mild elevation of cardiac troponin I on mortality risk of stable patients with vascular disease. Clin. Biochem., 48, 2015: 353–357.
1441. Pesavento R., Amitrano M., Trujillo-Santos J., Di Micco P., Mangiacapra S., López-Jiménez L., Falga C., García-Bragado F., Piovella C., Prandoni P., Monreal M., Malý R., Hirmerová J.: Fondaparinux in the initial and long-term treatment of venous thromboembolism. Thrombosis Res., 135, 2015: 311–317.
1442. Pešta M., Kulda V., Ňaršanská A., Fichtl J., Topolčan O.: May CTC technologies promote better cancer management? EPMA J., 6, 2015: nestránkováno.
1443. Rosolová H.: Jak se mění prevence kardiovaskulárních onemocnění? Aktuality z vnitřního lékařství 2015: XXII. kongres České internistické společnosti ČLS JEP, 1. vyd. Praha: Axonite, 2015: 27–31.
1444. Rosolová H.: Arteriální hypertenze a obstrukční spánková apnoe. Hypertenze a kardiovaskulární prevence, 4, 2015: 13–14.
1445. Rosolová H.: Co přináší přehledný článek o důkazech redukce makrovaskulárního rizika u pacientů s aterogenní dyslipidemií? Zpráva o konsenzu expertů o významu kombinované terapie fenofibrátem a statinem. Vnitř. Lék., 61, 2015: 971–975.
1446. Rosolová H.: Komentář k nové analýze studie IMPROVE-IT o dosažení duálních cílových hodnot LDL--cholesterolu a hs-CRP. Farmakoterapie, 2015: 810–812.
1447. Rosolová H.: Komentář ke studii IMPROVE-IT. Farmakoterapie, 11, 2015: 47–48.
1448. Rosolová H.: Metabolický, respektive kardiometabolický syndrom. Interní Med. pro praxi, 17, 2015: 61–62.
1449. Rosolová H.: Současné možnosti léčby dyslipidemie u pacientů s kardiometabolickým syndromem. Farmakoterapie, 2015: 518–522.
1450. Rosolová H.: Postavení fibrátů v současné léčbě dyslipidémií. Medicína po promoci, 16, 2015: 241–244.
1451. Rosolová H.: Preventivní kardiologie v posledních 25 letech. Plzeň. lék. Sborn., 2014, 2015: 129–135.
1452. Rosolová H.: Moderní trendy v léčbě hypertenze. Acta medicinae, 4, 2015: 33–34.
1453. Rosolová H.: Diuretika v léčbě arteriální hypertenze. Acta medicinae, 2015: 35–36.
1454. Rosolová H.: Mohou zvyšovat plasty v našem životním prostředí kardiometabolické riziko? Arteriální hypertenze – současné klinické trendy XIII, 1. vyd. Praha: Triton, 2015: 31–37.
1455. Rosolová H.: Individuální přístup v léčbě dyslipidemií. Remedia, 25, 2015: 110–113.
1456. Seidlerová J., Filipovský J., Mayer O., Kučerová A., Pešta M.: Association between endothelial NO synthase polymorphisms and arterial properties in the general population. Nitric Oxide – Biol. Chem., 44, 2015: 47–51.
1457. Svoboda T., Vokurka S.: Postižení dutiny ústní a orofaryngu po radioterapii. Onkologická revue speciál, 1. vyd. Praha: Current Media, 2015: 12–18.
1458. Takács L., Mlíková Seidlerová J., Smolík F., Horáková Hoskovcová S., Antonín P., Vařáková J., Valová A., Svoboda T., Dočkalová J.: Spokojenost žen s perinatální péčí v Kraji Vysočina za období říjen 2013 až září 2014. Česká Gynekol., 80, 2015: 426–435.
1459. Takács L., Mlíková Seidlerová J., Šulová L., Horáková Hoskovcová S.: Social psychological predictors of satisfaction with intrapartum and postpartum care – what matters to women in Czech maternity hospitals? Open Medicine, 10, 2015: 119–127.
1460. Trujillo-Santos J., Lozano F., Lorente MA., Adarraga D., Hirmerová J., Del Toro J., Mazzolai L., Barillari G., Barron M., Monreal M.: A prognostic score to identify low-risk outpatients with acute deep vein thrombosis in the lower limbs. Amer. J. Med., 128, 2015: 9–15.
1461. Vágovičová P., Mlíková Seidlerová J., Mayer Jr. O., Wohlfahrt P., Cífková R., Filipovský J.: Differential effect of metabolic syndrome on various parameters of arterial stiffness. Blood Pressure, 24, 2015: 206–211.
1462. Vokurka S., Hrušák D., Svoboda T.: Péče o dutinu ústní u onkologických pacientů. 1. vyd. Praha: Dialog Jessenius o.p.s., 2015: 15.
1463. Vokurka S.: Reakce štěpu proti hostiteli (GVHD) v dutině ústní. Onkologická revue speciál, 1. vyd. Praha: Current Media, 2015: 19–23.
1464. Vokurka S.: Postižení dutiny ústní po chemoterapii a inhibitorech mTOR. Onkologická revue speciál, 1. vyd. Praha: Current Media, 2015: 5–11.

1465. Vokurka S.: Mukositida dutiny ústní u pacientů s onkologickou léčbou. Remedia, 25, 2015: 39–42.
1466. Vokurka S.: Doporučení k předcházení a léčbě aftózní stomatitidy v souvislosti s užíváním everolimu (Afinitor) v kombinaci s exemestanem v léčbě HR /HER2- pokročilého karcinomu prsu (jiný výsledek), 2015.
1467. Vokurka S., Hrušák D., Svoboda T.: Průvodce postižením dutiny ústní při onkologické léčbě. 1. vyd. Praha: Dialog Jessenius o.p.s., 2015: 17.
1468. Vokurka S., Jungová A., Jindra P., Vozobulová V., Schutzová M., Pachner M., Lysák D., Mohammadová L., Steinerová K., Hrabětová M.: Udržovací léčba s rituximabem u starších pacientů s Mantle cell lymfomem v první remisi – zkušenost centra. Transfuze hematologie dnes, 21, 2015: 206–213.
1469. Vyskočil V., Koudela K., Pavelka T., Štajdlová K., Suchý D.: Incidentally diagnosed melorheostosis of upper limb: case report. BMC Musculoskeletal Disorders, 16, 2015: nestránkováno.
1470. Vyskočilová J., Štauberová M., Kemlink D., Lněnička J., Šonka K.: Domácí neinvazivní ventilační podpora. Acta medicinae, 4, 2015: 24–29.
1471. Wohlfahrt P., Krajčoviechová A., Jozifova M., Mayer O., Vaněk J., Filipovský J., Cífková R.: Low blood pressure during the acute period of ischemic stroke is associated with decreased survival. J. Hypertension, 33, 2015: 339–345.
1472. Wohlfahrt P., Lopez-Jimenez F., Krajčoviechová A., Jozifova M., Mayer O., Vaněk J., Filipovský J., Llano E., Cífková R.: The Obesity Paradox and Survivors of Ischemic Stroke. Journal of Stroke Cerebrovasc. Dis., 24, 2015: 1443–1450.
1473. Zelinka T., Widimský J., Ceral J., Filipovský J.: Jak postupovat při podezření na sekundární arteriální hypertenzi. Hypertenze a kardiovaskulární prevence, 4, 2015: 34–38.

DERMATOVENEROLOGICKÁ KLINIKA – CLINIC OF DERMATOVENEROLOGY

724. Arenberger P., Cetkovská P., Kojanová M.: Biologická léčba psoriázy. Acta medicinae, 4, 2015: 44–49.
725. Bachelez H., Van de Kerkhof P. C. M., Strohal R., Kubanov A., Valenzuela F., Lee J., Yakusevich V., Chimenti S., Papacharalambous J., Proulx J., Gupta P., Tan H., Tawadrous M., Valdez H., Wolk R., Pizinger K., Horažďovský J., Filipovská O., Ettler K., Arenberger P.: Tofacitinib versus etanercept or placebo in moderate-to-severe chronic plaque psoriasis: a phase 3 randomised non-inferiority trial. Lancet, 386, 2015: 552–561.
726. Cetkovská P.: Zvýšená pravděpodobnost výskytu metabolického syndromu u psoriázy: Populační studie rozdílů podle věku a pohlaví. Brit. J. Dermatol. – české vydání, 3, 2015: 44–52.
727. Cetkovská P., Lomicová I., Mukenšnabl P., Kroes ACM.: Anti-tumour necrosis factor treatment of severe psoriasis complicated by Epstein-Barr Virus hepatitis and subsequently by chronic hepatitis. Dermatologic Therapy, 28, 2015: 369–372.
728. Cetkovská P.: Ultrasonografie Achillovy šlachy může u pacientů s kožní psoriázou detekovat časné známky psoriatické artropatie. Brit. J. Dermatol. – české vydání, 3, 2015: 26–28.
729. Cetkovská P.: Bezpečnost biologické terapie psoriázy: Účinek na schopnosti a výsledky reprodukce mužů a žen. Brit. J. Dermatol. – české vydání, 3, 2015: 29–35.
730. Cetkovská P.: Porovnávání léčebných cílů pro psoriázu s léčebnými rozhodnutími v každodenní praxi: Výsledky z prospektivní skupiny pacientů s psoriázou léčených biologiky: BioCAPTURE. Brit. J. Dermatol. – české vydání, 3, 2015: 4–10.
731. Cetkovská P.: Kombinace biologické léčby s jinými systémovými léčebnými postupy při psoriáze – doporučení Medical Board of the National Psoriasis Foundation. Farmakoterapie, 2015, 2015: 543–546.
732. Cetkovská P.: Únava při psoriáze: Jev, který je potřeba zkoumat. Brit. J. Dermatol. – české vydání, 3, 2015: 64–71.
733. Cetkovská P.: IgG4 – kožní nemoci. Brit. J. Dermatol. – české vydání, 3, 2015: 17–25.
734. Cetkovská P., Benáková N.: Autoinflamatorní syndromy s kožními projevy. Česko-slov. Dermatol., 90, 2015: 144–155.
735. Cetkovská P.: Postižení nehtů jako předurčující znak současné psoriatické artritidy u pacientů s psoriázou. Brit. J. Dermatol. – české vydání, 3, 2015: 11–16.

736. Cetkovská P.: Léčebné postupy při bulózním pemfigoidu: Konsenzus Evropského dermatologického fóra ve spolupráci s Evropskou akademií dermatologie a venerologie. Brit. J. Dermatol. – české vydání, 3, 2015: 53–63.
737. Drlík L., Paťavová V., Pock L., Fikrle T., Pizinger K.: Miniaturní melanomy. Česko-slov. Dermatol., 90, 2015: 68–74.
738. Fikrle T., Pizinger K.: Regression of seborrheic keratosis in a dermoscopic follow-up series. J. Amer. Acad. Dermatol., 72, 2015, Suppl. 1: 66–67.
739. Fikrle T., Lomicová I., Szakos H., Pizinger K.: Anogenital granulomatosis: report of two cases. Clin. Exper. Dermatol., 40, 2015: 149–151.
740. Kemeny L., Amaya M., Cetkovská P., Rajatanavim N., Lee W., Szumski A., Marshall L., Mahgoub E.Y., Aldinc E.: Effect of etanercept therapy on psoriasis symptoms in patients from Latin America, Central Europe, and Asia: a subset analysis of the PRISTINE trial. BMC Dermatol., 15, 2015: 1–8.
741. Kylarová M., Duranovič A., Cetkovská P.: Lymfedémy penisu při střevním zánětlivém onemocnění. Česko-slov. Dermatol., 90, 2015: 59–64.
742. Liška M., Gutová V., Panzner P., Brodská P.: The clinical relevance of various hypersensitivity tests in patients with atopic dermatitis as assessed by their history, SCORAD changes, and number of days with need of anti-inflammatory treatment. Pediat., Allergy, Immunol. Pulmonol., 28, 2015: 87–91.
743. Novák M.: Profesionální mykóza v obličeji. Prakt. Lék., 95, 2015: 180–182.
744. Panzner P., Malkusová I., Vachová M., Liška M., Brodská P., Růžičková Kirchnerová O., Malý M.: Bronchial inflammation in seasonal allergic rhinitis with or without asthma in relation to natural exposure to pollen allergens. Allergol. Immunopathol., 43, 2015: 3–9.
745. Pizinger K., Fikrle T., Divišová B., Kofroňová M.: Léčba recidivujícího bazaliomu vismodegibem. Česko-slov. Dermatol., 90, 2015: 56–58.
746. Slouka D., Levý M., Rusňák Š., Fikrle T., Poleník P., Vodička J., Šmíd D., Novák P., Moláček J., Eret V., Stránský P., Dolejšová O., Hora M., Navrátil L., Dylevský I., Landsmanová J., Novotný Z., Vašáková M., Frei J., Kott J.: Lasery při výkonech v ambulantní a klinické praxi. 1. vyd. Plzeň: Euroverlag, Plzeň, 2015: 141.

DĚTSKÁ KLINIKA – CLINIC OF PEDIATRICS

709. Cvalínová D., Schwarzová V., Sládková E., Pizingerová K., Amblerová V., Jaklová R., Tupý R., Hořák P., Sýkora J.: Pes cavus. Pediatrie pro praxi, 16, 2015: 54–55.
710. Dvořák P., Vohradská P., Votava T., Doležalová L., Smíšek P., Černá Z., Šubrt I.: Postavení cytogenetického vyšetření v současném managementu léčby dětské akutní lymfoblastické leukemie. Onkologie, 9, 2015: 38–42.
711. Hrdlička R., Fremuth J., Kobr J., Pizingerová K., Šašek L.: Tonutí ve fekální jímce. Pediatrie pro praxi, 16, 2015: 259–261.
712. Jehlička P., Huml M., Lád V.: Poruchy rytmu v dětském věku. Vox pediatriae, 15, 2015: 27–29.
713. Jehlička P., Lád V., Huml M.: Péče o děti se srdeční vadou v ordinaci PLDD. Vox pediatriae, 15, 2015: 23–25.
714. Kobr J., Fremuth J., Šašek L., Hrdlička R., Racek J., Pizingerová K.: Hemodynamic changes in children with hypercapnic respiratory failure during respiratory syncytial virus infection. Plzeň. lék. Sborn., 2014, 2015: 9–19.
715. Kobr J., Fremuth J., Šašek L., Jehlička P., Hrdlička R., Racek J., Hes O., Koppl J., Pizingerová K.: Reduction of renal function during mechanical ventilation of healthy lungs in an animal biomodel. Bratisl. lek. Listy, 116, 2015: 25–29.
716. Kubačková D., Nosek J., Třeška V., Vacek V., Pizingerová K.: Střevní volvulus způsobený požitím magnetických kuliček: neočekávané riziko u dětí. Rozhl. Chir., 94, 2015: 204–206.
717. Masopustová A., Jehlička P., Sýkora J., Huml M., Schwarz J., Trefil L.: Endoteliální dysfunkce u dětí s Crohnovou chorobou – kombinovaný diagnostický přístup. Česko-slov. Pediat., 70, 2015: 3–8.

718. Pomahačová R., Sýkora J., Paterová P., Fiklík K., Schwarz J., Lád V., Skalická E., Černá Z., Zamboryová J.: Sdružená autoimunitní onemocnění v dětském věku. Pediatrie pro praxi, 16, 2015: 78–81.
719. Pomahačová R., Paterová P., Zamboryová J.: Hypoglykémie jako příčina poruchy vědomí u patnáctileté dívky. Vox pediatriae, 15, 2015: 21–22.
720. Pomahačová R.: Cushingův syndrom v dětském věku. Česko-Slov. Pediat., 70, 2015: 190–192.
721. Pomahačová R.: Současný stav léčby poruch růstu. Plzeň. lék. Sborn., 2014, 2015: 107–111.
722. Pošta P., Andrle P., Schwarz J.: Dentoalveolární chirurgie. Lékařská komora stomatologů, 25, 2015: 257–260.
723. Růžek D., Danielová V., Daniel M., Chmelík V., Chrdle A., Pazdiora P., Prymula R., Salát J., Sýkora J., Žampachová E.: Klíšťová encefalitida. 1. vyd. Praha: Grada Publishing, 2015: 196.
724. Simulíková L.: Specifika hodnocení a zajištění kriticky nemocného dítěte. Pediatrie pro praxi, 16, 2015: 127–129.
725. Stožický F.: Kardiometabolický syndrom dětí. Vox pediatriae, 15, 2015: 18–22.
726. Zdráhalová K., Štěrba J., Domanský J., Blažek B., Ptoszková H., Mihál V., Novák Z., Hak J., Procházková D., Černá Z., Timr P., Jabali Y., Sedláček P., Smíšek P., Zemanová Z., Jarošová M., Houdková A., Mejstříková E., Hrušák O., Zuna J., Janotová I., Trka J., Starý J.: Šance na vyléčení dětí s akutní lymfoblastickou leukémií stoupla v České republice v 21. století na 90 % – výsledky studie ALL IC-BFM 2002. Čas. Lék. čes., 154, 2015: 79–89.

GYNEKOLOGICKO-PORODNICKÁ KLINIKA – CLINIC OF OBSTETRICS AND GYNECOLOGY

1335. Artenjak A., Locatelli I., Brelih H., Simonič D., Ulčová-Gallová Z., Swadzba J., Musial J., Iwaniec T., Stojanovich L., Conti F., Valesini G., Avčin T., Cohen Tervaert J., Shoenfeld Y., Blank M., Ambrožič A., Sodin-Semrl S., Božič B., Čučnik S.: Immunoreactivity and avidity of IgG anti-beta 2-glycoprotein I antibodies from patients with autoimmune diseases to different peptide clusters of beta 2-glycoprotein. Immunol. Res., 61, 2015: 35–44.
1336. Babčová K., Ulčová-Gallová Z., Rumpík D., Mičanová Z., Bibková K.: Inhibin A and B levels in serum and follicular fluids of women with various reproductive failures undergoing *in vitro* fertilization. Ginekol. Polska, 86, 2015: 726–730.
1337. Bartáková A., Presl J., Vlasák P., Novotný Z., Bouda J.: Nádorové kmenové buňky – možnost cílené terapie karcinomu ovaria? Plzeň. lék. Sborník, 2014, 2015: 63–66.
1338. Brázdová A., Senechal H., Peltre G., Zídková J., Ulčová-Gallová Z., Kaveri S., Poncet P.: Immunodominant Semen Proteins III: IgG1 and IgG4 Linkage in Female Immune Infertility. Jordan J. Biol. Sci., 8, 2015: 17–21.
1339. Čásová M., Kučera R., Svobodová Š., Presl J., Topolčan O., Novotný Z., Windrichová J., Fuchsová R., Betincová L.: HE4 in comparison with other biomarkers in ovarian cancer diagnostics. Plzeň. lék. Sborn., 2014, 2015: 21–26.
1340. Čechurová D., Krčma M., Jankovec Z., Dort J., Turek J., Lacigová S., Rušavý Z.: Zlepšil se osud gravidit žen s pregestačním diabetes mellitus za deset let? Prakt. Gynekol., 19, 2015: 111–115.
1341. Čechurová D., Krčma M., Jankovec Z., Dort J., Turek J., Lacigová S., Rušavý Z.: Zlepšil se osud gravidit žen s pregestačním diabetes mellitus za deset let? Vnitř. Lék., 61, 2015: 101–105.
1342. Černá M., Novák P., Třeška V., Mukenšnabl P., Hudec A.: Endometrióza apendixu s projevy akutní apendicitidy – kazuistika. Rozhl. Chir., 94, 2015: 211–215.
1343. Fait T., Hudeček R., Kopecký P., Ožana M., Kudělka H., Tomeš P., Kříž R., Dvořák V., Nový J.: Diagnostika a léčba děložních myomů v ambulantní gynekologické péči. Česká Gynekol., 80, 2015: 309–312.
1344. Fait T., Hudeček R., Kopecký P., Ožana M., Kudělka H., Tomeš P., Kříž R., Dvořák V., Nový J.: Doporučený postup pro „Diagnostiku a léčbu děložních myomů v ambulantní gynekologické péči“ schválené výborem ČGPS ČLS JEP. Prakt. Gynekol., 19, 2015: 238–240.
1345. Hruban L., Spilka J., Chudáček V., Janků P., Huptych M., Burša M., Hudec A., Kacerovský M., Koucký M., Procházka M., Korečko V., Seget‘a J., Šimetka O., Měchurová A., Lhotská L.: Agreement on

intrapartum cardiotocogram recordings between expert obstetricians. J. Evaluation Clin. Pract., 21, 2015: 694–702.
1346. Kapoun M., Bouda J., Presl J., Vlasák P., Slunéčko R.: Agresivní malobuněčný karcinom ovaria hyperkalcemického typu, chirurgická a onkologická léčba: kazuistika. Česká Gynekol., 80, 2015: 218–221.
1347. Králíčková M., Vetvicka V.: Immunological aspects of endometriosis: a review. Annals Translational Med., 3, 2015: 1–5.
1348. Kučera R., Ulčová-Gallová Z.: Srovnání kitu ELISA AMH Gen II a chemiluminiscenční soupravy ACCESS AMH pro analyzátory UniCel Dxl. *In vitro* Diagnostika, 2015: 8.
1349. Landsmanová J.: Očkování v graviditě (e-learning), 2015.
1350. Landsmanová J.: Těhotenství a chlopenní vady (e-learning), 2015.
1351. Martínek P., Grossmann P., Hes O., Bouda J., Eret V., Frizzell N., Gill AJ., Ondič O.: Genetic testing of leiomyoma tissue in women younger than 30 years old might provide an effective screening approach for the hereditary leiomyomatosis and renal cell cancer syndrome (HLRCC). Virchows Arch., 2015, 467: 185–191.
1352. Rušavý Z., Pítrová B., Korečko V., Kališ V.: Changes in capillary diameters in pregnancy-induced hypertension. Hypertension in Pregnancy, 34, 2015: 307–313.
1353. Rušavý Z., Bombieri L., Freeman R.: Procidentia in pregnancy: a systematic review and recommendations for practice. Internat. Urogynecol. J., 26, 2015: 1103–1109.
1354. Slouka D., Levý M., Rusňák Š., Fikrle T., Poleník P., Vodička J., Šmíd D., Novák P., Moláček J., Eret V., Stránský P., Dolejšová O., Hora M., Navrátil L., Dylevský I., Landsmanová J., Novotný Z., Vašáková M., Frei J., Kott J.: Lasery při výkonech v ambulantní a klinické praxi. 1. vyd. Plzeň: Euroverlag, Plzeň, 2015: 141.
1355. Smažinka M., Švabík K., Hubka P., El Haddad R., Mašata J.: Porovnání kvality života pacientek léčených pro stresovou inkontinenci moči operačními přístupy AJUST a TVT-O – tříměsíční výsledky randomizované studie. Česká Gynekol., 80, 2015: 196–203.
1356. Šubrt I., Presl J., Svoboda T.: Možnosti a následné souvislosti vyplývající z genetického testování pacientek s vysokým rizikem vzniku karcinomu prsu a ovaria vlivem mutace BRCA1 a BRCA2. Onkologie, 9, 2015: 58–63.
1357. Ulčová-Gallová Z., Bibková K., Mičanová Z., Lošan P., Babčová K.: Possible Effect of Extended Use of Hormonal Contraception on Increased Levels of Antiphospholipid Antibodies in Infertile Women. Geburtshilfe Frauenheilk., 75, 2015: 251–254.
1358. Ulčová-Gallová Z.: Příčiny ženské neplodnosti. Rodinné listy, 4, 2015: 42–44.
1359. Ulčová-Gallová Z.: The role of antiphospholipid antibodies (aPls) in infertile women: the long-lasting experience. Reproductive Med. Biol., 14, 2015: 49–55.
1360. Ulčová-Gallová Z.: Problémy s početím. Rodinné listy, 4, 2015, č. 5: 33–34.
1361. Ulčová-Gallová Z.: Smím prosit? Jaroslav Šterzl a Ctirad John, 1. vyd. Praha: Academia, 2015: 6–7.
1362. Ulčová-Gallová Z., Pěknicová J.: Současné poznatky z XX. sympozia imunologie reprodukce a biologie s mezinárodní účastí. Česká Gynekol., 80, 2015: 84–86.
1363. Václavíková R., Elsnerová K., Mohelníková-Duchoňová B., Bartáková A., Rob L., Škapa P., Hruda M., Bouda J., Vodička P., Souček P.: Markery progrese a vzniku metastáz u ovariálního karcinomu sledované na základě genových expresních profilů. Plzeň. lék. Sborn., 2015, 2015: 39–55.
1364. Vlasák P., Presl J., Bouda J., Bartáková A., Novotný Z., Topolčan O.: Předoperační diagnostika ovariálních nádorů a management pacientek s primárně inoperabilním maligním nádorem vaječníku. Plzeň. lék. Sborn., 80, 2014: 67–80.

1469. Baxa J., Hromádka M., Šedivý J., Štěpánková L., Moláček J., Schmidt B., Flohr T., Ferda J.: Regadenoson-Stress Dynamic Myocardial Perfusion Improves Diagnostic Performance of CT Angiography in Assessment of Intermediate Coronary Artery Stenosis in Asymptomatic Patients. BioMed Res. Internat., 2015: 1–7.
1470. Brož J., Brabec M., Janíčková Žďárská D.: Strach z odebrání řidičského průkazu negativně ovlivňuje rozhodnutí o přiznání těžké hypoglykemie lékaři. Kazuistiky v diabetologii, 13, 2015: 28–29.
1471. Brůha J., Vyčítal O., Tonar Z., Mírka H., Haidingerová L., Beneš J., Pálek R., Skála M., Třeška V., Liška V.: Monoclonal Antibody Against Transforming Growth Factor Beta 1 Does Not Influence Liver Regeneration After Resection in Large Animal Experiments. In Vivo, 29, 2015: 327–340.
1472. Černá M., Zedníková I., Ňaršanská A., Svoboda T., Hes O., Záhlava J., Hlaváčková M.: Vynechání disekce axily u karcinomu prsu při pozitivní sentinelové uzlině – pilotní studie. Rozhl. Chir., 94, 2015: 117–125.
1473. Černá M., Třeška V., Krčma M., Daum O., Šlauf F.: Arteriovenous malformation of the thyroid gland as a very rare cause of mechanical neck syndrome: a case report. J. Med. Case Reports, 9, 2015: nestránkováno.
1474. Černá M., Novák P., Třeška V., Mukenšnabl P., Hudec A.: Endometrióza apendixu s projevy akutní apendicitidy – kazuistika. Rozhl. Chir., 94, 2015: 211–215.
1475. Čertík B., Třeška V., Moláček J., Šulc R.: How to proceed in the case of a tumour thrombus in the inferior vena cava with renal cell carcinoma. Cor et Vasa, 57, 2015: e95–e100.
1476. Dubová M., Šedivcová M., Michal M., Kokošková B., Ryška A., Šmíd D., Daum O.: Utility of immunohistochemical investigation of SDHB and molecular genetic analysis of SDH genes in the differential diagnosis of mesenchymal tumors of GIT. Histol. Histopathol., 30, 2015: 223–232.
1477. Ferda J., Ferdová E., Baxa J., Kreuzberg B., Daum O., Třeška V., Skalický T.: The Role of 18F-FDG Accumulation and Arterial Enhancement as Biomarkers in the Assessment of Typing, Grading and Staging of Hepatocellular Carcinoma Using 18F-FDG-PET/CT with Integrated Dual-phase CT Angiography. Anticancer Res., 35, 2015: 2241–2246.
1478. Ferda J., Kastner J., Tupý R., Zedníková I., Ňaršanská A., Hes O.: Multiparametrické zobrazení karcinomu prsu na tříteslové magnetické rezonanci. Česká Radiol., 69, 2015: 9–19.
1479. Ferdová E., Ferda J., Malán A., Zedníková I., Ňaršanská A., Hes O.: Předoperační hodnocení n-stagingu karcinomu prsu pomocí 18F-FDG-PET/CT. Česká Radiol., 69, 2015: 27–31.
1480. Fiala O., Fínek J., Büchler T., Matějka V. M., Holubec L., Kulhánková J., Bortlíček Z., Liška V., Topolčan O.: The Association of Serum Carcinoembryonic Antigen, Carbohydrate Antigen 19-9, Thymidine Kinase, and Tissue Polypeptide Specific Antigen with Outcomes of Patients with Metastatic Colorectal Cancer Treated with Bevacizumab: a Retrospective Study. Targeted Oncol., 10, 2015: 549–555.
1481. Fichtl J., Třeška V., Vodička J., Skalický T., Sutnar A., Šmíd D.: Současná léčba pyogenního abscesu jater – zkušenosti Chirurgické kliniky FN Plzeň. Prakt. Lék., 95, 2015: 12–15.
1482. Holubec L., Liška V., Fínek J.: Význam časné nádorové regrese a hloubky léčebné odpovědi při hodnocení účinnosti systémové léčby metastazujícího kolorektálního karcinomu. Klin. Onkol., 28, 2015: 89–93.
1483. Houdek K., Třeška V., Čertík B., Mírka H., Korčáková E., Moláček J., Šulc R., Čechura M.: Initial experience of follow up of patients after the endovascular treatment of abdominal aortic aneurysms using contrast-enhanced ultrasound. Cor et Vasa, 57, 2015: e121–e126.
1484. Korčáková E., Mírka H., Skalický T., Třeška V., Liška V., Baxa J., Ferdová E., Nováková M., Skála V.: Role peroperační ultrasonografie v léčbě jaterních metastáz kolorektálního karcinomu – srovnání s výsledky předoperačních zobrazovacích vyšetření. Česká Radiol., 69, 2015: 37–41.
1485. Korčáková E., Mírka H., Kastner J., Novák P., Svoboda T., Daum O.: Hodnocení léčebné odpovědi karcinomu rekta na neoadjuvantní léčbu pomocí multiparametrického MR zobrazení na 3T přístroji. Česká Radiol., 69, 2015: 165–173.
1486. Korčáková E., Mírka H., Třeška V., Skalický T., Šlauf F., Chudáček Z., Hadravská Š.: Cholangiogenní karcinom jako pozdní komplikace po resekci vrozené cysty žlučových cest. Česká Radiol., 69, 2015: 174–180.

1487. Kubačková D., Nosek J., Třeška V., Vacek V., Pizingerová K.: Střevní volvulus způsobený požitím magnetických kuliček: neočekávané riziko u dětí. Rozhl. Chir., 94, 2015: 204–206.
1488. Kučera R., Topolčan O., Třešková I., Kinkorová J., Windrichová J., Fuchsová R., Svobodová Š., Třeška V., Babuška V., Novák J., Šmejkal J.: Evaluation of IL-2, IL-6, IL-8 and IL-10 in Malignant Melanoma Diagnostics. Anticancer Res., 35, 2015: 3537–3541.
1489. Lumsden A. B., Morrissey N. J., Staffa R., Lindner J., Janoušek L., Třeška V., Štádler P., Moursi M., Storck M., Johansen K.: Randomized controlled trial comparing the safety and efficacy between the FUSION BIOLINE heparin-coated vascular graft and the standard expanded polytetrafluoroethylene graft for femoropopliteal bypass. J. Vasc. Surg., 61, 2015: e703–e712.
1490. Moláček J., Třeška V., Čertík B., Baxa J., Houdek K., Opatrný V.: An aortoenteric and a graft-enteric fistulae – A severe acute abdominal event. Cor et Vasa, 57, 2015: e108–e114.
1491. Mraček J., Hommerová J., Mork J., Richtr P., Přibáň V.: Complications of cranioplasty using a bone flap sterilised by autoclaving following decompressive craniectomy. Acta Neurochir., 157, 2015: 501–506.
1492. Pecková K., Martínek P., Sperga M., Montiel DP., Daum O., Rotterová P., Kalusová K., Hora M., Pivovarčíková K., Rychlý B., Vranić S., Davidson W., Vodička J., Dubová M., Michal M., Hes O.: Mucinous spindle and tubular renal cell carcinoma: analysis of chromosomal aberration pattern of low-grade, high--grade, and overlapping morphologic variant with papillary renal cell carcinoma. Annals Diagnostic Pathol., 19, 2015: 226–231.
1493. Pesavento R., Amitrano M., Trujillo-Santos J., Di Micco P., Mangiacapra S., López-Jiménez L., Falga C., García-Bragado F., Piovella C., Prandoni P., Monreal M., Malý R., Hirmerová J.: Fondaparinux in the initial and long-term treatment of venous thromboembolism. Thrombosis Res., 135, 2015: 311–317.
1494. Pešta M., Kulda V., Ňaršanská A., Fichtl J., Topolčan O.: May CTC technologies promote better cancer management? EPMA J., 6, 2015.
1495. Rupert K., Třeška V.: Maligní mezoteliom v peritoneální dutině – kazuistika. Rozhl. Chir., 94, 2015: 166–169.
1496. Skalický T.: NPB náhlé příhody břišní (e-learning), 2015.
1497. Slouka D., Levý M., Rusňák Š., Fikrle T., Poleník P., Vodička J., Šmíd D., Novák P., Moláček J., Eret V., Stránský P., Dolejšová O., Hora M., Navrátil L., Dylevský I., Landsmanová J., Novotný Z., Vašáková M., Frei J., Kott J.: Lasery při výkonech v ambulantní a klinické praxi. 1. vyd. Plzeň: Euroverlag, Plzeň, 2015: 141.
1498. Slouka D., Poleník P., Šmíd D., Hes O., Boudová L., Erfremová Y., Kučera R., Hošek P., Slípka J.: Infračervené lasery versus klasická technika při tonzilektomii. Otorinolaryngol. Foniatrie, 64, 2015: 196–200.
1499. Slyšková J., Cordero F., Pardini B., Korenková V., Vymetálková V., Bielik Ľ., Vodičková L., Pitule P., Liška V., Matějka V., Levý M., Büchler T., Kubista M., Naccarati A., Vodička P.: Post-treatment recovery of suboptimal DNA repair capacity and gene expression levels in colorectal cancer patients. Molec. Carcinogenesis, 54, 2015: 769–778.
1500. Svobodová M., Jiřík M., Včelák P., Lukeš V., Ryba T., Hošek P., Bajcurová K., Ludvík J., Mírka H., Tonar Z., Třeška V., Liška V.: Software LISA – virtuální resekce jater pro urychlení a usnadnění předoperačního plánování. Rozhl. Chir., 94, 2015: 485–490.
1501. Šafránek J., Geiger J., Veselý V., Kubačková D., Šmíd D.: Operace žaludku v současnosti. Prakt. Lék., 95, 2015: 249–252.
1502. Šafránek J., Brůha J., Doležal J., Fichtl J.: Morgagniho kýla. Kazuistiky v alergologii, pneumologii a ORL, 12, 2015: 7–9.
1503. Šafránek J., Špidlen V., Šimánek V., Vodička J., Široký J., Doležal J., Šmíd D.: Zlomeniny sterna, operační léčba. Acta Chir. Orthopaed. Traumatol. Čechoslovaca, 82, 2015: 76–79.
1504. Škorpil J., Paraforos A., Manďák J., Cohn WE., Hájek T., Friedrich I.: Effective and rapid sealing of coronary, aortic and atrial suture lines. Interactive Cardiovasc. Thoracic Surg., 20, 2015: 720–724.
1505. Šmíd D., Skalický T., Doležal J., Kubačková D., Fichtl J.: Surgical treatment of gastric cancer. Bratisl. lek. Listy, 116, 2015: 666–670.
1506. Šmíd D., Novák P., Fichtl J., Slouka D.: Využití vlhké terapie při řešení komplikace kolostomie. Léčba ran, 2, 2015: 20–22.

1507. Špišáková M., Kučera R., Topolčan O., Šafanda M., Slouka D., Kinkorová J., Třeška V.: Využití solubilních cytokeratinových fragmentů v diagnostice jaterních metastáz. Klin. Biochem. Metab., 23, 2015: 95–99.
1508. Tonar Z., Kubíková T., Prior C., Demjen E., Liška V., Králíčková M., Witter K.: Segmental and age differences in the elastin network, collagen, and smooth muscle phenotype in the tunica media of the porcine aorta. Annals Anatomy, 201, 2015: 79–90.
1509. Třeška V.: České chirurgické kongresy. Rozhledy v chirurgii, 94, 2015: 347–348.
1510. Třeška V., Černá M., Třešková I., Kydlíček T.: Prognostic factors of breast cancer liver metastasis surgery. Arch. Med. Sci., 11, 2015: 683–685.
1511. Vodička J., Ferda J., Fiala P., Geiger J., Hájek T., Havel D., Hrabě V., Chytra I., Kolařík J., Lischke R., Pazdro A., Schützner J., Slouka D., Šimánek V., Štengl M., Švíglerová J., Valenta J.: Traumatologie hrudníku. 1. vyd. Praha: Galén, 2015: 241.
1512. Wendsche P., Veselý R., Brychta P., Douša P., Drábková J., Dráč P., Dvořák Z., Džupa V., Edelmann K., Filipinský J., Hart R., Havránek P., Hrbek J., Ječmínek V., Juráň V., Kelbl M., Kepák J., Kloub M., Kočiš J., Krawczyk P., Krbec M., Křivohlávek M., Malkus T., Mašán J., Neklapilová V., Obruba P., Palička V., Paša L., Pešl T., Pokorný V., Procházka V., Skála-Rosenbaum J., Smrčka M., Suchomel R., Sutorý M., Svoboda P., Šimánek V., Veselý J., Vrastyák J., Vyhnánek F., Zemanová V.: Traumatologie. 1. vyd. Praha: Galén, 2015: 344.
1513. Zedníková I., Černá M., Ňaršanská A., Svoboda T., Hes O.: Nový pohled na opakované chirurgické výkony u karcinomu prsu se zaměřením na pozitivitu resekčních okrajů. Onkologie, 9, 2015: 67–69.
1514. Zedníková I., Černá M., Hlaváčková M., Hes O.: Fyloidní nádory prsu. Rozhl. Chir., 94, 2015: 4–7.
1515. Zeithaml J., Třeška V., Moláček J., Heidenreich F.: Cysta ductus choledochus. Rozhl. Chir., 94, 2015: 379–382.

## INFEKČNÍ KLINIKA – CLINIC OF INFECTIOUS DISEASES

570. Grint D., Peters L., Rockstroh J. K., Rakmanova A., Trofimova T., Lacombe K., Karpov I., Galli M., Domingo P., Kirk O., Lundgren J. D., Mocroft A., Machala L., Jilich D., Sedláček D.: Liver-related death among HIV/hepatitis C virus-co-infected individuals: Implications for the era of directly acting antivirals. AIDS, 29, 2015: 1205–1215.
571. Hájek M., Bohoněk M., Dobeš D., Drlík M., Chudáček Z., Kasal E., Míčová J., Pavlíček J., Roubal J., Sedláček D., Šrogl J., Petříková E., Vlachovský M., Vokurková J.: Chirurgie v extrémních podmínkách. 1. vyd. Praha: Grada Publishing, 2015: 576.
572. Rainetová P., Jiřincová H., Musílek M., Nováková L., Vodičková I., Štruncová V., Švecová M., Pazdiora P., Piskunová N., Trubač P., Zajíc T., Havlíčková M.: Sekvenace enterovirů jako nový přístup k laboratorní diagnostice pro klinické i epidemiologické účely. Epidemiol., Mikrobiol., Imunol., 64, 2015: 102–106.

## ANESTEZIOLOGICKO-RESUSCITAČNÍ KLINIKA – CLINIC OF ANESTESIOLOGY AND RESUSCITATION

334. Beneš J., Kirov M., Kuzkov V., Lainscak M., Molnar Z., Voga G., Monnet X.: Fluid Therapy: Double--Edged Sword during Critical Care? BioMed Res. Internat., 2015: nestránkováno.
335. Beneš J., Haidingerová L., Pouska J., Štěpáník J., Štenglová A., Zatloukal J., Pradl R., Chytra I., Kasal E.: Fluid management guided by a continuous non-invasive arterial pressure device is associated with decreased postoperative morbidity after total knee and hip replacement. BMC Anesthesiol., 15, 2015: nestránkováno.
336. Beneš J., Šimanová A., Továrnická T., Ševčíková S., Kletečka J., Zatloukal J., Pradl R., Chytra I., Kasal E.: Continuous non-invasive monitoring improves blood pressure stability in upright position: randomized controlled trial. J. Clin. Monitoring Computing, 29, 2015: 11–17.

337. Beneš J., Kasal E.: New fully non-invasive hemodynamic monitoring technologies: Groovy or paltry tools. Unnual Update in Intensive Care and emergency Medicine 2015, 1. vyd. Switzerland: Springer, 2015: 249–258.
338. Beneš J., Zatloukal J., Kletečka J.: Viscoelastic methods of blood clotting assessment – a multidisciplinary review. Frontiers Med., 2, 2015: nestránkováno.
339. Brůha J., Vyčítal O., Tonar Z., Mírka H., Haidingerová L., Beneš J., Pálek R., Skála M., Třeška V., Liška V.: Monoclonal Antibody Against Transforming Growth Factor Beta 1 Does Not Influence Liver Regeneration After Resection in Large Animal Experiments. Vivo, 29, 2015: 327–340.
340. Ferda J., Baxa J., Pešek J., Bosman R.: Urgentní CT angiografie srdce, využití multiparametrického hodnocení nálezů u nemocných v ohrožení života. Česká Radiol., 69, 2015: 254–265.
341. Hájek M., Bohoněk M., Dobeš D., Drlík M., Chudáček Z., Kasal E., Míčová J., Pavlíček J., Roubal J., Sedláček D., Šrogl J., Petříková E., Vlachovský M., Vokurková J.: Chirurgie v extrémních podmínkách. 1. vyd. Praha: Grada Publishing, 2015: 576.
342. Rokyta R., Fricová J., Kozák J., Kršiak M., Lejčko J., Vrba I.: Léčba bolesti ve stáří. 2. vyd. Praha: Mladá Fronta, 2015: 110.
343. Vodička J., Ferda J., Fiala P., Geiger J., Hájek T., Havel D., Hrabě V., Chytra I., Kolařík J., Lischke R., Pazdro A., Schützner J., Slouka D., Šimánek V., Štengl M., Švíglerová J., Valenta J.: Traumatologie hrudníku. 1. vyd. Česká republika: Galén, 2015: 241.

KLINIKA ORTOPEDIE A TRAUMATOLOGIE POHYBOVÉHO ÚSTROJÍ – CLINIC OF ORTHOPEDICS AND TRAUMATOLOGY

532. Cvalínová D., Schwarzová V., Sládková E., Pizingerová K., Amblerová V., Jaklová R., Tupý R., Hořák P., Sýkora J.: Pes cavus. Pediat. Praxi, 16, 2015: 54–55.
533. Hrušák D., Hauer L., Vyskočil V.: Osteonekróza čelisti – patogeneze, prevence, včasná diagnostika a efektivní léčba. Onkolog. Rev. speciál, 1. vyd. Praha: Current Media, 2015: 25–34.
534. Koudela K., Koudelová J., Koudela K., Zeman P.: Concave impressio ligamenti costoclavicularis („rhomboid fossa“) and its prevalence and relevance to clinical practice. Surg. Radiol. Anatomy, 37, 2015: 239–245.
535. Koudela K., Koudela K., Koudelová J.: Aloplastika kolenního kloubu u poúrazové gonartrózy. Bolest a regenerace v medicíně, 1. vyd. Praha: Axonite CZ, 2015: 189–195.
536. Salášek M., Pavelka T., Křen J., Weisová D., Jansová M.: Miniinvazivní stabilizace poranění zadního pánevního segmentu transiliakálním vnitřním fixátorem a dvěma iliosakrálními šrouby: srovnání funkčních výsledků. Acta Chir. Orthopaed. Traumatol. Čechoslov., 82, 2015: 41–47.
537. Salášek M., Jansová M., Křen J., Pavelka T., Weisová D.: Biomechanical comparison of a transiliac internal fixator and two iliosacral screws in transforaminal sacral fractures: a finite element analysis. Acta Bioengin. Biomechanics, 17, 2015: 39–49.
538. Štěpán J., Vaculík J., Palička V., Dungl P., Vyskočil V., Pavelka K.: Péče o pacienty s nízkotraumatickou zlomeninou horního konce stehenní kosti. Následná osteologická péče. II. Doporučený postup České revmatologické společnosti, Společnosti pro metabolická onemocnění skeletu a České společnosti pro ortopedii a traumatologii. Osteologický bull., 20, 2015: 46–56.
539. Štěpán J., Vaculík J., Palička V., Dungl P., Vyskočil V., Pavelka K.: Péče o pacienty s nízkotraumatickou zlomeninou horního konce stehenní kosti. II. Následná osteologická péče. Doporučený postup České revmatologické společnosti, Společnosti pro metabolická onemocnění skeletu a České společnosti pro ortopedii a traumatologii. Česká Revmatol., 23, 2015: 43–58.
540. Vyskočil V., Koudela K., Pavelka T., Štajdlová K., Suchý D.: Incidentally diagnosed melorheostosis of upper limb: case report. BMC Musculoskeletal Disorders, 16, 2015: nestránkováno.
541. Zeman P., Sadovský P., Koudela K., Matějka T., Zeman J., Matějka J.: Augmentace předního zkříženého vazu u pacientů se symptomatickou izolovanou rupturou anteromediální nebo posterolaterální porce: zhodnocení dvouletých klinických výsledků. Acta Chir. Orthopaed. Traumatol. Čechoslov., 82, 2015: 296–302.

555. Bednářová V.: BOD 2014 – karcinom plic, aktuality. Studia Pneumol. Phthiseol., 75, 2015: 121–123.
556. Fiala O., Pešek M., Fínek J., Topolčan O., Racek J., Minárik M., Benešová L., Bortlíček Z., Poprach A., Büchler T.: High serum level of C-reactive protein is associated with worse outcome of patients with advanced-stage NSCLC treated with erlotinib. Tumor Biol., 36, 2015: 9215–9222.
557. Fiala O., Pešek M., Teřl M., Fínek J., Minárik M., Topolčan O.: Personalizace onkologické léčby pacientů s pokročilým stadiem NSCLC. Studia Pneumol. Phthiseol., 75, 2015: 86–94.
558. Fiala O., Pešek M., Fínek J., Minárik M., Benešová L., Bortlíček Z., Topolčan O.: Statins augment efficacy of EGFR-TKIs in patients with advanced-stage non-small cell lung cancer harbouring KRAS mutation. Tumor Biol., 36, 2015: 5801–5805.
559. Kašák V., Koblížek V., Kolek V., Krčmová I., Kubec P., Panzner P., Petrů V., Pohunek P., Seberová E., Teřl M., Turčáni P.: Záměna inhalačního systému lékárníkem a její potenciální vliv na kontrolu astmatu a stabilizaci CHOPN – výzkumný projekt metodou Delphi. Farmakoterapie, 11, 2015:8–15.
560. Koblížek V., Novotná B., Kočová E., Popelková P., Plutinský M., Zatloukal J., Dvořák T., Sobotík O., Šafránek P., Šnelerová B., Heribanová L., Musilová P., Majerčiaková M., Vencálek T., Hejduk K., Praus R., Vytřísalová M., Hronek M., Kovařík M., Neumannová K., Kopecký M., Zbožínková Z., Jarkovský J., Švancara J., Pavlíková L., Konečný T., Orban M., Vaník P., Liptáková Z., Marel M., Vlachová A., Blažková Š., Kudela O., Pejchal J., Jašková J., Voláková E., Brat K., Jarešová Š., Kriegová E., Kolek V., Dušek L.: Česká multicentrická výzkumná databáze těžké chronické obstrukční plicní nemoci – popis projektu. Postgrad. Med., 17, 2015: 23–30.
561. Koblížek V., Novotná B., Kočová E., Popelková P., Plutinský M., Zatloukal J., Dvořák T., Sobotík O., Šafránek P., Šnelerová B., Heribanová L., Musilová P., Majerčiaková M., Vencálek T., Hejduk K., Praus R., Vytřísalová M., Hronek M., Kovařík M., Neumannová K., Kopecký M., Zbožínková Z., Jarkovský J., Švancara J., Pavlíková L., Konečný T., Orban M., Vaník P., Liptáková Z., Marel M., Vlachová A., Prachařová Š., Kudela O., Pejchal J., Jašková J., Voláková E., Brat K., Jarešová Š., Kolek V., Dušek L.: Distribuce klinických fenotypů v populaci nemocných s těžkou chronickou obstrukční plicní nemocí (pilotní analýza vstupních dat české multicentrické výzkumné databáze těžké CHOPN). Studia Pneumol. Phthiseol., 75, 2015: 20–28.
562. Krákorová G.: Jak dál po selhání prvoliniové léčby inhibitory EGFR-TKI. Acta Med., 2015: 54–56.
563. Marel M., Kočová E., Koblížek V., Skřičková J., Pešek M., Hejduk K.: Solitární plicní ložiska na CT vyšetření u rizikové populace. Návrh Doporučovaného postupu managementu plicních ložisek u rizikové populace. Studia Pneumol. Phthiseol., 75, 2015: 102–113.
564. Marel M., Kočová E., Koblížek V., Skřičková J., Pešek M., Hejduk K.: Solitární plicní ložiska na CT vyšetření u rizikové populace: Návrh Doporučeného postupu managementu plicních ložisek u rizikové populace. Studia Pneumol. et Phthiseol., 75, 2015: 102–113.
565. Panzner P., Malkusová I., Vachová M., Liška M., Brodská P., Růžičková Kirchnerová O., Malý M.: Bronchial inflammation in seasonal allergic rhinitis with or without asthma in relation to natural exposure to pollen allergens. Allergol. Immunopathol., 43, 2015: 3–9.
566. Pešek M.: Ceritinib – nová naděje pro nemocné s ALK – pozitivní přestavbou nemalobuněčných karcinomů plic. Farmakoterapie, 11, 2015:637–641.
567. Pešek M.: Nové možnosti a přístupy v léčbě pokročilých nemalobuněčných karcinomů plic. Acta Med., 2015: 10–14.
568. Svatoň M., Pešek M., Chudáček Z., Vošmiková H.: Current Two EGFR Mutations in Lung Adenocarcinoma – Case Report. Klin. Onkol., 28, 2015: 134–137.
569. Svatoň M., Pešek M., Chudáček Z.: Pokročilý karcinom plic jako chronické onemocnění. Kazuistiky Alergol., Pneumol. ORL, 12, 2015: 4–7.
570. Teřl M., Čáp P., Dvořáková R., Kašák V., Kočí T., Novotná B., Panzner P., Seberová E., Sedlák V., Zindr V.: Doporučený postup diagnostiky a léčby bronchiálního astmatu. 1. vyd. Semily: Geum, 2015: 63.
571. Vodička J., Ferda J., Fiala P., Geiger J., Hájek T., Havel D., Hrabě V., Chytra I., Kolařík J., Lischke R., Pazdro A., Schützner J., Slouka D., Šimánek V., Štengl M., Švíglerová J., Valenta J.: Traumatologie hrudníku. 1. vyd. Praha: Galén, 2015: 241.

KLINIKA PRACOVNÍHO LÉKAŘSTVÍ – CLINIC OF OCCUPATIONAL DISEASES

824. Čechová H.: Cytogenetická vyšetření u zdravotníků exponovaných cytostatikům. Prac. Lék., 67, 2015: 102–105.
825. Čevela R., Buňatová P., Čeledová L., Kotrba J., Machartová V., Müllerová D., Vacík A., Zikmundová K.: Sociální a posudkové lékařství. 1. vyd. Praha: Karolinum, 2015: 159.
826. Machartová V.: Pracovnělékařské služby. Sociální a posudkové lékařství. 1. vyd. Praha: Karolinum, 2015: 45–54.

KLINIKA ZOBRAZOVACÍCH METOD – CLINIC OF IMAGING METHODS

691. Baxa J., Hromádka M., Matoušková T., Suchý D., Ferda J.: T1 mapování a extracelulární objem myokardu u osob s progresivní systémovou sklerózou – předběžné výsledky prospektivní studie. Česká Radiol., 69, 2015: 247–253.
692. Baxa J., Rohan V., Tupý R., Černá L., Flohr T., Polívka J., Ferda J.: Determination of the Middle Cerebral Artery Occlusion Length in Acute Stroke: Contribution of 4D CT Angiography and Importance for Thrombolytic Efficacy Prediction. Clin. Neuroradiol., 25, 2015:257–265.
693. Baxa J., Hromádka M., Šedivý J., Štěpánková L., Moláček J., Schmidt B., Flohr T., Ferda J.: Regadenoson-Stress Dynamic Myocardial Perfusion Improves Diagnostic Performance of CT Angiography in Assessment of Intermediate Coronary Artery Stenosis in Asymptomatic Patients. BioMed Res. Internat. 2015: 1–7.
694. Brůha J., Vyčítal O., Tonar Z., Mírka H., Haidingerová L., Beneš J., Pálek R., Skála M., Třeška V., Liška V.: Monoclonal Antibody Against Transforming Growth Factor Beta 1 Does Not Influence Liver Regeneration After Resection in Large Animal Experiments. In Vivo, 29, 2015: 327–340.
695. Cvalínová D., Schwarzová V., Sládková E., Pizingerová K., Amblerová V., Jaklová R., Tupý R., Hořák P., Sýkora J.: Pes cavus. Pediatrie praxi, 16, 2015: 54–55.
696. Černá M., Třeška V., Krčma M., Daum O., Šlauf F.: Arteriovenous malformation of the thyroid gland as a very rare cause of mechanical neck syndrome: a case report. J. Med. Case Reports, 9, 2015: nestránkováno.
697. Černá M., Zedníková I., Ňaršanská A., Svoboda T., Hes O., Záhlava J., Hlaváčková M.: Vynechání disekce axily u karcinomu prsu při pozitivní sentinelové uzlině – pilotní studie. Rozhl. Chir., 94, 2015: 117–125.
698. Ferda J., Ferdová E., Baxa J., Matoušek V., Hort J., Cerman J.: PET/MR u neurodegenerativních onemocnění s kognitivním deficitem. Česká Radiol., 69, 2015: 229–237.
699. Ferda J., Baxa J., Pešek J., Bosman R.: Urgentní CT angiografie srdce, využití multiparametrického hodnocení nálezů u nemocných v ohrožení života. Česká Radiol., 69, 2015: 254–265.
700. Ferda J., Ferdová E., Baxa J., Kreuzberg B., Daum O., Třeška V., Skalický T.: The Role of 18F-FDG Accumulation and Arterial Enhancement as Biomarkers in the Assessment of Typing, Grading and Staging of Hepatocellular Carcinoma Using 18F-FDG-PET/CT with Integrated Dual-phase CT Angiography. Anticancer Res., 35, 2015: 2241–2246.
701. Ferda J., Kastner J., Tupý R., Zedníková I., Ňaršanská A., Hes O.: Multiparametrické zobrazení karcinomu prsu na třiteslové magnetické rezonanci. Česká Radiol., 69, 2015: 9–19.
702. Ferda J., Mírka H., Baxa J., Malán A.: Základy zobrazovacích metod. 1. vyd. Praha: Galén, 2015: 148.
703. Ferda J., Kreuzberg B., Ferdová E., Baxa J., Vondráková A., Tupý R., Kastner J., Mírka H., Malán A., Ludvík J.: Inovativní zobrazovací metody. 1. vyd. Praha: Galén, 2015: 140.
704. Ferdová E., Ferda J., Baxa J., Tupý R., Mraček J., Topolčan O., Hes O.: Assessment of Grading in Newly--diagnosed Glioma Using 18F-Fluorothymidine PET/CT. Anticancer Res., 35, 2015: 955–959.
705. Ferdová E., Ferda J., Malán A., Zedníková I., Ňaršanská A., Hes O.: Předoperační hodnocení n-stagingu karcinomu prsu pomocí 18F-FDG-PET/CT. Česká Radiol., 69, 2015: 27–31.
706. Hájek M., Bohoněk M., Dobeš D., Drlík M., Chudáček Z., Kasal E., Míčová J., Pavlíček J., Roubal J., Sedláček D., Šrogl J., Petříková E., Vlachovský M., Vokurková J.: Chirurgie v extrémních podmínkách. 1. vyd. Praha: Grada Publishing, 2015: 576.

707. Hora M., Eret V., Stránský P., Ürge T., Ferda J., Hes O.: Jednoportová laparoskopická (LESS-laparoendoscopic single-site surgery) nefrektomie. Česká Urol., 19, 2015: 83–85.
708. Hora M., Eret V., Stránský P., Ürge T., Pitra T., Kalusová K., Ferda J., Hes O.: Laparoskopická resekce tumorů ledviny. Česká Urol., 19, 2015: 103–105.
709. Hora M., Eret V., Stránský P., Trávníček I., Dolejšová O., Chudáček Z., Petersson F., Hes O., Chtosta P.: Laparoscopic urinary bladder diverticulectomy combined with photoselective vaporisation of the prostate. Videosurg. Other Miniinvasive Techniques, 10, 2015: 62–67.
710. Houdek K., Třeška V., Čertík B., Mírka H., Korčáková E., Moláček J., Šulc R., Čechura M.: Initial experience of follow up of patients after the endovascular treatment of abdominal aortic aneurysms using contrast-enhanced ultrasound. Cor Vasa, 57, 2015: e121–e126.
711. Korčáková E., Mírka H., Třeška V., Skalický T., Šlauf F., Chudáček Z., Hadravská Š.: Cholangiogenní karcinom jako pozdní komplikace po resekci vrozené cysty žlučových cest. Česká Radiol., 69, 2015: 174–180.
712. Korčáková E., Mírka H., Kastner J., Novák P., Svoboda T., Daum O.: Hodnocení léčebné odpovědi karcinomu rekta na neoadjuvantní léčbu pomocí multiparametrického MR zobrazení na 3T přístroji. Česká Radiol., 69, 2015: 165–173.
713. Korčáková E., Mírka H., Skalický T., Třeška V., Liška V., Baxa J., Ferdová E., Nováková M., Skála V.: Role peroperační ultrasonografie v léčbě jaterních metastáz kolorektálního karcinomu – srovnání s výsledky předoperačních zobrazovacích vyšetření. Česká Radiol., 69, 2015: 37–41.
714. Korporaal J., Mahnken A., Ferda J., Hausleiter J., Baxa J., Hadamitzky M., Flohr T., Schmidt B.: Quantitative Evaluation of the Performance of a New Test Bolus-Based Computed Tomographic Angiography Contrast-Enhancement-Prediction Algorithm. Investigative Radiol., 50, 2015: 1–8.
715. Koudela K., Koudelová J., Koudela K., Zeman P.: Concave impressio ligamenti costoclavicularis („rhomboid fossa“) and its prevalence and relevance to clinical practice. Surg. Radiol. Anatomy, 37, 2015: 239–245.
716. Koudela K., Koudela K., Koudelová J.: Aloplastika kolenního kloubu u poúrazové gonartrózy. Bolest a regenerace v medicíně. 1. vyd. Praha: Axonite CZ, 2015: 189–195.
717. Kovářová D., Vokurka S., Dolejšová O., Hora M., Kuntscherová J., Kreuzberg B., Chudáček Z.: Lymfomy urogenitálního traktu. Česká Urol., 19, 2015: 201–209.
718. Krakorová K., Polívka J., Šlauf F.: Spinocerebelární ataxie typu 6 – kazuistika. Česká slov. Neurol. Neurochir., 78, 2015: 482–485.
719. Mírka H., Ferda J.: Multidetektorová výpočetní tomografie Perfuzní vyšetření. 1. vyd. Praha: Galén, 2015: 214.
720. Mírka H., Korčáková E., Kastner J., Hora M., Hes O., Hošek P., Ferda J.: Diffusion-weighted Imaging Using 3.0 T MRI as a Possible Biomarker of Renal Tumors. Anticancer Res., 35, 2015: 2351–2357.
721. Mírka H., Ferda J., Jindra P., Steinerová K., Hejda V.: Kvantifikace jaterní steatózy a siderózy na 3T MR přístroji pomocí metod two-point Dixon, multiechoDixon s T2* relaxometrií a 1H MR spektroskopie s T2 relaxometrií. Česká Radiol., 69, 2015: 238–246.
722. Moláček J., Třeška V., Čertík B., Baxa J., Houdek K., Opatrný V.: An aortoenteric and a graft-enteric fistulae – A severe acute abdominal event. Cor Vasa, 57, 2015: e108–e114.
723. Pecková K., Martínek P., Ohe C., Kuroda N., Bulimbasic S., Mundo EC., Montiel D. P., Lopez J. I., Daum O., Rotterová P., Kokošková B., Dubová M., Pivovarčíková K., Bauleth P., Grossmann P., Hora M., Kalusová K., Davidson W., Slouka D., Šulc M., Buzrla P., Mírka H., Michal M., Hes O.: Chromophobe renal cell carcinoma with neuroendocrine and neuroendocrine-like features. Morphologic, immunohistochemical, ultrastructural, and array comparative genomic hybridization analysis of 18 cases and review of the literature. Annals Diagnostic Pathol., 19, 2015: 261–268.
724. Skalová M., Dort J., Mocková A., Huml P., Matas M., Vondráková R.: Subkapsulární hematom jater u nedonošeného novorozence – retrospektivní studie. Neonatol. Listy, 21, 2015: 16–18.
725. Strmenská D., Vokurka S., Dolejšová O., Hora M., Kuntscherová J., Kreuzberg B., Chudáček Z.: Lymfomy urogenitálního traktu. Česká Urol. 19, 2015: 201–209.
726. Svatoň M., Pešek M., Chudáček Z.: Pokročilý karcinom plic jako chronické onemocnění. Kazuistiky v Alergol., Pneumol., ORL, 12, 2015: 4–7.

727. Svatoň M., Pešek M., Chudáček Z., Vošmiková H.: Current Two EGFR Mutations in Lung Adenocarcinoma – Case Report. Klin. Onkol., 28, 2015: 134–137.
728. Svobodová M., Jiřík M., Včelák P., Lukeš V., Ryba T., Hošek P., Bajcurová K., Ludvík J., Mírka H., Tonar Z., Třeška V., Liška V.: Software LISA – virtuální resekce jater pro urychlení a usnadnění předoperačního plánování. Rozhl. Chir., 94, 2015: 485–490.
729. Ürge T., Pitra T., Chudáček Z., Baxa J., Stránský P., Eret V., Hes O., Hora M.: Nové trendy v léčbě renálního angiomyolipomu. Česká Urol., 19, 2015: 106–117.
730. Vodička J., Ferda J., Fiala P., Geiger J., Hájek T., Havel D., Hrabě V., Chytra I., Kolařík J., Lischke R., Pazdro A., Schützner J., Slouka D., Šimánek V., Štengl M., Švíglerová J., Valenta J.: Traumatologie hrudníku. 1. vyd. Praha: Galén, 2015: 241.
731. Vojtíšek R., Ferda J., Fínek J.: Effectiveness of PET/CT with 18F-fluorothymidine in the staging of patients with squamous cell head and neck carcinomas before radiotherapy. Reports Pract. Oncol. Radiother., 20, 2015: 210–216.
732. Vyskočil V., Koudela K., Pavelka T., Štajdlová K., Suchý D.: Incidentally diagnosed melorheostosis of upper limb: case report. BMC Musculoskeletal Disorders, 16, 2015: nestránkováno.
733. Zedníková I., Černá M., Hlaváčková M., Hes O.: Fyloidní nádory prsu. Rozhl. Chir., 94, 2015: 4–7.
734. Zeithaml J., Třeška V., Moláček J., Heidenreich F.: Cysta ductus choledochus. Rozhl. Chir., 94, 2015: 379–382.
735. Zeman V., Novák J., Topolčan O., Racek J., Šmejkal J., Trdličková P., Rajdl D., Turková Sedláčková T., Kinkorová J., Windrichová J., Pecen L., Šilerová I.: Hormonal and biochemical changes in a czech population during a winter swimming competition. Jökull J., 65, 2015: 13–26.

NEUROCHIRURGICKÁ KLINIKA – INSTITUTE OF NEUROSURGERY

188. Baxa J., Rohan V., Tupý R., Černá L., Flohr T., Polívka J., Ferda J.: Determination of the Middle Cerebral Artery Occlusion Length in Acute Stroke: Contribution of 4D CT Angiography and Importance for Thrombolytic Efficacy Prediction. Clin. Neuroradiol., 25, 2015: 257–265.
189. Cífková R., Wohlfahrt P., Krajčoviechová A., Jozífová M., Mayer Jr. O., Vaněk J., Hlinovský D., Kielbergerová L., Lánská V.: Blood pressure control and risk profile in poststroke survivors: a comparison with the general population. J. Hypertension, 33, 2015: 2107–2114.
190. Ferdová E., Ferda J., Baxa J., Tupý R., Mraček J., Topolčan O., Hes O.: Assessment of Grading in Newly-diagnosed Glioma Using 18F-Fluorothymidine PET/CT. Anticancer Res., 35, 2015: 955–959.
191. Hájek M., Bohoněk M., Dobeš D., Drlík M., Chudáček Z., Kasal E., Míčová J., Pavlíček J., Roubal J., Sedláček D., Šrogl J., Petříková E., Vlachovský M., Vokurková J.: Chirurgie v extrémních podmínkách. 1. vyd. Praha: Grada Publishing, 2015: 576.
192. Kalita O., Kramář F., Neumann E., Hrbáč T., Bolcha M., Brabec R., Jančálek R., Štěpánek D., Bláha M., Jurek P., Malúšková D., Strenková J.: Současný stav léčby anaplastických gliomů v České republice. Česká slov. Neurol. Neurochir., 78, 2015: 306–316.
193. Kielbergerová L., Mayer Jr. O., Vaněk J., Bruthans J., Wohlfahrt P., Cífková R.: Quality of Life Predictors in Chronic Stable Post-Stroke Patients and Prognostic Value of SF-36 Score as a Mortality Surrogate. Translational Stroke Res., 6, 2015: 375–383.
194. Mraček J., Hommerová J., Mork J., Richtr P., Přibáň V.: Complications of cranioplasty using a bone flap sterilised by autoclaving following decompressive craniectomy. Acta Neurochir., 157, 2015: 501–506.
195. Smrčka M., Brichtová E., Mackerle Z., Juráň V., Přibáň V.: Chirurgický přístup k tumorům thalamu. Česká slov. Neurol. Neurochir., 78, 2015: 172–180.

NEUROLOGICKÁ KLINIKA – CLINIC OF NEUROLOGY

875. Baxa J., Rohan V., Tupý R., Černá L., Flohr T., Polívka J., Ferda J.: Determination of the Middle Cerebral Artery Occlusion Length in Acute Stroke: Contribution of 4D CT Angiography and Importance for Thrombolytic Efficacy Prediction. Clin. Neuroradiol., 25, 2015: 257–265.
876. Cífková R., Wohlfahrt P., Bruthans J., Krajčoviechová A., Mayer Jr. O., Vaněk J., Hlinovský D., Kielbergerová L., Lánská V.: Sekundární prevence u nemocných s nejzávažnějšími kardiovaskulárními onemocněními v České republice. Aktuality z vnitřního lékařství 2015. 1. vyd. Praha: Axonite, 2015: 33–37.
877. Cífková R., Wohlfahrt P., Krajčoviechová A., Jozífová M., Mayer Jr. O., Vaněk J., Hlinovský D., Kielbergerová L., Lánská V.: Blood pressure control and risk profile in poststroke survivors: a comparison with the general population. J. Hypertension, 33, 2015: 2107–2114.
878. Cvalínová D., Schwarzová V., Sládková E., Pizingerová K., Amblerová V., Jaklová R., Tupý R., Hořák P., Sýkora J.: Pes cavus. Pediat. pro Praxi, 16, 2015: 54–55.
879. Ferda J., Ferdová E., Baxa J., Matoušek V., Hort J., Cerman J.: PET/MR u neurodegenerativních onemocnění s kognitivním deficitem. Česká Radiol., 69, 2015: 229–237.
880. Fiedler J.: Úvod k publikaci o mezioborové péči v léčbě roztroušené sklerózy. Neurol. pro Praxi, 16, 2015: 4–4.
881. Kielbergerová L., Mayer Jr. O., Vaněk J., Bruthans J., Wohlfahrt P., Cífková R.: Quality of Life Predictors in Chronic Stable Post-Stroke Patients and Prognostic Value of SF-36 Score as a Mortality Surrogate. Translational Stroke Res., 6, 2015: 375–383.
882. Kotas R.: Bolesti hlavy v klinické praxi. 1. vyd. Praha: Maxdorf, 2015: 312.
883. Krakorová K., Polívka J., Šlauf F.: Spinocerebelární ataxie typu 6 – kazuistika. Česká slov. Neurol. Neurochir., 78, 2015: 482–485.
884. Mayer O., Mlíková Seidlerová J., Bruthans J., Vaněk J., Černá L., Wohlfahrt P., Filipovský J., Cífková R., Windrichová J., Topolčan O.: The predictive potential of asymptomatic mild elevation of cardiac troponin I on mortality risk of stable patients with vascular disease. Clin. Biochem., 48, 2015: 353–357.
885. Mayer O., Mlíková Seidlerová J., Vaněk J., Kielbergerová L., Bruthans J., Filipovský J., Wohlfahrt P., Cífková R., Trefil L., Knapen MH., Drummen NE., Vermeer C.: The association between uncarboxylated matrix Gla protein and lipoprotein-associated phospholipase A(2). Maturitas, 80, 2015: 82–88.
886. Mraček J., Hommerová J., Mork J., Richtr P., Přibáň V.: Complications of cranioplasty using a bone flap sterilised by autoclaving following decompressive craniectomy. Acta Neurochir., 157, 2015: 501–506.
887. Sobotka P., Matoušek V., Berger J.: Creutzfeldt-Jakobova nemoc. Plzeň. lék. Sborn., 2014, 2015: 81–84.

OČNÍ KLINIKA – CLINIC OF OPHTALMOLOGY

254. Slouka D., Levý M., Rusňák Š., Fikrle T., Poleník P., Vodička J., Šmíd D., Novák P., Moláček J., Eret V., Stránský P., Dolejšová O., Hora M., Navrátil L., Dylevský I., Landsmanová J., Novotný Z., Vašáková M., Frei J., Kott J.: Lasery při výkonech v ambulantní a klinické praxi. 1. vyd. Plzeň: Euroverlag, 2015: 141.

ONKOLOGICKÁ A RADIOTERAPEUTICKÁ KLINIKA – ONCOLOGY AND RADIOTHERAPEUTIC CLINIC

210. Černá M., Zedníková I., Ňaršanská A., Svoboda T., Hes O., Záhlava J., Hlaváčková M.: Vynechání disekce axily u karcinomu prsu při pozitivní sentinelové uzlině – pilotní studie. Rozhl. Chir., 94, 2015: 117–125.
211. Fiala O., Fínek J., Büchler T., Matějka VM., Holubec L., Kulhánková J., Bortlíček Z., Liška V., Topolčan O.: The Association of Serum Carcinoembryonic Antigen, Carbohydrate Antigen 19–9, Thymidine Kinase, and Tissue Polypeptide Specific Antigen with Outcomes of Patients with Metastatic Colorectal Cancer Treated with Bevacizumab: a Retrospective Study. Targeted Oncol., 10, 2015: 549–555.

212. Fiala O., Pešek M., Fínek J., Topolčan O., Racek J., Minárik M., Benešová L., Bortlíček Z., Poprach A., Büchler T.: High serum level of C-reactive protein is associated with worse outcome of patients with advanced-stage NSCLC treated with erlotinib. Tumor Biol., 36, 2015: 9215–9222.
213. Fiala O., Pešek M., Teřl M., Fínek J., Minárik M., Topolčan O.: Personalizace onkologické léčby pacientů s pokročilým stadiem NSCLC. Studia Pneumol. Phthiseol., 75, 2015: 86–94.
214. Fiala O., Pešek M., Fínek J., Minárik M., Benešová L., Bortlíček Z., Topolčan O.: Statins augment efficacy of EGFR-TKIs in patients with advanced-stage non-small cell lung cancer harbouring KRAS mutation. Tumor Biol., 36, 2015: 5801–5805.
215. Fínek J., Skoupá J., Jandová P.: Analýza nákladové efektivity porovnávající panitumumab plus mFOLFOX6 a bevacizumab plus mFOLFOX6 v první linii metastatického kolorektálního karcinomu s expresí nemutovaného typu onkogenu RAS – adaptace modelu na podmínky České republiky. Klin. Onkol., 28, 2015: 265–272.
216. Holubec L., Liška V., Fínek J.: Význam časné nádorové regrese a hloubky léčebné odpovědi při hodnocení účinnosti systémové léčby metastazujícího kolorektálního karcinomu. Klin. Onkol., 28, 2015: 89–93.
217. Kocáková I., Melichar B., Kocák I., Bortlíček Z., Büchler T., Dušek L., Petruželka L., Kohoutek M., Prausová J., Fínek J., Mohelníková-Duchoňová B., Vyzula R.: Bevacizumab with FOLFIRI or XELIRI in the First-line Therapy of Metastatic Colorectal Carcinoma: Results from Czech Observational Registry. Anticancer Res., 35, 2015: 3455–3461.
218. Korčáková E., Mírka H., Kastner J., Novák P., Svoboda T., Daum O.: Hodnocení léčebné odpovědi karcinomu rekta na neoadjuvantní léčbu pomocí multiparametrického MR zobrazení na 3T přístroji. Česká Radiol., 69, 2015: 165–173.
219. Kripnerová M., Dvořák P., Pešta M., Kuncová J., Vlas T., Leba M., Holubec L., Hatina J.: Odvození a charakterizace buněčného modelu multilékové rezistence uroteliálního karcinomu. Česká Urol., 19, 2015: 281–290.
220. Poprach A., Bortlíček Z., Melichar B., Lakomý R., Svoboda M., Kiss I., Zemanová M., Fiala O., Kubáčková K., Coufal O., Pavlík T., Dušek L., Vyzula R., Büchler T.: Efficacy of sunitinib in patients with metastatic or unresectable renal cell carcinoma and renal insufficiency. Europ. J. Cancer, 51, 2015: 507–513.
221. Skálová A., Skálová A., Fínek J.: Kontroverze v onkologické diagnostice: limity a výhody core cut biopsie v diagnostice lézí prsu. Onkologie, 9, 2015: 64–66.
222. Slyšková J., Cordero F., Pardini B., Korenková V., Vymetálková V., Bielik Ľ., Vodičková L., Pitule P., Liška V., Matějka V., Levý M., Büchler T., Kubista M., Naccarati A., Vodička P.: Post-treatment recovery of suboptimal DNA repair capacity and gene expression levels in colorectal cancer patients. Molecular Carcinogenesis, 54, 2015: 769–778.
223. Svoboda T., Vokurka S.: Postižení dutiny ústní a orofaryngu po radioterapii. Onkologická revue speciál, 1. vyd. Praha: Current Media, 2015: 12–18.
224. Šubrt I., Presl J., Svoboda T.: Možnosti a následné souvislosti vyplývající z genetického testování pacientek s vysokým rizikem vzniku karcinomu prsu a ovaria vlivem mutace BRCA1 a BRCA2. Onkologie, 9, 2015: 58–63.
225. Trávníček I., Branžovský J., Kalusová K., Hes O., Holubec L., Bauleth PKD., Ürge T., Hora M.: Tissue Biomarkers in Predicting Response to Sunitinib Treatment of Metastatic Renal Cell Carcinoma. Anticancer Res., 35, 2015: 5661–5666.
226. Vojtíšek R., Ferda J., Fínek J.: Effectiveness of PET/CT with 18F-fluorothymidine in the staging of patients with squamous cell head and neck carcinomas before radiotherapy. Reports of Practical Oncol. Radiotherapy, 20, 2015: 210–216.
227. Vokurka S., Hrušák D., Svoboda T.: Péče o dutinu ústní u onkologických pacientů. 1. vyd. Praha: Dialog Jessenius, 2015: 15.
228. Vokurka S., Hrušák D., Svoboda T.: Průvodce postižením dutiny ústní při onkologické léčbě. 1. vyd. Praha: Dialog Jessenius, 2015: 17.
229. Zedníková I., Černá M., Ňaršanská A., Svoboda T., Hes O.: Nový pohled na opakované chirurgické výkony u karcinomu prsu se zaměřením na pozitivitu resekčních okrajů. Onkologie, 9, 2015: 67–69.

OTORINOLARYNGOLOGICKÁ KLINIKA – CLINIC OF OTORHINOLARYNGOLOGY

367. Dršata J., Havlík R., Čelakovský P., Chaloupka J., Chrobok V., Kabátová Z., Komínek P., Mejzlík J., Pellant A., Pourová R., Skřivan J., Školoudík L., Zelenik K., Zvoníková A., Bendová O., Čelakovská E., Černý M., Hloušková M., Jungwirthová I., Kabelka Z., Malý J., Mejzlíková E., Michálek R., Ouda L., Profant M., Seeman P., Šimáková E., Vohlídková M., Žáčková M.: Foniatrie – sluch. 1. vyd. Havlíčkův Brod: Tobiáš, 2015: 384.
368. Pecková K., Martínek P., Ohe C., Kuroda N., Bulimbasic S., Mundo E. C., Montiel D. P., Lopez J. I., Daum O., Rotterová P., Kokošková B., Dubová M., Pivovarčíková K., Bauleth P., Grossmann P., Hora M., Kalusová K., Davidson W., Slouka D., Šulc M., Buzrla P., Mírka H., Michal M., Hes O.: Chromophobe renal cell carcinoma with neuroendocrine and neuroendocrine-like features. Morphologic, immunohistochemical, ultrastructural, and array comparative genomic hybridization analysis of 18 cases and review of the literature. Annals Diagnostic Pathol., 19, 2015: 261–268.
369. Slouka D., Levý M., Rusňák Š., Fikrle T., Poleník P., Vodička J., Šmíd D., Novák P., Moláček J., Eret V., Stránský P., Dolejšová O., Hora M., Navrátil L., Dylevský I., Landsmanová J., Novotný Z., Vašáková M., Frei J., Kott J.: Lasery při výkonech v ambulantní a klinické praxi. 1. vyd. Plzeň: Euroverlag, 2015: 141.
370. Slouka D., Poleník P., Šmíd D., Hes O., Boudová L., Erfremová Y., Kučera R., Hošek P., Slípka J.: Infračervené lasery versus klasická technika při tonzilektomii. Otorinolaryngol. Foniatrie, 64, 2015: 196–200.
371. Slouka D.: Zkušenosti s laserovou operativou na ORL klinice FN a LF UK v Plzni. Plzeň. lék. Sborn., 2014, 2015: 85–90.
372. Šmíd D., Novák P., Fichtl J., Slouka D.: Využití vlhké terapie při řešení komplikace kolostomie. Léčba ran, 2, 2015: 20–22.
373. Vodička J., Ferda J., Fiala P., Geiger J., Hájek T., Havel D., Hrabě V., Chytra I., Kolařík J., Lischke R., Pazdro A., Schützner J., Slouka D., Šimánek V., Štengl M., Švíglerová J., Valenta J.: Traumatologie hrudníku. 1. vyd. Praha: Galén, 2015: 241.

PSYCHIATRICKÁ KLINIKA – CLINIC OF PSYCHIATRY

741. Levorová S., Polcar J., Podlipný J., Hořejší P., Beniš M., Gregor M.: Virtual reality addiction treatment. 9th International Conference of Czech and Slovak Faculties of Medicine and Health Care Sciences MEFANET. Brno: Masarykova univerzita, 2015: 22–22.
742. Ptáček R., Bartůněk P., Bártlová S., Bencko V., Beran J., Býma S., Calda P., Čeledová L., Čevela R., Fricová J., Haškovcová H., Honzák R., Hořejší J., Irmiš F., Kořenek J., Mach J., Matějek J., Munzarová M., Novák I., Pafko P., Pavlát J., Raboch J., Rokyta R., Vácha M., Žaloudík J.: Lékař a pacient v moderní medicíně. 1. vyd. Praha: Grada, 2015: 191.

STOMATOLOGICKÁ KLINIKA – CLINIC OF STOMATOLOGY

844. Babuška V., Dobrá J., Kulda V., Kripnerová M., Moztarzadeh A., Bolek L., Lahoda J., Hrušák D.: Comparison of fibroblast and osteoblast response to cultivation on titanium implants with different grain sizes. J. Nanomaterials, 2015: nestránkováno.
845. Broukal Z., Dušková J., Merglová V., Koberová Ivančaková R., Ryšlavá E.: Strategie prevence zubního kazu založené na důkazech: Část I. Základní dokumenty, globální a evropské iniciativy. Česká Stomatol. Prakt. zubní Lék., 63, 2015: 19–25.
846. Broukal Z., Dušková J., Merglová V., Koberová Ivančaková R., Ryšlavá E.: Strategie prevence zubního kazu založené na důkazech. Část 2. Nástroje léčebně-preventivních a profylaktických technologií. Fluoridy. Česká Stomatol. Prakt. zubní Lék., 63, 2015: 70–78.
847. Broukal Z., Merglová V., Dušková J., Koberová Ivančaková R., Dort J.: The Occurrence of Cariogenic and Periodontal Bacteria in 1-yr-old Infants with Very Low Birth Weights and Their Mothers. Internat. Dental J., 2015: 46–46.

848. Genčur J.: Dentoalveolární chirurgie. Sialolitiáza. LKS Ćas. Ćeské Stomat. komory, 25, 2015: 229–232.
849. Genčur J.: Dentoalveolární chirurgie. Solitární kostní cysta. LKS: Čas. České Stomat. komory, 25, 2015: 135–137.
850. Hauer L.: Dentoalveolární chirurgie. Aspergilom čelistní dutiny. LKS: Čas. České Stomat. komory, 25, 2015: 61–63.
851. Hauer L.: Dentoalveolární chirurgie. Folikulární cysta. LKS: Čas. České Stomat. komory, 25, 2015: 107–109.
852. Hauer L.: Dentoalveolární chirurgie. Nekrotizující sialometaplazie – léze imitující orální malignity. LKS: Čas. České Stomat. komory, 25, 2015: 17–19.
853. Hauer L.: Dentoalveolární chirurgie. Neobvyklá komplikace extrakce zubu v horní čelisti. LKS: Čas. České Stomat. komory, 25, 2015: 37–39.
854. Hauer L.: Dentoalveolární chirurgie. Nezhoubný nádor dutiny ústní – sialom patra. LKS: Čas. České Stomat. komory, 25, 2015: 181–183.
855. Hauer L.: Dentoalveolární chirurgie. Preprotetická chirurgie – alveoloplastika. LKS: Čas. České Stomat. komory, 25, 2015: 79–81.
856. Hauer L.: Dentoalveolární chirurgie. Zhoubný nádor dutiny ústní – spinocelulární karcinom jazyka. LKS: Čas. České Stomat. komory, 25, 2015: 203–207.
857. Hecová H., Stehlíková J., Chalupová M.: Špatný stav chrupu u těhotných žen jako rizikový faktor předčasného porodu. Česká Stomat., 115, 2015: 82–88.
858. Hrušák D., Hauer L., Vyskočil V.: Osteonekróza čelisti – patogeneze, prevence, včasná diagnostika a efektivní léčba. Onkologická revue speciál. 1. vyd. Praha: Current Media, 2015: 25–34.
859. Moztarzadeh O., Hauer L., Jambura J., Tonar Z., Barcal J., Hrušák D.: Vyhodnocení osteointegrace nano-titanových implantátů. Plzeň. lék. Sborn., 2015, 2015: 91–94.
860. Moztarzadeh O., Hrušák D., Bolek L., Bolek M.: On site 3D printing in oral and maxillofacial surgery. Plzeň. lék. Sborn., 2015, 2015: 29–32.
861. Navrátil L., Alexandrová P., Efremová J., Hercogová J., Kolářová H., Longo L., Mateřanková A., Navrátil V., Poleník P., Průcha J., Remlová E., Rosina J.: Nové pohledy na neinvazivní laser. 1. vyd. Praha: Grada Publishing, 2015: 155.
862. Pošta P., Andrle P., Schwarz J.: Dentoalveolární chirurgie. Lékařská komora Stomat., 25, 2015: 257–260.
863. Pošta P., Baborská L., Šír M.: Dentoalveolární chirurgie. Smíšený odontom. LKS: Čas. České Stomat. komory, 25, 2015: 157–159.
864. Slouka D., Levý M., Rusňák Š., Fikrle T., Poleník P., Vodička J., Šmíd D., Novák P., Moláček J., Eret V., Stránský P., Dolejšová O., Hora M., Navrátil L., Dylevský I., Landsmanová J., Novotný Z., Vašáková M., Frei J., Kott J.: Lasery při výkonech v ambulantní a klinické praxi. 1. vyd. Plzeň: Euroverlag, 2015: 141.
865. Slouka D., Poleník P., Šmíd D., Hes O., Boudová L., Erfremová Y., Kučera R., Hošek P., Slípka J.: Infračervené lasery versus klasická technika při tonzilektomii. Otorinolaryngol. Foniatrie, 64, 2015: 196–200.
866. Stárek I., Salzman R., Kučerová L., Skálová A., Hauer L.: Expression of VEGF-C/-D and lymphangiogenesis in salivary adenoid cystic carcinoma. Pathol. Res. Practice, 211, 2015: 759–765.
867. Vokurka S., Hrušák D., Svoboda T.: Péče o dutinu ústní u onkologických pacientů. 1. vyd. Praha: Dialog Jessenius, 2015: 15.
868. Vokurka S., Hrušák D., Svoboda T.: Průvodce postižením dutiny ústní při onkologické léčbě. 1. vyd. Praha: Dialog Jessenius, 2015: 17.

UROLOGICKÁ KLINIKA – CLINIC OF UROLOGY

407. Dolejšová O., Kouba J.: Vezikoureterální reflux. Plzeň. lék. Sborn., 2014, 2015: 147–149.
408. Fuchsová R., Topolčan O., Windrichová J., Hora M., Dolejšová O., Pecen L., Kasík P., Novák J., Časová M., Šmejkal J.: PHI in the Early Detection of Prostate Cancer. Anticancer Res., 35, 2015: 4855–4857.
409. Hayes M., Pecková K., Martínek P., Hora M., Kalusová K., Straka L., Daum O., Kokošková B., Rotterová P., Pivovarčíková K., Branžovský J., Dubová M., Veselá P., Michal M., Hes O.: Molecular-genetic

analysis is essential for accurate classification of renal carcinoma resembling Xp11.2 translocation carcinoma. Virchows Arch., 466, 2015: 313–322.
410. Hora M., Eret V., Stránský P., Ürge T., Ferda J., Hes O.: Jednoportová laparoskopická (LESS-laparoendoscopic single-site surgery) nefrektomie. Česká Urol., 19, 2015: 83–85.
411. Hora M., Eret V., Stránský P., Trávníček I., Dolejšová O., Chudáček Z., Petersson F., Hes O., Chtosta P.: Laparoscopic urinary bladder diverticulectomy combined with photoselective vaporisation of the prostate. Other Miniinvasive Techniques, 10, 2015: 62–67.
412. Hora M., Eret V., Stránský P., Ürge T., Pitra T., Kalusová K., Ferda J., Hes O.: Laparoskopická resekce tumorů ledviny. Česká Urol., 19, 2015: 103–105.
413. Hora M., Stránský P., Eret V., Kalusová K., Pitra T., Hes O.: Laparoskopická resekce leiomyomu trigona močového měchýře. Česká Urol., 19, 2015: 253–255.
414. Hora M., Eret V., Stránský P., Trávníček I., Dolejšová O., Kalusová K., Pitra T., Chudáček Z., Hes O.: Fotoselektivní vaporizace prostaty (PVP) s laparoskopickou divertikulektomií (LD) močového měchýře. Česká Urol., 19, 2015: 185–187.
415. Kacerovská D., Michal M., Hora M., Hadravský L., Kazakov D.: Lichen sclerosus on the penis associated with striking elastic fibers accumulation (nevus elasticus) and differentiated penile intraepithelial neoplasia progressing to invasive squamous cell carcinoma. J. Amer. Acad. Dermatol., 1, 2015: 163–165.
416. Kalusová K., Trávníček I., Eberlová L., Pivovarčíková K., Hes O., Eret V., Pitra T., Hora M.: Komplikace po lokální aplikaci cizorodého materiálu do podkoží penisu. Česká Urol., 19, 2015: 64–68.
417. Kovářová D., Vokurka S., Dolejšová O., Hora M., Kuntscherová J., Kreuzberg B., Chudáček Z.: Lymfomy urogenitálního traktu. Česká Urol., 19, 2015: 201–209.
418. Ljungberg B., Bensalah K., Canfield S., Dabestani S., Hofmann F., Hora M., Kuczyk M. A., Lam T., Marconi L., Merseburger A. S., Mulders P., Powles T., Staehler M., Volpe A., Bex A.: EAU Guidelines on Renal Cell Carcinoma: 2014 Update. Europ. Urol., 67, 2015: 913–924.
419. Martínek P., Grossmann P., Hes O., Bouda J., Eret V., Frizzell N., Gill AJ., Ondič O.: Genetic testing of leiomyoma tissue in women younger than 30 years old might provide an effective screening approach for the hereditary leiomyomatosis and renal cell cancer syndrome (HLRCC). Virchows Arch., 467, 2015: 185–191.
420. Mírka H., Korčáková E., Kastner J., Hora M., Hes O., Hošek P., Ferda J.: Diffusion-weighted Imaging Using 3.0 T MRI as a Possible Biomarker of Renal Tumors. Anticancer Res., 35, 2015: 2351–2357.
421. Pecková K., Martínek P., Ohe C., Kuroda N., Bulimbasic S., Mundo E. C., Montiel D. P., Lopez J. I., Daum O., Rotterová P., Kokošková B., Dubová M., Pivovarčíková K., Bauleth P., Grossmann P., Hora M., Kalusová K., Davidson W., Slouka D., Šulc M., Buzrla P., Mírka H., Michal M., Hes O.: Chromophobe renal cell carcinoma with neuroendocrine and neuroendocrine-like features. Morphologic, immunohistochemical, ultrastructural, and array comparative genomic hybridization analysis of 18 cases and review of the literature. Annals Diagnostic Pathol., 19, 2015: 261–268.
422. Pecková K., Martínek P., Sperga M., Montiel D. P., Daum O., Rotterová P., Kalusová K., Hora M., Pivovarčíková K., Rychlý B., Vranić S., Davidson W., Vodička J., Dubová M., Michal M., Hes O.: Mucinous spindle and tubular renal cell carcinoma: analysis of chromosomal aberration pattern of low-grade, high--grade, and overlapping morphologic variant with papillary renal cell carcinoma. Annals Diagnostic Pathol., 19, 2015: 226–231.
423. Slouka D., Levý M., Rusňák Š., Fikrle T., Poleník P., Vodička J., Šmíd D., Novák P., Moláček J., Eret V., Stránský P., Dolejšová O., Hora M., Navrátil L., Dylevský I., Landsmanová J., Novotný Z., Vašáková M., Frei J., Kott J.: Lasery při výkonech v ambulantní a klinické praxi. 1. vyd. Plzeň: Euroverlag, 2015: 141.
424. Stránský P., Hora M., Hrbáček J., Eret V., Ürge T., Peteříková R.: Ischemie ledviny při resekcích ledvin a možnosti jejího ovlivnění. Česká Urol., 19, 2015: 118–130.
425. Strmenská D., Vokurka S., Dolejšová O., Hora M., Kuntscherová J., Kreuzberg B., Chudáček Z.: Lymfomy urogenitálního traktu: Česká Urol., 19, 2015: 201–209.
425. Trávníček I., Branžovský J., Kalusová K., Hes O., Holubec L., Bauleth PKD., Ürge T., Hora M.: Tissue Biomarkers in Predicting Response to Sunitinib Treatment of Metastatic Renal Cell Carcinoma. Anticancer Res., 35, 2015: 5661–5666.

426. Ürge T., Pitra T., Chudáček Z., Baxa J., Stránský P., Eret V., Hes O., Hora M.: Nové trendy v léčbě renálního angiomyolipomu. Česká Urol., 19, 2015: 106–117.
427. Weibl P., Hora M., Kollarik B., Shariat S. F., Klatte T.: Management, pathology and outcomes of Bosniak category IIF and III cystic renal lesions. World J. Urol., 33, 2015: 295–300.

CENTRÁLNÍ LABORATOŘ PRO IMUNOANALÝZU – CENTRAL IMMUNOANALYTIC LABORATORY

31. Časová M., Kučera R., Svobodová Š., Presl J., Topolčan O., Novotný Z., Windrichová J., Fuchsová R., Betincová L.: HE4 in comparison with other biomarkers in ovarian cancer diagnostics. Plzeň. lék. Sborn., 2014, 2015: 21–26.
32. Ferdová E., Ferda J., Baxa J., Tupý R., Mraček J., Topolčan O., Hes O.: Assessment of Grading in Newly--diagnosed Glioma Using 18F-Fluorothymidine PET/CT. Anticancer Res., 35, 2015: 955–959.
33. Fiala O., Fínek J., Büchler T., Matějka V. M., Holubec L., Kulhánková J., Bortlíček Z., Liška V., Topolčan O.: The Association of Serum Carcinoembryonic Antigen, Carbohydrate Antigen 19–9, Thymidine Kinase, and Tissue Polypeptide Specific Antigen with Outcomes of Patients with Metastatic Colorectal Cancer Treated with Bevacizumab: a Retrospective Study. Targeted Oncology, 10, 2015: 549–555.
34. Fiala O., Pešek M., Teřl M., Fínek J., Minárik M., Topolčan O.: Personalizace onkologické léčby pacientů s pokročilým stadiem NSCLC. Studia Pneumol. Phthiseol., 75, 2015: 86–94.
35. Fiala O., Pešek M., Fínek J., Topolčan O., Racek J., Minárik M., Benešová L., Bortlíček Z., Poprach A., Büchler T.: High serum level of C-reactive protein is associated with worse outcome of patients with advanced-stage NSCLC treated with erlotinib. Tumor Biol., 36, 2015: 9215–9222.
36. Fiala O., Pešek M., Fínek J., Minárik M., Benešová L., Bortlíček Z., Topolčan O.: Statins augment efficacy of EGFR-TKIs in patients with advanced-stage non-small cell lung cancer harbouring KRAS mutation. Tumor Biol., 36, 2015: 5801–5805.
37. Francová L., Hybšová A., Potůček J., Lopot F., Dusilová Sulková S., Opatrná S., Viklický O., Tesař V., Rychlík I.: Is there a survival difference among diabetic patients according to primary renal disease? National-wide study in chronic dialysis patient in the Czech Republic. Nephrol. dialysis transplantation, 30, 2015.
38. Fuchsová R., Topolčan O., Windrichová J., Hora M., Dolejšová O., Pecen L., Kasík P., Novák J., Časová M., Šmejkal J.: PHI in the Early Detection of Prostate Cancer. Anticancer Res., 35, 2015: 4855–4857.
39. Kalfeřt D., Pešta M., Kulda V., Topolčan O., Ryška A., Čelakovský P., Laco J., Ludvíková M.: MicroRNA Profile in Site-specific Head and Neck Squamous Cell Cancer. Anticancer Res., 35, 2015: 2455–2463.
40. Karlíková M., Topolčan O., Wolfe O., Barak V., Zima T.: Optimal Use of Biomarkers in Oncology. BioMed Res. Internat., 2015: nestránkováno.
41. Karlíková M., Polívka J., Strojil J., Topolčan O.: A road toward better education in personalized medicine at universities and beyond. Personalized Medicine, 12, 2015: 259–267.
42. Kučera R., Ulčová-Gallová Z.: Srovnání kitu ELISA AMH Gen II a chemiluminiscenční soupravy ACCESS AMH pro analyzátory UniCel Dxl. *In vitro* Diagnostika, 2015: 8.
43. Kučera R., Topolčan O., Pecen L., Kinkorová J., Svobodová Š., Windrichová J., Fuchsová R.: Reference values of IGF1, IGFBP3 and IGF1/IGFBP3 ratio in adult population in the Czech Republic. Clin. Chimica Acta, 444, 2015: 271–277.
44. Kučera R., Topolčan O., Třešková I., Kinkorová J., Windrichová J., Fuchsová R., Svobodová Š., Třeška V., Babuška V., Novák J., Šmejkal J.: Evaluation of IL-2, IL-6, IL-8 and IL-10 in Malignant Melanoma Diagnostics. Anticancer Res., 35, 2015: 3537–3541.
45. Mayer O., Mlíková Seidlerová J., Bruthans J., Vaněk J., Černá L., Wohlfahrt P., Filipovský J., Cífková R., Windrichová J., Topolčan O.: The predictive potential of asymptomatic mild elevation of cardiac troponin I on mortality risk of stable patients with vascular disease. Clin. Biochem., 48, 2015: 353–357.
46. Novák J., Topolčan O., Šmejkal J., Fuchsová R.: Problém dostatečné saturace vitaminem D ve sportu. Plzeň. lék. Sborn., 2014, 2015: 91–97.
47. Ostašov P., Houdek Z., Cendelín J., Králíčková M.: Role of leukemia inhibitory factor in the nervous system and its pathology. Rev. Neurosci., 26, 2015: 443–459.

48. Polívka J., Pešta M., Janků F.: Testing for oncogenic molecular aberrations in cell-free DNA-based liquid biopsies in the clinic: are we there yet? Expert Rev. Molec. Diagnostics, 15, 2015: 1631–1644.
49. Slouka D., Poleník P., Šmíd D., Hes O., Boudová L., Erfremová Y., Kučera R., Hošek P., Slípka J.: Infračervené lasery versus klasická technika při tonzilektomii. Otorinolaryngol. Foniatrie, 64, 2015: 196–200.
50. Šmejkal J., Zeman V., Novák J., Topolčan O.: Výskyt a počítačová objektivizace svalových dysbalancí u nespecifických bolestí zad. Plzeň. lék. Sborn., 2014, 2015: 99–106.
51. Špišáková M., Kučera R., Topolčan O., Šafanda M., Slouka D., Kinkorová J., Třeška V.: Využití solubilních cytokeratinových fragmentů v diagnostice jaterních metastáz. Klin. Bioch. Metab., 23, 2015: 95–99.
52. Vlasák P., Presl J., Bouda J., Bartáková A., Novotný Z., Topolčan O.: Předoperační diagnostika ovariálních nádorů a management pacientek s primárně inoperabilním maligním nádorem vaječníku. Plzeň. lék. Sborn., 2014, 2015: 67–80.
53. Zeman V., Novák J., Topolčan O., Racek J., Šmejkal J., Trdličková P., Rajdl D., Turková Sedláčková T., Kinkorová J., Windrichová J., Pecen L., Šilerová I.: Hormonal and biochemical changes in a czech population during a winter swimming competition. Jökull J., 65, 2015: 13–26.

ODDĚLENÍ NEONATOLOGIE – INSTITUTE OF NEONATOLOGY

59. Bejstová L., Dort J., Dortová E., Matas M.: Význam kontinuity v péči o nedonošené a rizikové novorozence. Pediat. pro Praxi, 16, 2015: 160–162.
60. Broukal Z., Merglová V., Dušková J., Koberová Ivančaková R., Dort J.: The Occurrence of Cariogenic and Periodontal Bacteria in 1-yr-old Infants with Very Low Birth Weights and Their Mothers. Internat. Dental J., 2015: 46–46.
61. Čechurová D., Krčma M., Jankovec Z., Dort J., Turek J., Lacigová S., Rušavý Z.: Zlepšil se osud gravidit žen s pregestačním diabetes mellitus za deset let? Prakt. Gynekol., 19, 2015: 111–115.
62. Čechurová D., Krčma M., Jankovec Z., Dort J., Turek J., Lacigová S., Rušavý Z.: Zlepšil se osud gravidit žen s pregestačním diabetes mellitus za deset let? Vnitřní Lék., 61, 2015: 101–105.
63. Dortová E., Dort J.: Co by měl pediatr vědět o novorozenci s velmi nízkou porodní hmotností? Pediat. pro Praxi, 16, 2015:20–23.
64. Skalová M., Dort J., Mocková A., Huml P., Matas M., Vondráková R.: Subkapsulární hematom jater u nedonošeného novorozence – retrospektivní studie. Neonatol. Listy, 21, 2015:16–18.

ODDĚLENÍ KLINICKÉ FARMAKOLOGIE – DEPARTMENT OF CLINICAL PHARMACOLOGY

1. Baxa J., Hromádka M., Matoušková T., Suchý D., Ferda J.: T1 mapování a extracelulární objem myokardu u osob s progresivní systémovou sklerózou – předběžné výsledky prospektivní studie. Česká Radiol., 69, 2015: 247–253.
2. Hirmerová J., Suchý D.: Sulodexid a jeho antitrombotický účinek – využití v klinické praxi, kombinace s jinými léky ovlivňujícími hemostázu. Kazuistiky v angiologii, 3, 2015: 14–17.
3. Suchý D., Hromádka M.: Klinická farmakologie antirevmatik. Kardiol. Revue, 17, 2015: 82–86.
4. Suchý D., Hromádka M.: Analýza rizik léčby bolesti nesteroidními antirevmatiky a paracetamolem. Bolest, 18, 2015: 81–87.
5. Suchý D.: Dlouhodobá léčba ankylozující spondylitidy golimumabem. Farmakoterapie, 2015: 284–286.

PLZEŇSKÝ LÉKAŘSKÝ SBORNÍK

82. SVAZEK

Připravila ediční komise: předsedkyně doc. MUDr. Jitka Kočová, CSc.
Členové: MUDr. J. Barcal, Ph.D., doc. MUDr. J. Beran, CSc.,
prof. MUDr. P. Sobotka, DrSc., PhDr. D. Zdeňková,
Z. Valdhauserová, zástupce Sdružení studentů LF UK
Externí členové: doc. Mgr. V. Sládek Ph.D. – ZČU Plzeň,
doc. RNDr. V. Pospíšilová, CSc. – 1. LF UK Praha,
prof. Dr. T. J. Horder – Univ. Oxford, prof. Dr. M. Klíma – Univ. Frankfurt nad Mohanem

Sestavil: prof. MUDr. Pavel Sobotka, DrSc.
Odpovědný redaktor: prof. MUDr. Pavel Sobotka, DrSc.

Vydala Univerzita Karlova,
Nakladatelství Karolinum, Ovocný trh 560/5, 116 36 Praha 1
pro Lékařskou fakultu v Plzni
Praha 2016
Sazba DTP Nakladatelství Karolinum
Vytiskla tiskárna Nakladatelství Karolinum

ISSN 0551-1038
MK ČR E 18594